

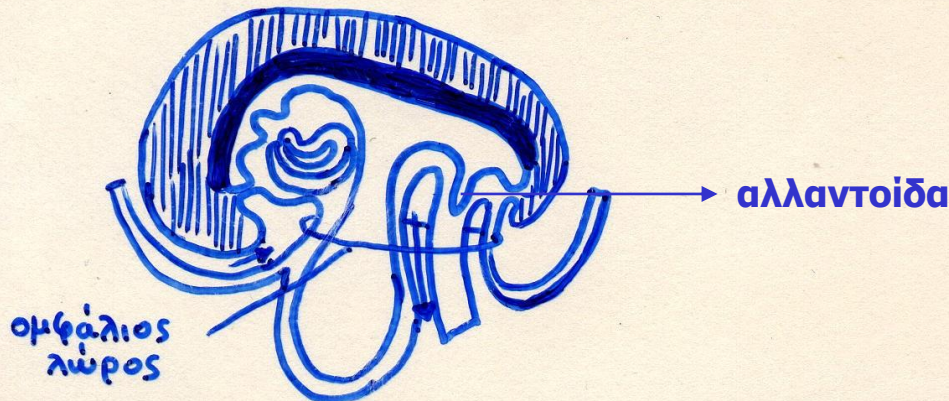
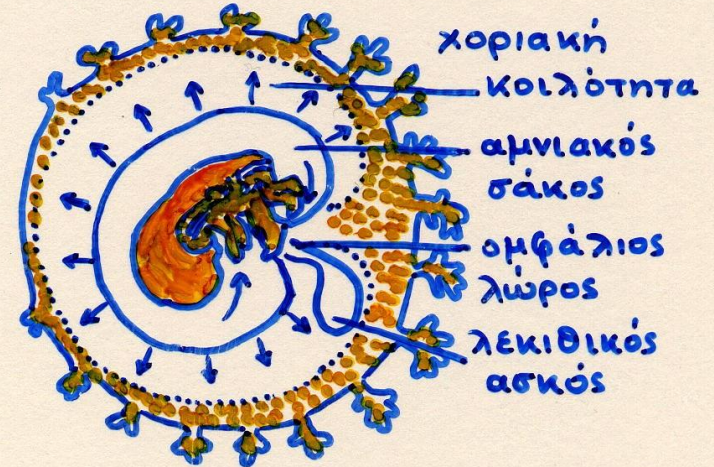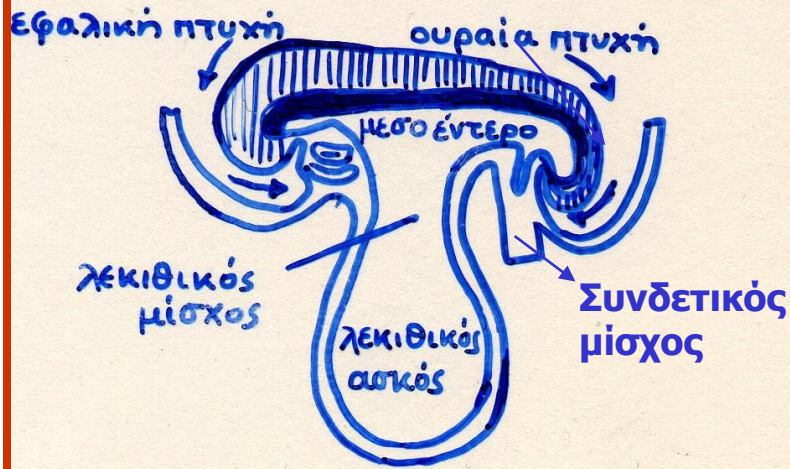
Ανωμαλίες στροφής εντέρου



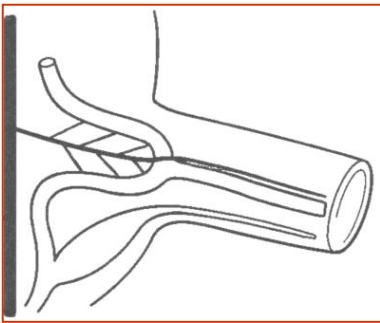
ΠΑΙΔΟΧΕΙΡΟΥΡΓΙΚΗ ΚΛΙΝΙΚΗ
Δ/της Καθ. Σ. Γαρδίκης
ΔΗΜΟΚΡΙΤΕΙΟ ΠΑΝΕΠΙΣΤΗΜΙΟ ΘΡΑΚΗΣ



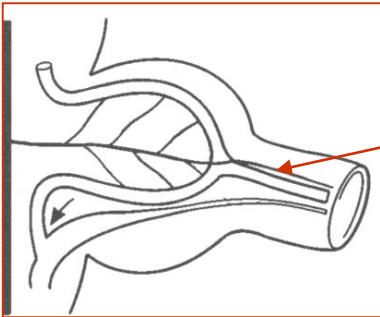
Ανωμαλίες στροφής εντέρου



4w

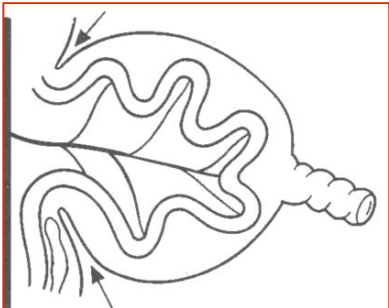


5w

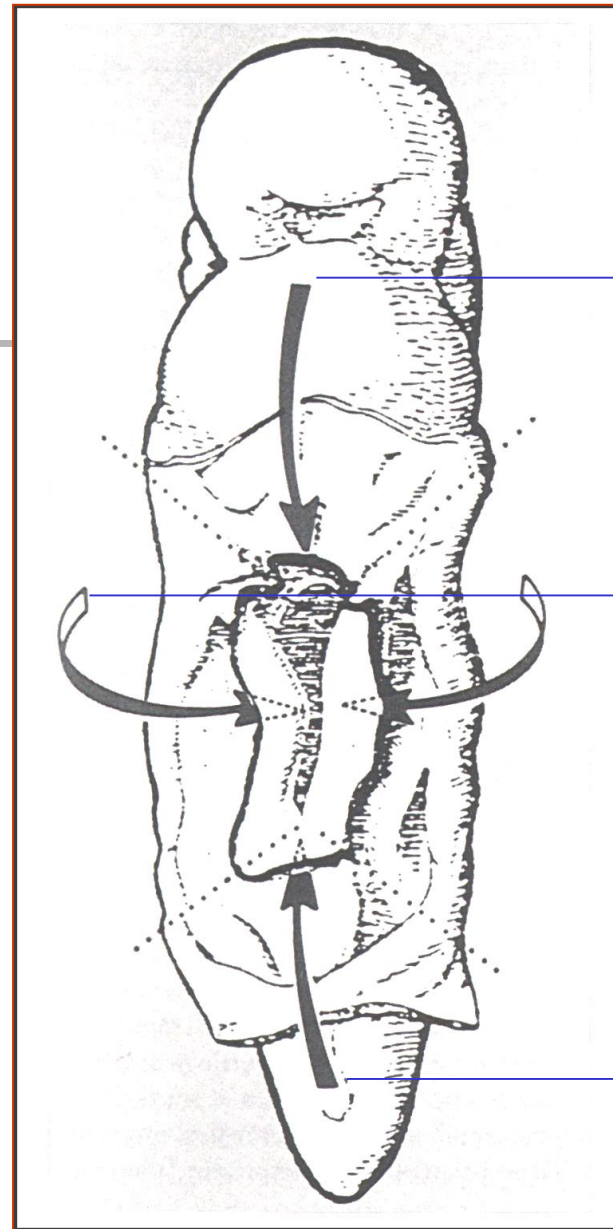
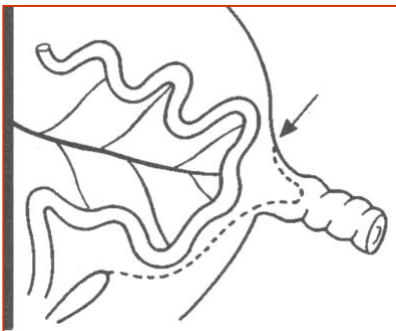


Ανω
μεσεντέριος
αρτηρία

6w



10-12w



Κεφαλικό
φύλλο

Πλάγια
φύλλα

Ουραίο
φύλλο

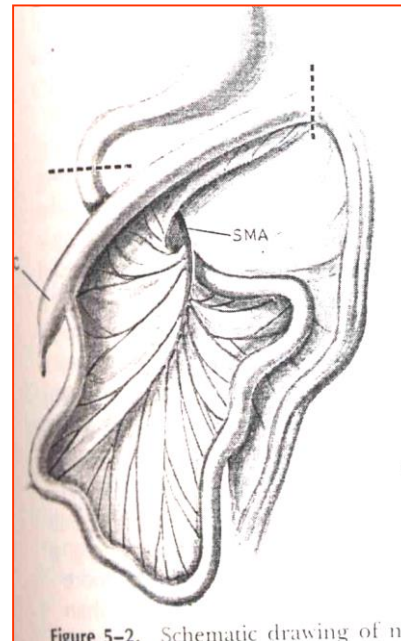
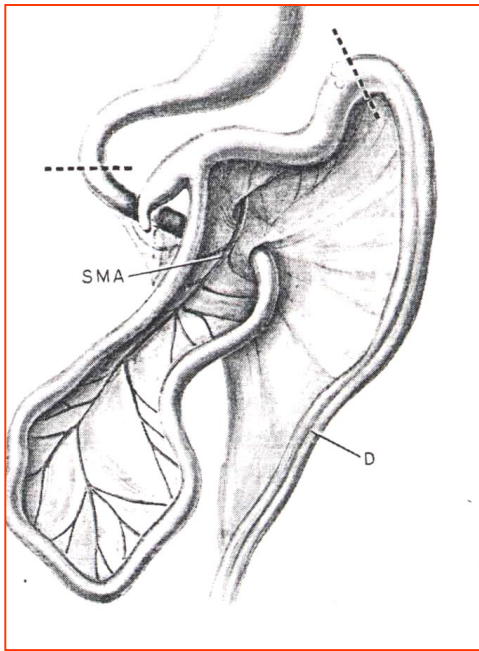
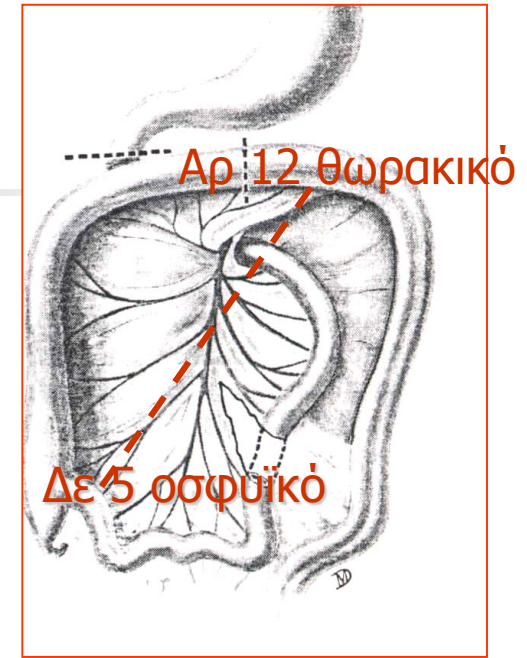
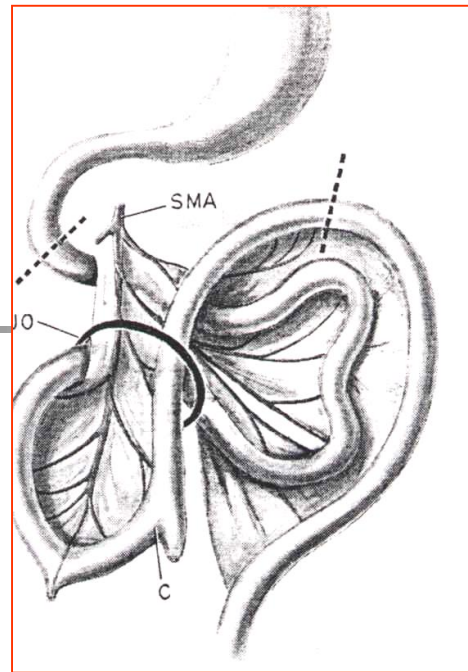
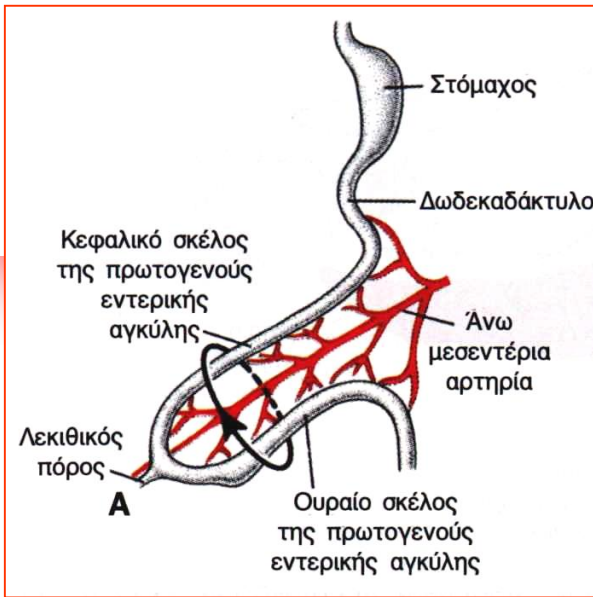


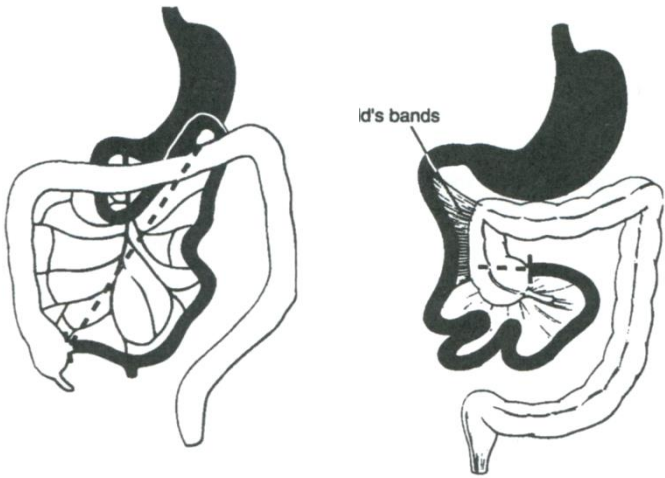
Figure 5-2. Schematic drawing of no

Καθήλωση οπίσθιο περιτόναιο

Ευρεία βάση μεσεντερίου

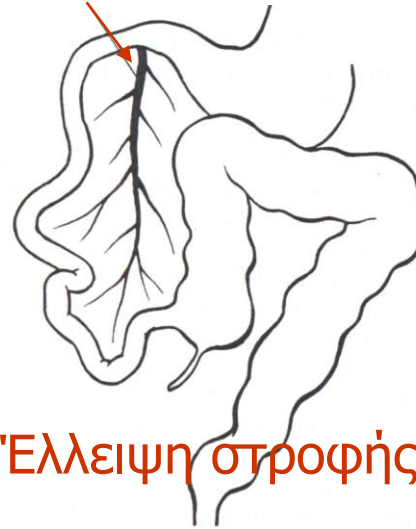12/λο

- σχηματισμός αγκύλης
- καθήλωση (treitz)
- όπισθεν AMA

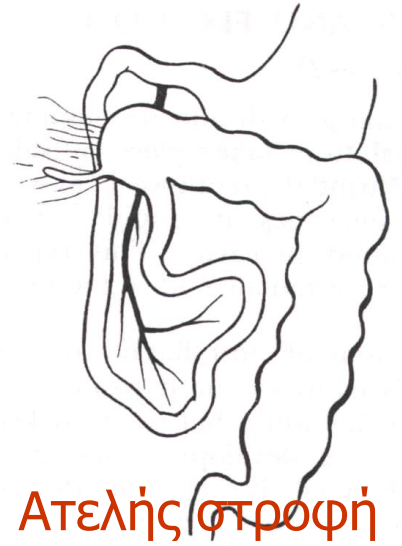


1: 6000, ♂/♀2/1

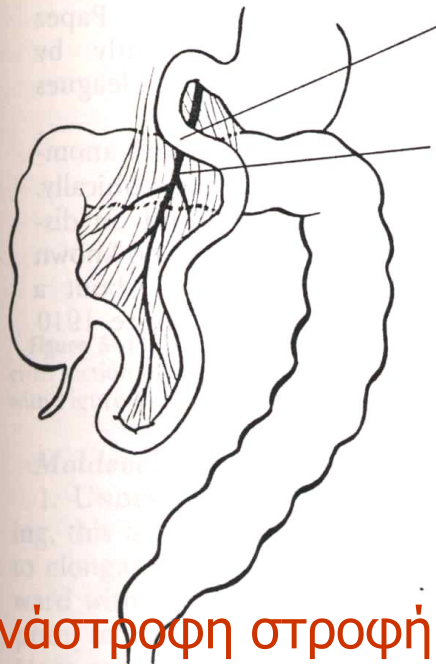
Άνω μεσεντέριος αρτηρία (AMA)



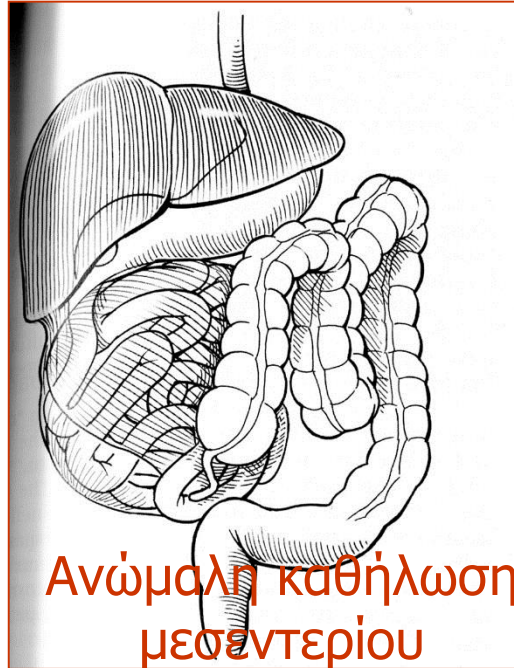
Έλλειψη στροφής



Ατελής στρόφι



Ανάστροφη στρόφι



Ανώμαλη καθήλωση μεσεντερίου

Ατελή ή παθολογική περιστροφή και καθήλωση του εντέρου μετά το στάδιο της φυσιολογικής ομφαλοκήλης (4w-10w)

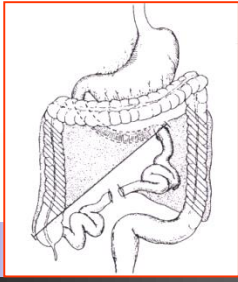
Μη σχηματισμός αγκύλης 12/λου

12/λο μπροστά AMA

± συμφυτικές ταινίες

Μεσεντέριο με βραχεία βάση

Προδιάθεση για συστροφή (volvulus)



Λεπτό έντερο ΔΕ πλευρά

Παχύ έντερο ΑΡ πλευρά

Μη σχηματισμός αγκύλης 12/λου

12/λο μπροστά ΑΜΑ

Δεν υπάρχουν συμφυτικές ταινίες

Μεσεντέριο με βραχεία βάση

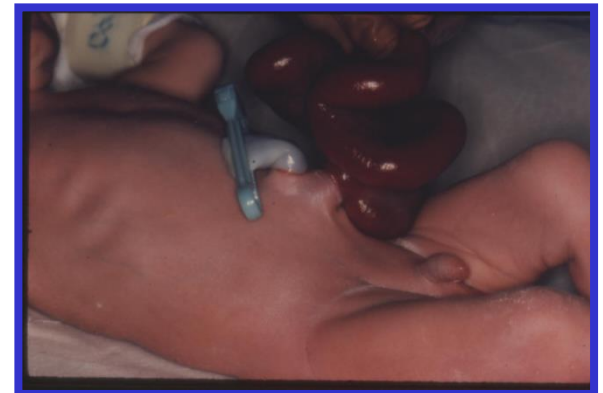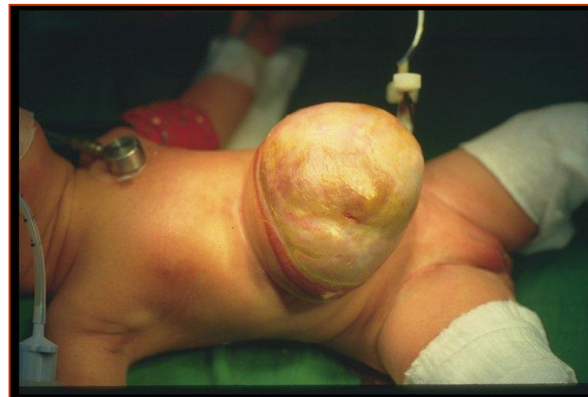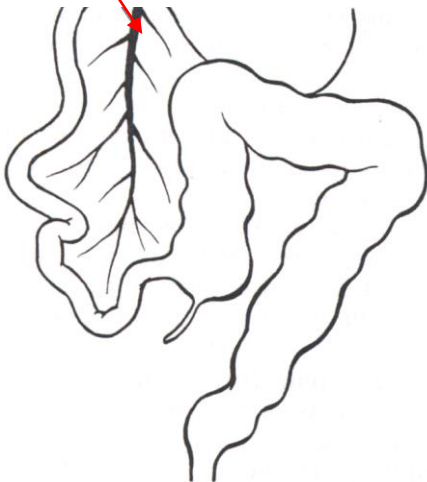
Προδιάθεση για συστροφή (volvulus)

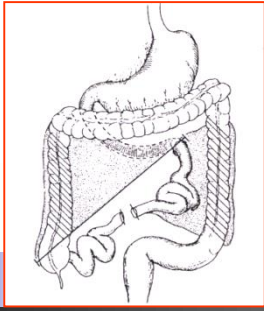
Εξόμφαλος – Γαστρόσχιση-Διαφραγματοκήλη

Έλλειψη στροφής

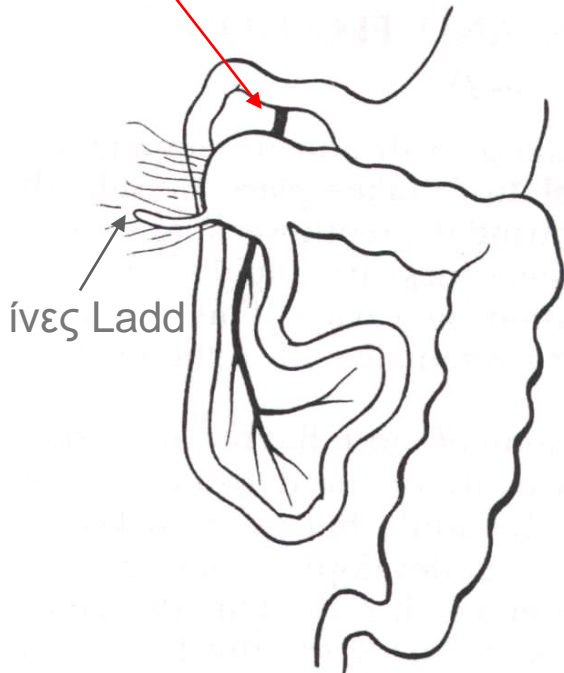
Ανατομία εμβρύου πριν 10 w

Άνω μεσεντέριος αρτηρία
(ΑΜΑ)





Άνω μεσεντέριος αρτηρία (ANA)



Ατελής στροφή
(malrotation)

Τυφλό ψηλά στη ρίζα ANA

Μη σχηματισμός αγκύλης 12/λου

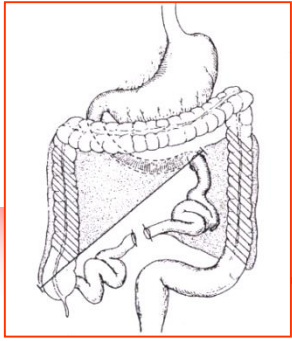
12/λο μπροστά AMA

Συμφυτικές ταινίες (ίνες του Ladd)

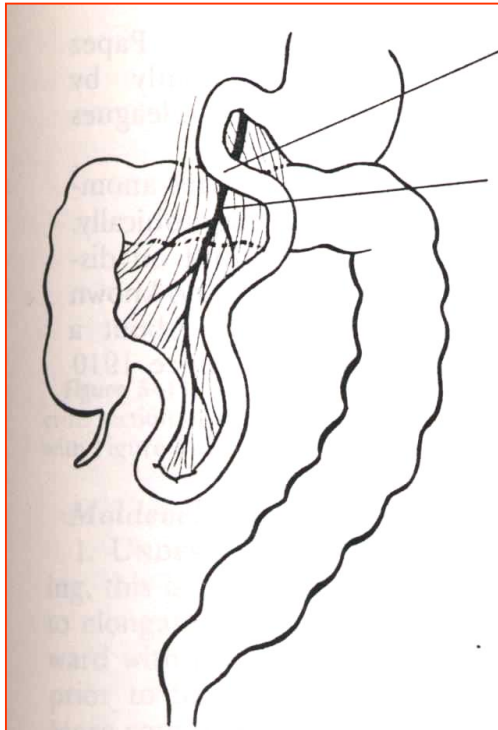
Μεσεντέριο με βραχεία βάση

Προδιάθεση για: i) συστροφή (volvulus)

ii) απόφραξη 12/λου



Ανάστροφη στροφή



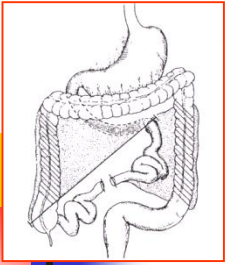
Μη σχηματισμός αγκύλης 12/λου
12/λο μπροστά AMA

συμφυτικές ταινίες

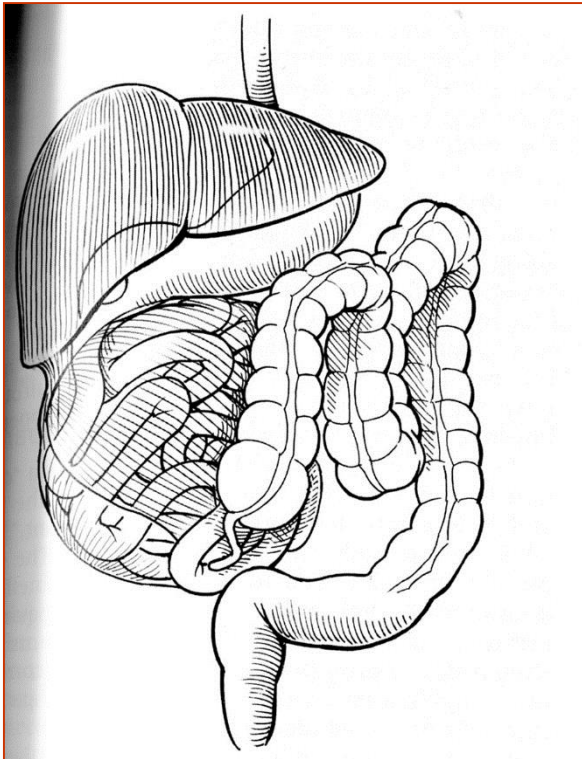
Μεσεντέριο με βραχεία βάση

Προδιάθεση για: i) συστροφή (volvulus)

ii) απόφραξη δεξιού κόλου



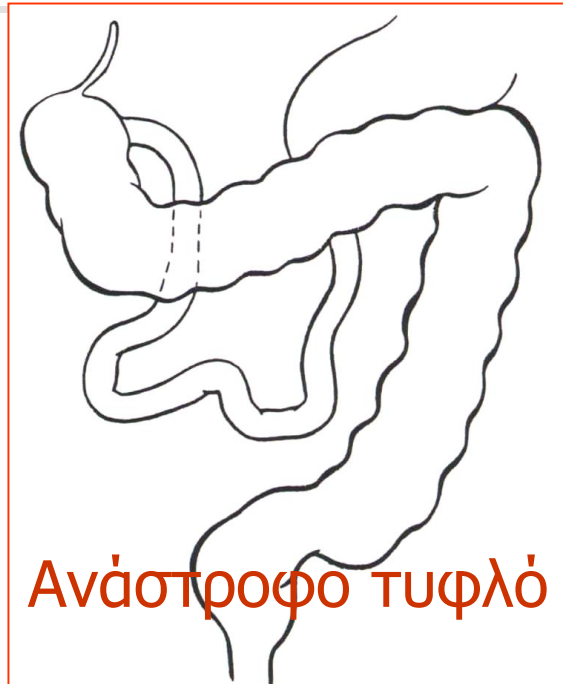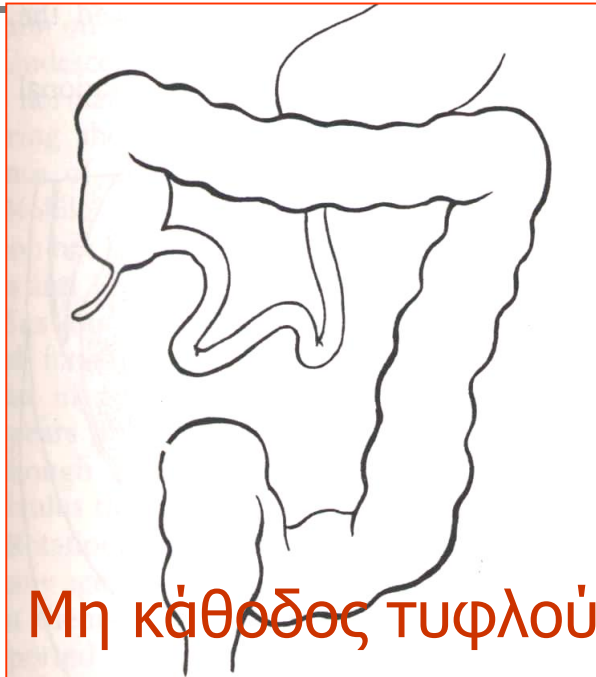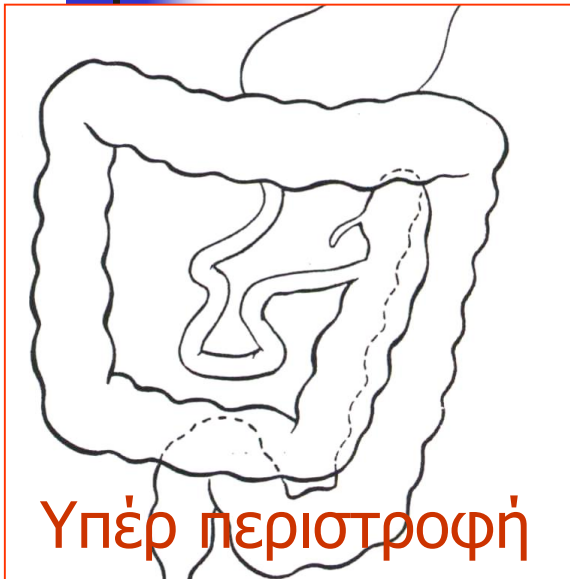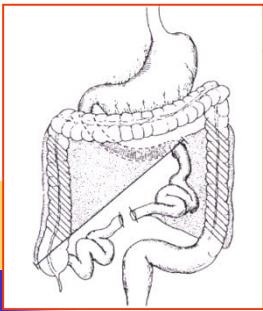
Ανώμαλη καθήλωση μεσεντερίου



Εσωτερικές κήλες
(διαμεσεντερικές,
παραδωδεκαδακτυλικές)

Κινητό τυφλό

Συμφυτικές ταινίες (απόφραξη)



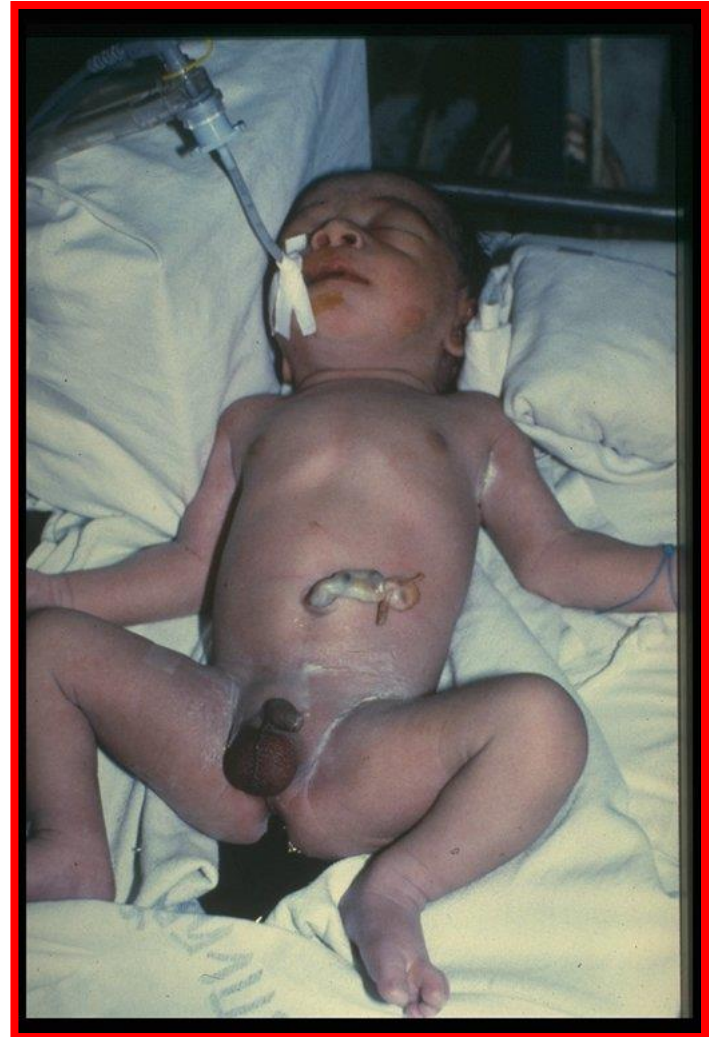Ανωμαλίες στροφής εντέρου

Σημεία και συμπτώματα

Ατελή ή τέλεια απόφραξη 12δακτύλου
(ταινίες Ladd)

Συστροφή λεπτού εντέρου.

Μέτρια αιμορραγία σκοτεινού χρώματος,
χολώδεις εμετοί, περιορισμένος
μετεωρισμός επιγαστρίου.

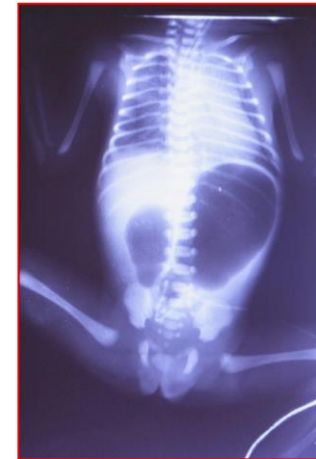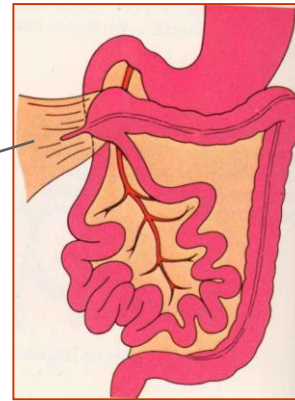


Ανωμαλίες στροφής εντέρου

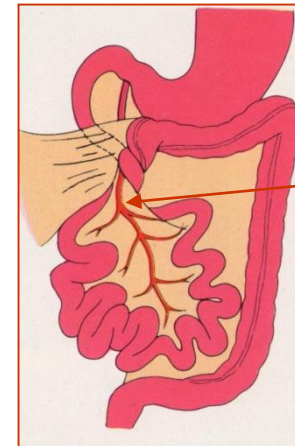
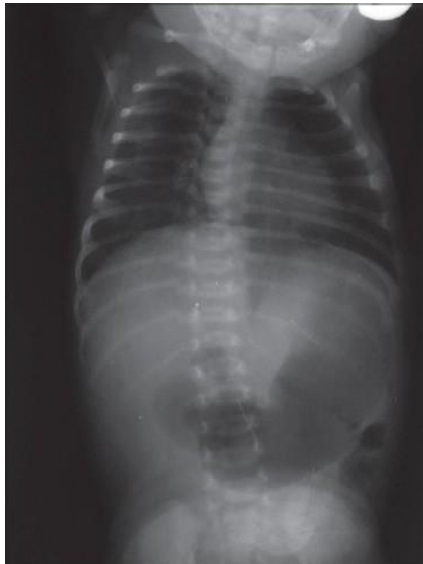Σημεία και συμπτώματα

⇒ Απόφραξη 12δακτύλου

ίνες Ladd



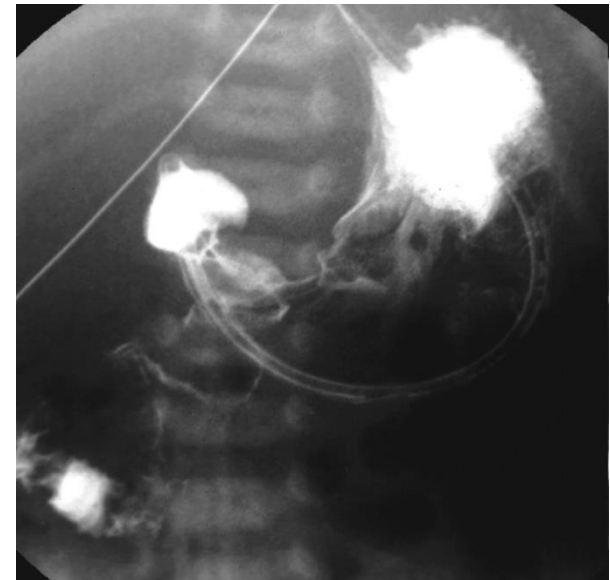
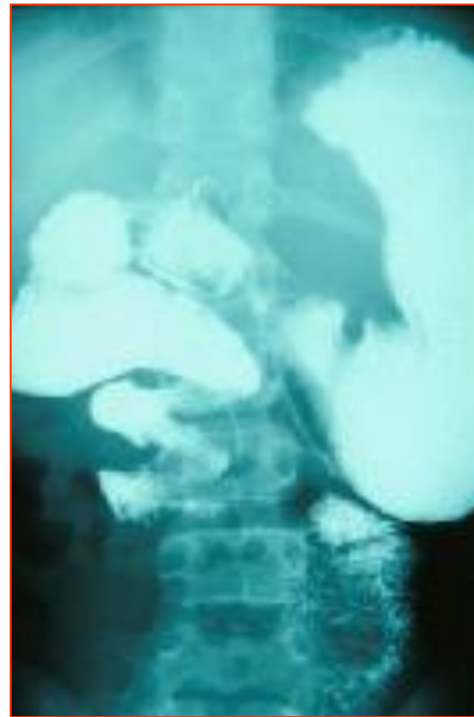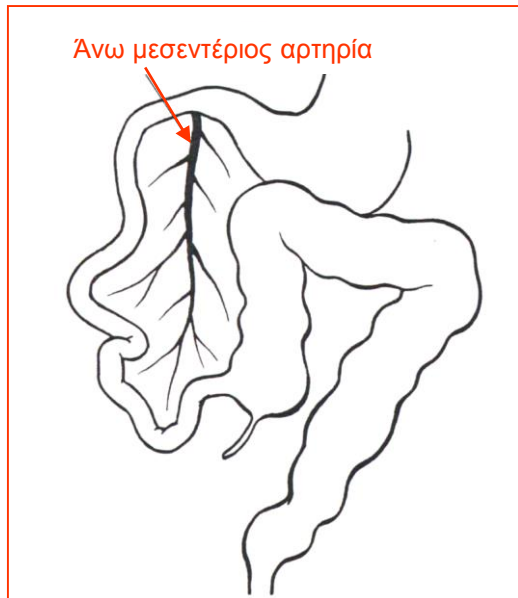
⇒ Συστροφή εντέρου



Άνω μεσεντέριος
αρτηρία

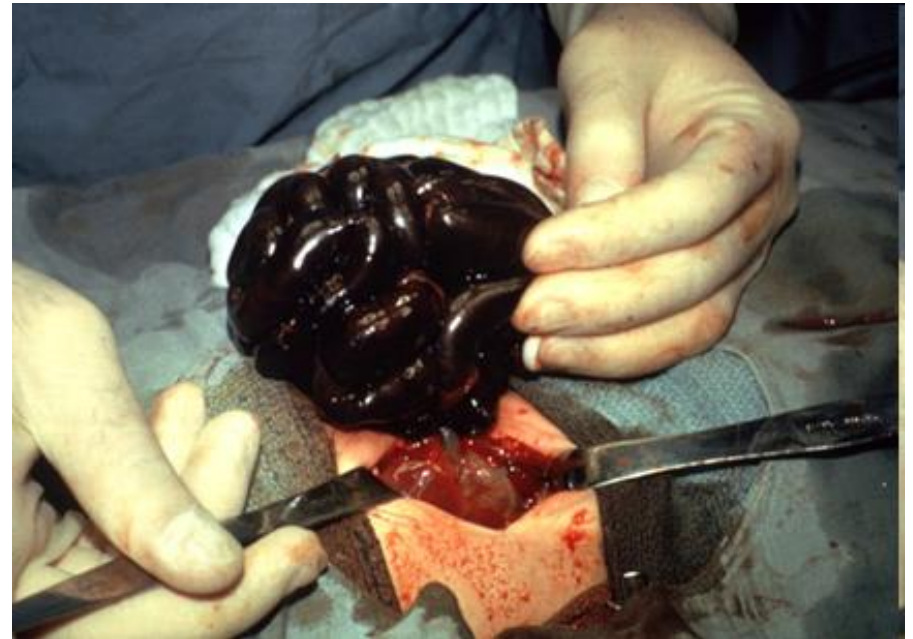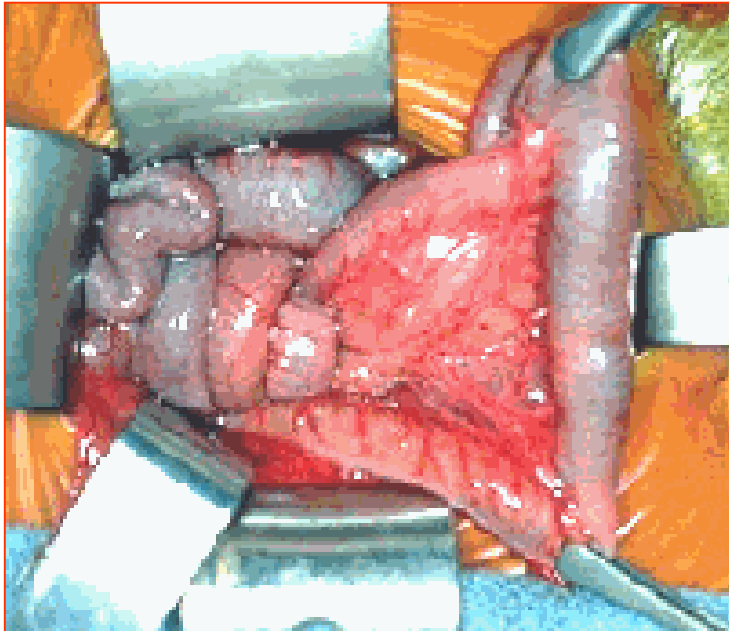
Ανωμαλίες στροφής εντέρου

Εξέταση ανώτερου πεπτικού με σκιαγραφικό



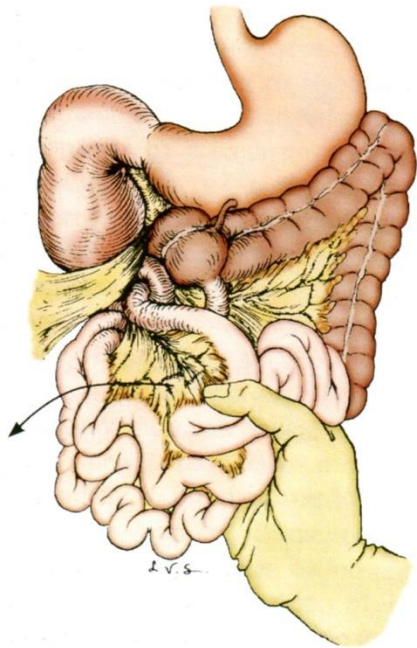
Ανωμαλίες στροφής εντέρου

Άμεση χειρουργική αντιμετώπιση

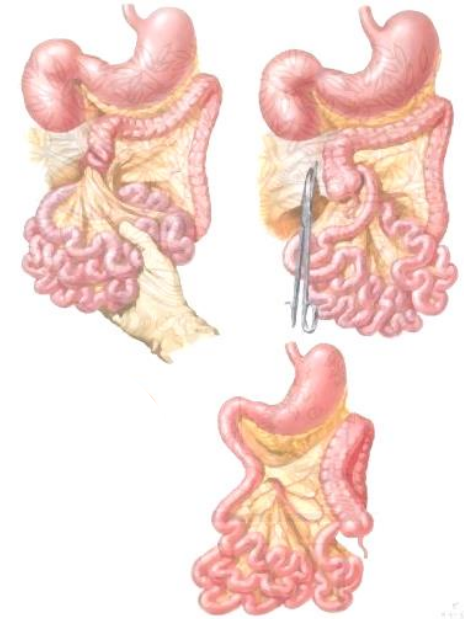


Ανωμαλίες στροφής εντέρου

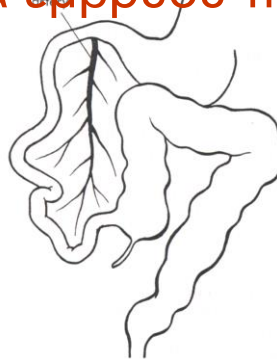
Άμεση χειρουργική αντιμετώπιση



Αντιωρολογιακή
αποσυστροφή
Λύση συμφύσεων
Διεύρυνση βάσης
μεσεντερίου



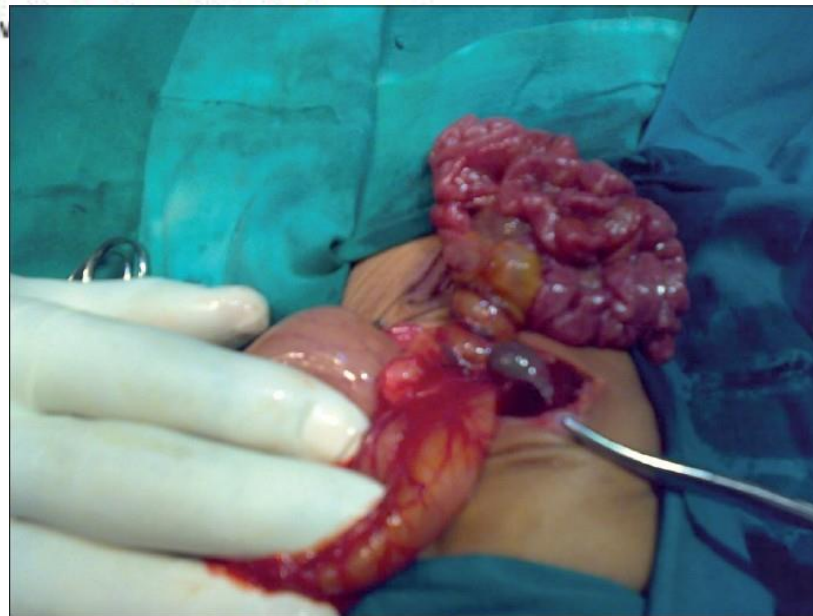
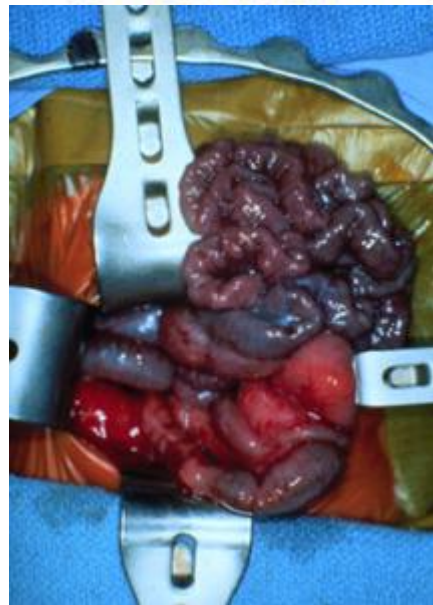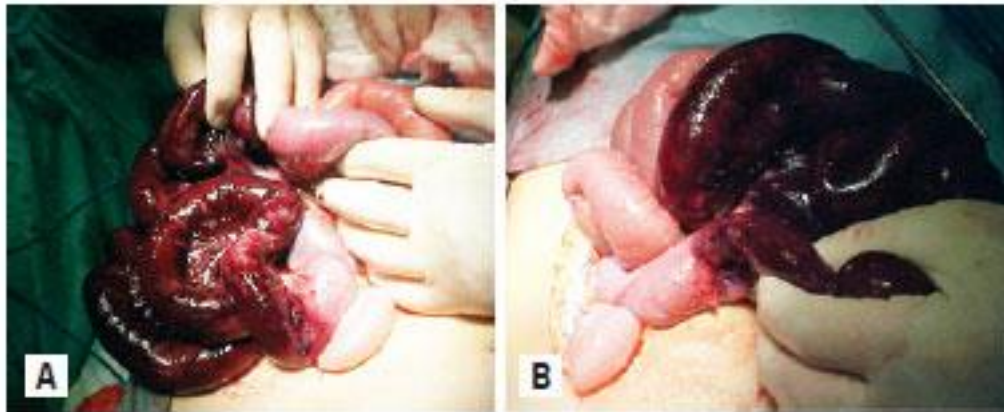
Ανατομία εμβρύου πριν 10 w



Ανωμαλίες στροφής εντέρου

Άμεση χειρουργική αντιμετώπιση

Θνητότητα 30%



ΠΡΟΓΝΩΣΗ

Νέκρωση

Επιβίωση

10%

100%

50 %

90%

75 %

35%

100 %

0%