

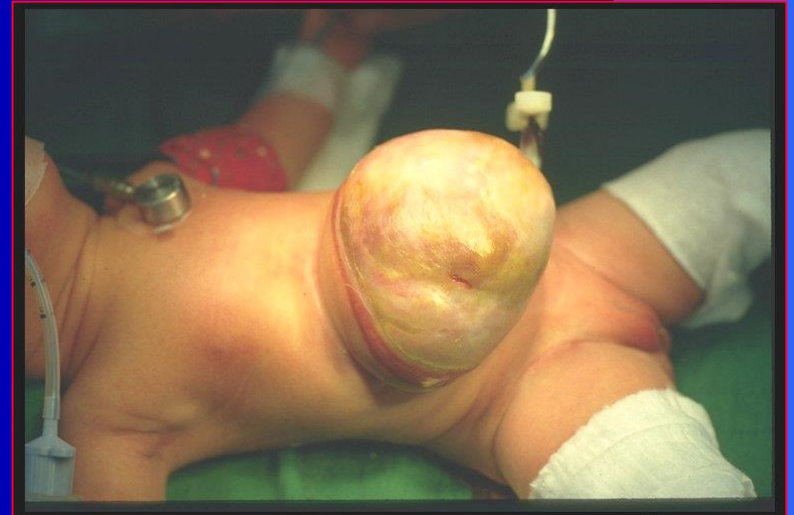
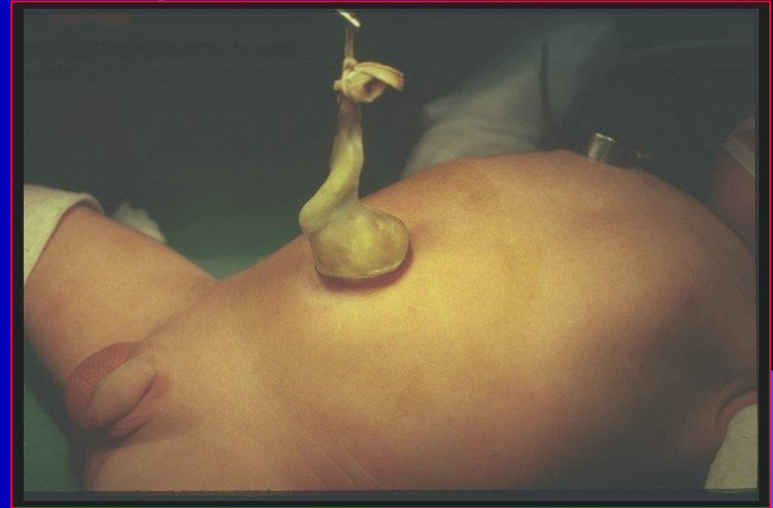Εξόμφαλος - Γαστρόσχιση

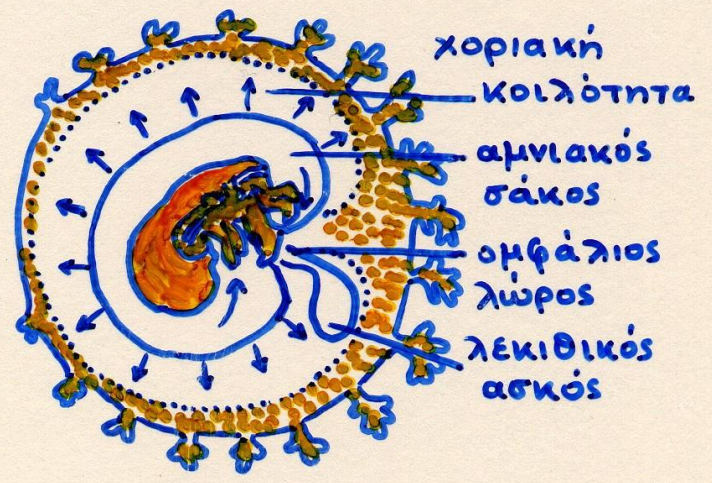
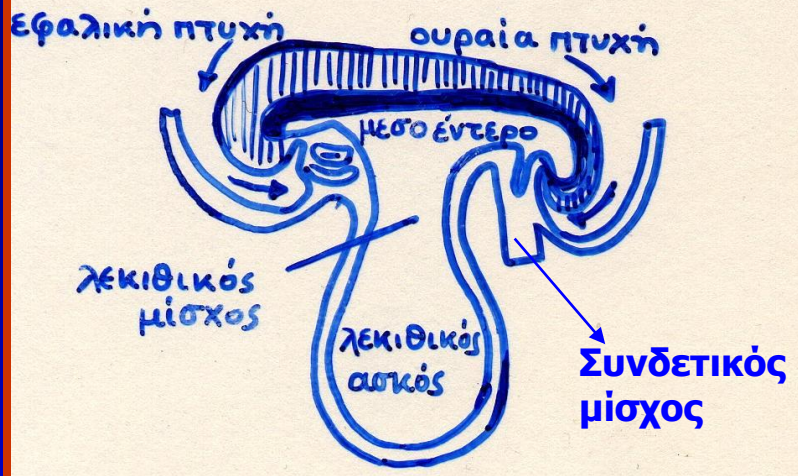


ΠΑΙΔΟΧΕΙΡΟΥΡΓΙΚΗ ΚΛΙΝΙΚΗ
Δ/της Καθ. Σ.Γαρδίκης
ΔΗΜΟΚΡΙΤΕΙΟ ΠΑΝΕΠΙΣΤΗΜΙΟ ΘΡΑΚΗΣ

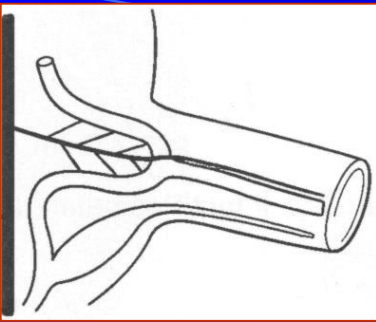


Εξόμφαλος

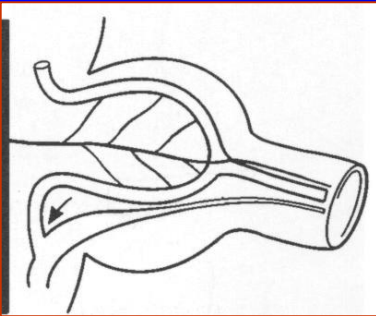




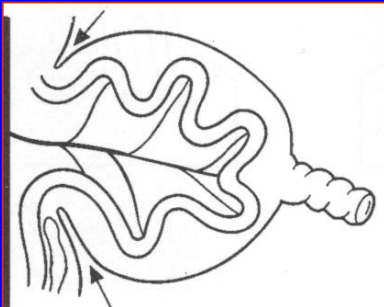
5w



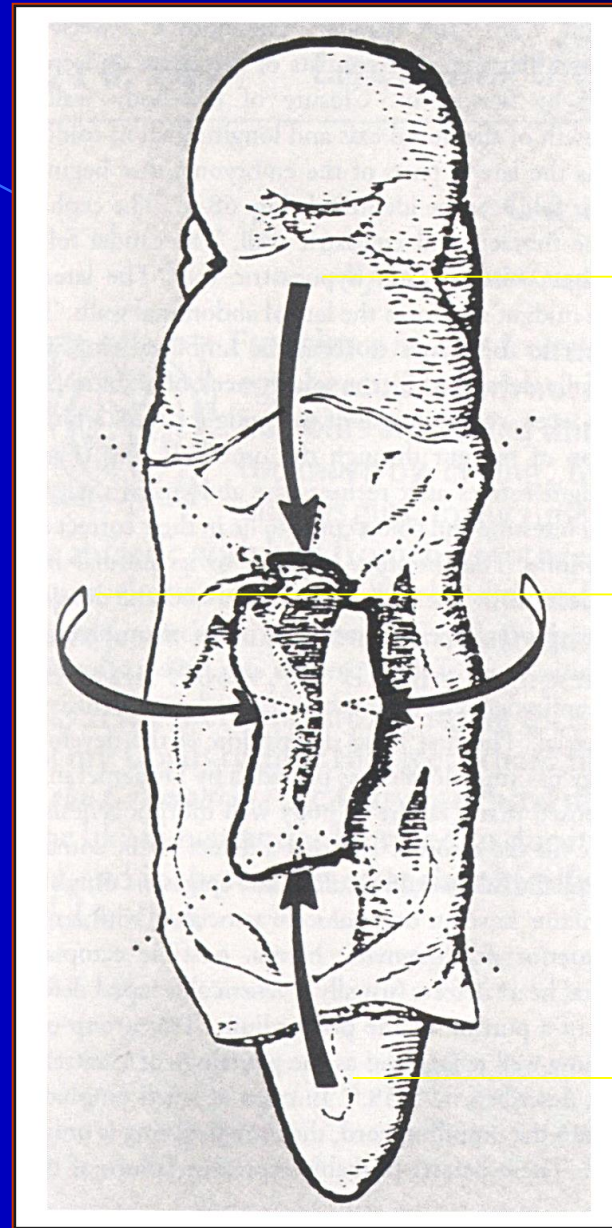
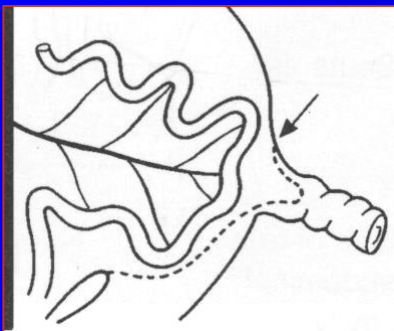
6w



8w



10w



Κεφαλικό
φύλλο

Πλάγια
φύλλα

Ουραίο
φύλλο

Θεωρία Duhamel

Το κεφαλικό φύλλο κλείνει το πρόσθιο έντερο και σχηματίζει το πρόσθιο θωρακικό και το άνω κοιλιακό τοίχωμα μαζί με το πρόσθιο τμήμα του διαφράγματος (εγκάρσιο διάφραγμα).

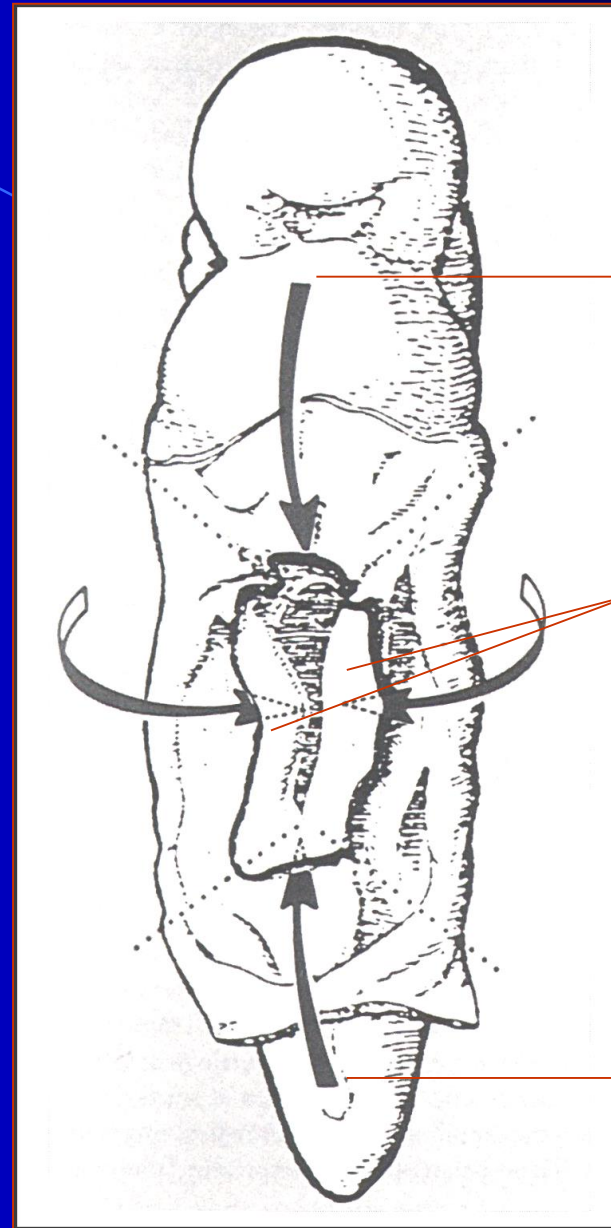
Επιγαστρική ομφαλοκήλη

Το ουραίο φύλλο κλείνει το οπίσθιο έντερο και τη σωματική στιβάδα της αλλαντοίδας και σχηματίζει το υπογάστριο.

Υπογαστρική ομφαλοκήλη

Τα δύο πλάγια φύλλα κλείνουν το μέσο έντερο και σχηματίζουν τα 2 πλάγια κοιλιακά τοιχώματα καθώς και το πρόσθιο κοιλιακό τοίχωμα.

Κεντρική ομφαλοκήλη



**Κεφαλικό
φύλλο**

**Πλάγια
φύλλα**

**Ουραίο
φύλλο**

Θεωρία Duhamel

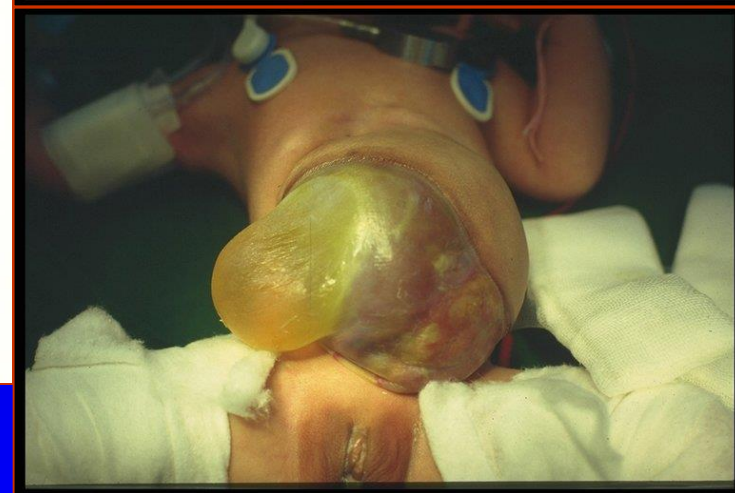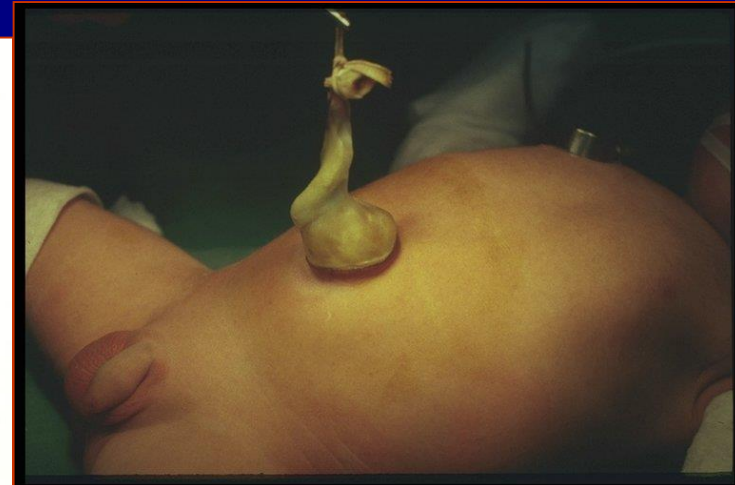■ ΣΥΧΝΟΤΗΤΑ

- 1:2000 ζώντων νεογνών (♂/♀:1.5/1)
- Η πλειονότητα των νεογνών τελειόμηνα (10% πρόωρα)

■ ΚΛΙΝΙΚΗ ΕΙΚΟΝΑ

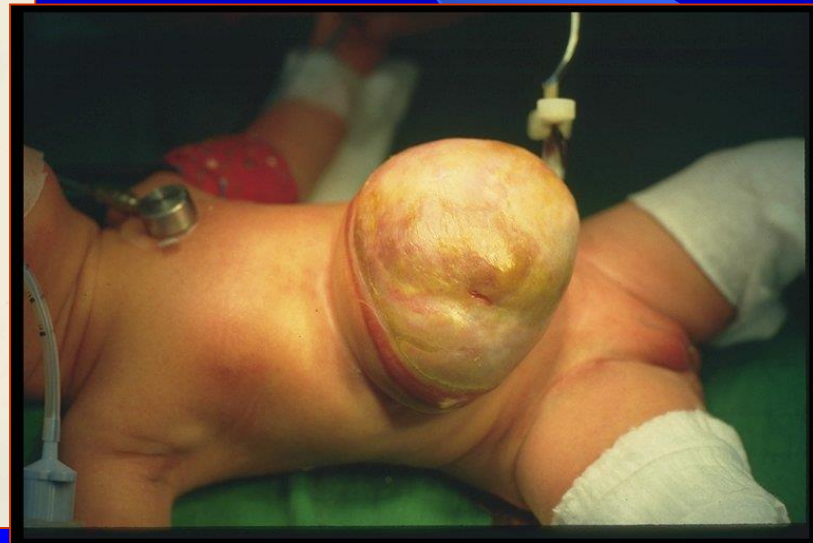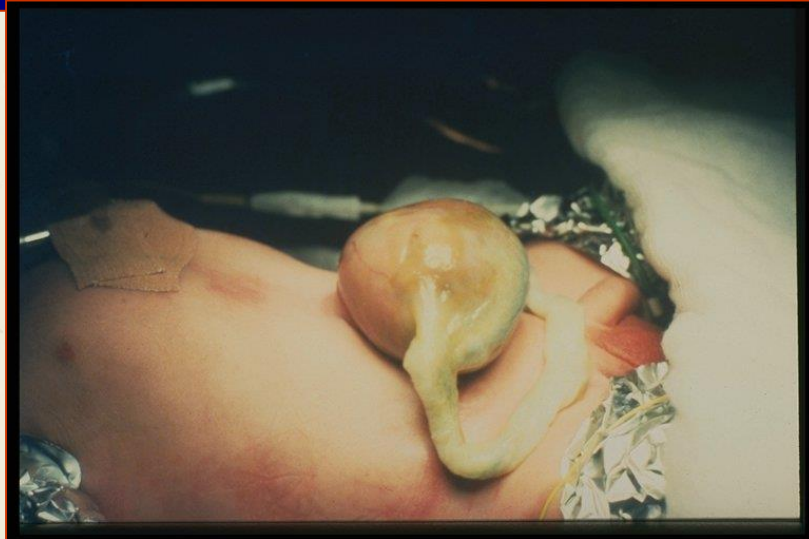- Όσο πιο πρώιμη η βλάβη τόσο πιο μεγάλου βαθμού ο εξόμφαλος

(Από μικρός με περιεχόμενο λίγες εντερικές έλικες. Μέχρι μεγάλος με περιεχόμενο και ήπαρ στομάχος ακόμη και οπισθοπεριτοναϊκά όργανα πάγκρεας κ.λπ.)



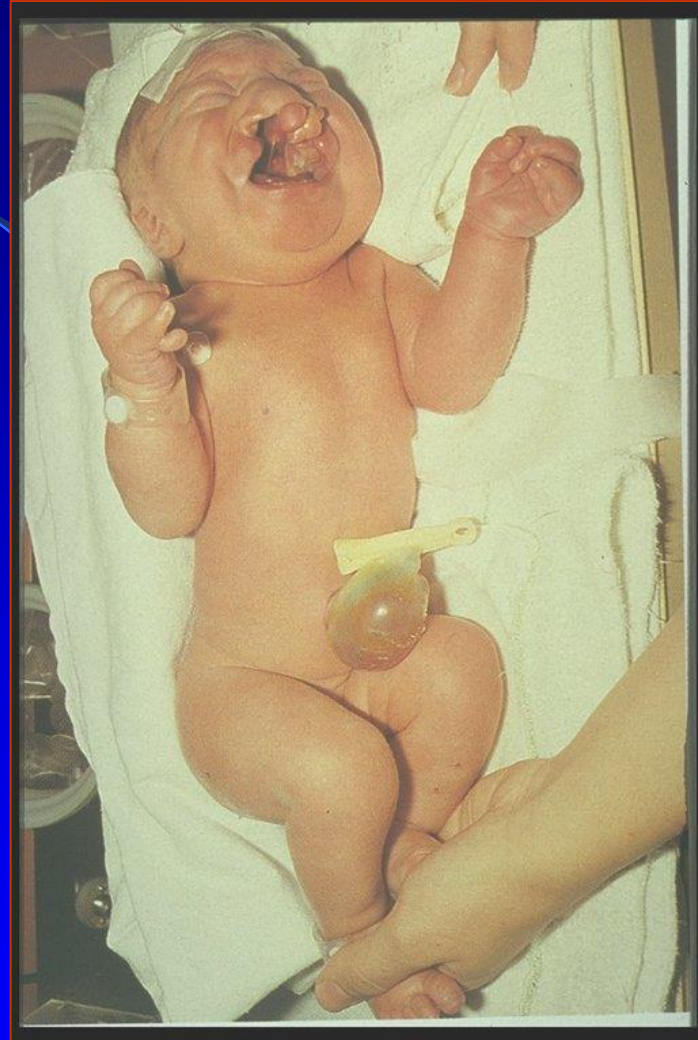
■ ΚΛΙΝΙΚΗ ΕΙΚΟΝΑ

- Υφίσταται πραγματική κήλη
 - κηλικό στόμιο: Ομφαλικός δακτύλιος
 - κηλικός σάκος : Εξωτερικά Warton jell
ενδιάμεσα Αμνιο
εσωτερικά περιτόναιο
 - Περιεχόμενο : Ανάλογος του βαθμού
όταν προπίπτει το ήπαρ
υποδηλεί πρώιμη διαταραχή
(κακό προγνωστικό σημείο)
- Στις πρώτες 12-18 h ο κηλικός σάκος είναι
υγρός, διαφανής, ελαστικός και αέριος
(Ανάχuelos)
Μετά γίνεται θολερός, ξηρός, εύθρυπτος
και μπορεί να ραχθεί (κατεπειγον χειρουργείο)



■ ΣΥΝΟΔΕΣ ΑΝΟΜΑΛΙΕΣ

- Όσο πιο πρώιμη η διαταραχή \Rightarrow ↑ % Σ. Αν. (40-80%)
- Συγγενείς καρδιοπάθειες (48%)
 - Τετραλοχία Fallot \rightarrow ΜΕΣΟΚΟΛΠΙΚΗ ΕΠΙΚΟΙΝ.
 - \rightarrow Στένωση πνευμονικής
 - \rightarrow Υπερτροφία Δ. κοιλίας
 - \rightarrow Εφίππευση αορτής
- ΜΕΣΟΚΟΛΠΙΚΗ ΕΠΙΚΟΙΝΩΝΙΑ
- Συγγενείς Παθήσεις Διαφράγματος
 - Διαφραγματοκήλη 12%
- Ουροποιητικό - Γεννητικό (20%)
- Κ.Ν.Σ. (Μηνιγχοκήλη - Μικροκεφαλία)
- Χρωμοσωμακές ανωμαλίες (35%)
 - Τρισωμίες } 13-15 (S. Patau)
 - } 18 (S. Edward)
 - } 21 (S. Down)



Σύνδρομο που συνοδεύουν Εξόμφαλο

Σύνδρομο Beckwith-Wiedemann

(12%)

Εξόμφαλο

Μακρογλωσσία

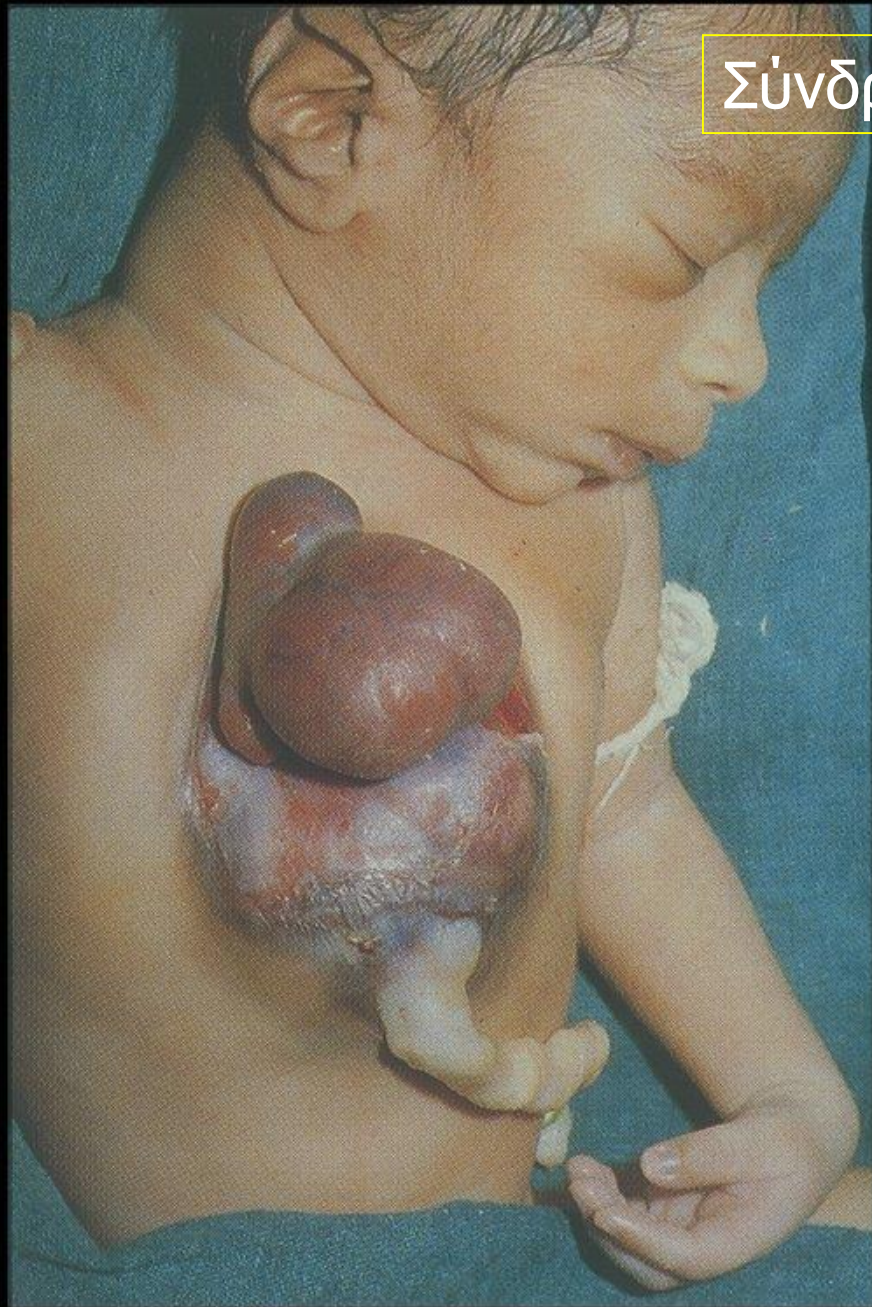
Γιγαντισμό

Υπερπλασία των κυτταρικών νησιδίων του
παγκρέατος (αιτία υπογλυκαιμίας)

Σύνδρομο που συνοδεύουν Εξόμφαλο

Σύνδρομο (πενταλογία) του Cantrell

- 1) Εξόμφαλο
(επιγαστρικός)
- 2) Ectopia cordis,
- 3) Δισχιδές στήρνο,
- 4) Διαφραγματοκήλη
(παραστερνική-πρόσθια),
- 5) Συγγενή καρδιοπάθεια



Σύνδρομα που συνοδεύουν Εξόμφαλο

Σύνδρομο της κατώτερης μέσης γραμμής,

- 1) εκτροφή ουροδόχου κύστης (bladder extrophy) ή εκτροφή κλοάκης (cloaca extrophy),
- 2) ατρησία ορθού
- 3) ατρησία κόλου
- 4) κυστεοεντερικό συρίγγιο (vesicointestinal fistula, στην σπάνια περίπτωση που το οπίσθιο έντερο απουσιάζει),
- 5) ανωμαλίες ιερού οστού
- 6) μηνιγγομυελοκήλη)

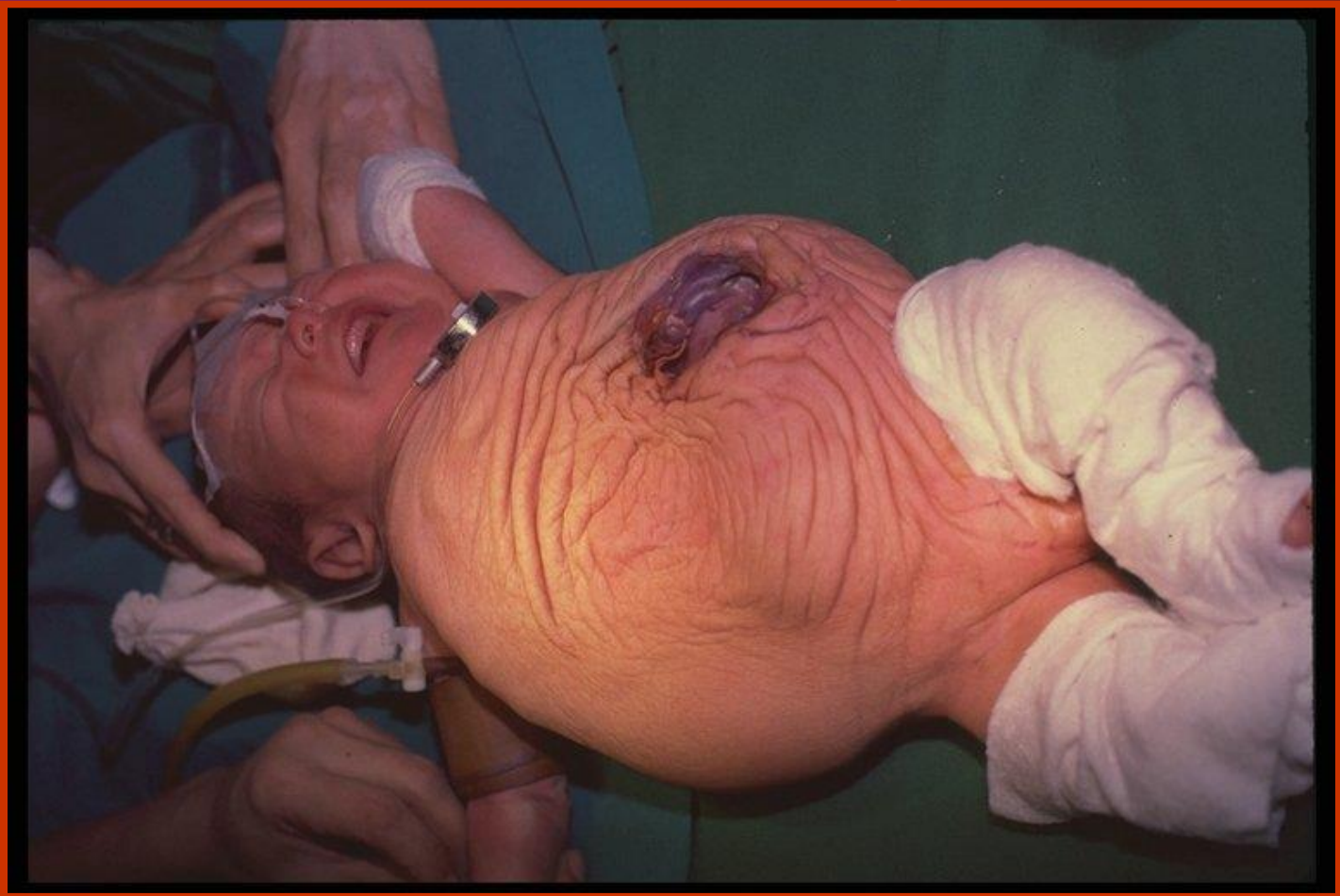Σύνδρομο που συνοδεύουν Εξόμφαλο

Σύνδρομο brune belly

Υποπλασία-απλασία κοιλιακών τοιχωμάτων

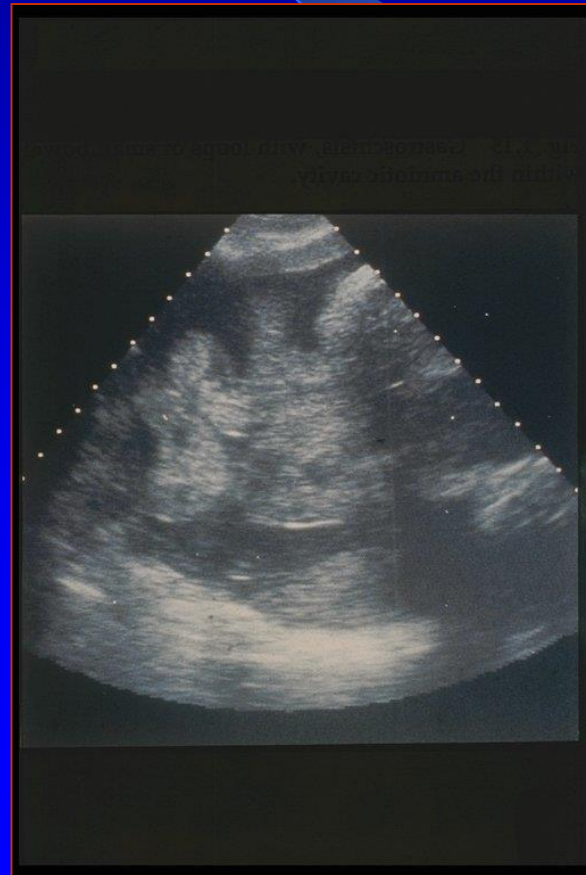
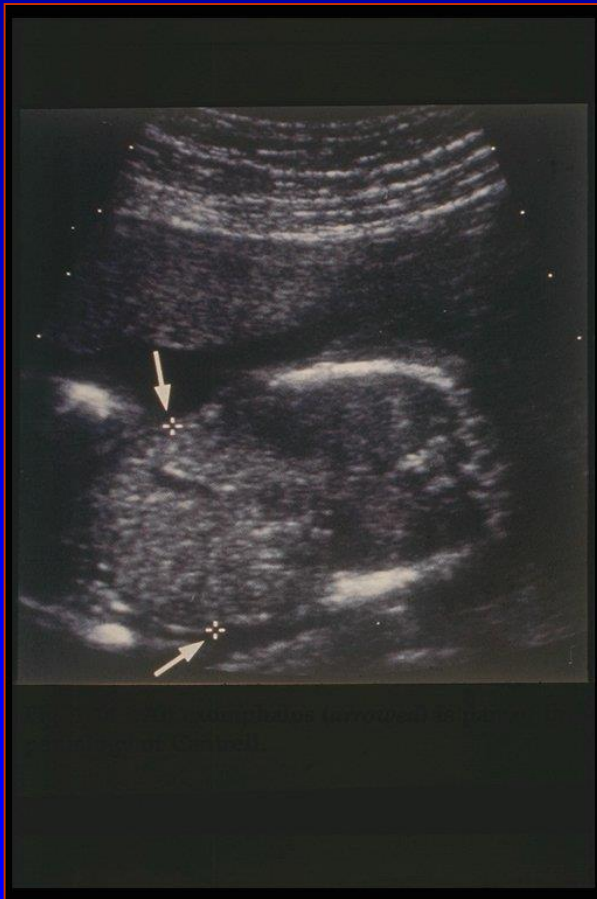
Κρυφορχία

Διαμαρτίες Ουροποιητικού



■ ΠΡΟΓΕΝΝΗΤΙΚΟΣ ΕΛΕΓΧΟΣ

- US : 10 w Ομαλό περίγραμμα με ένα ηχογενές καλυπτόμενο σάκκο από το οποίο ξεκινά ο ομφάλιος λώρος.
- α FP ↑

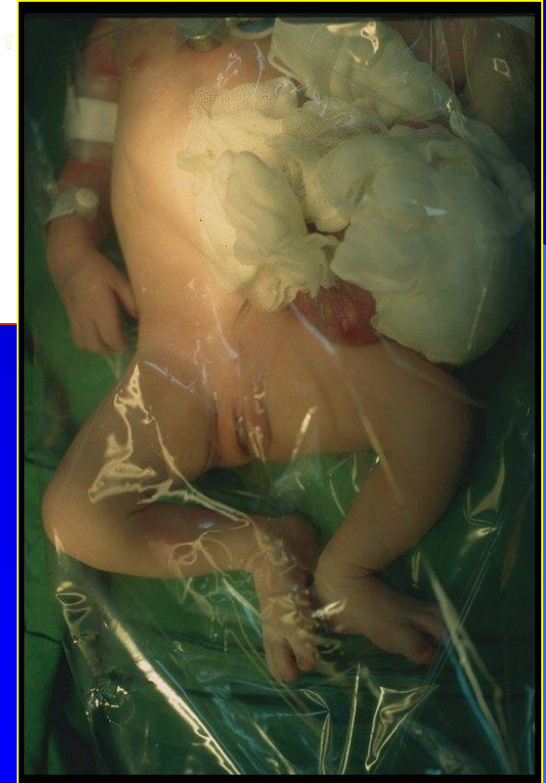

■ ΠΡΟΕΓΧΕΙΡΗΤΙΚΟΙ ΧΕΙΡΙΣΜΟΙ

- Κάλυψη εξόμφαλου 1) Στεχνά αποστειρωμένα πανιά
2) Φύλλο αλουμινίου (θερμοπροστασία)
- Θερμοκοιτίδα
- Θέση: ΑΡ. πλαχία | 1) Αποφυγή απόσπασης της Κ. Κοιλίας
2) Καρδιογενές shock.
- Ουροκαθετήρας
- Levin
- I.V. ανζιβίωση
- I.V. GLU 10% 2.5-3 ml/kg (20ml/kg – 175ml/kg/24hr)
- Ερεθισμός ορθού για άδειασμα εντέρου
- Αποκλεισμός - εύρεση Σ. Ανωμαλιών.



Υποβολαιμία
Υποθερμία
Σήψη



■ ΘΕΡΑΠΕΙΑ

Η χωρητικότητα της κοιλίας μικρή
Όσο μεγαλύτερος ο εξόμφαλος τόσο μικρότερη
η χωρητικότητα
κίνδυνος στην ανάταξη

1. Συμπύεση κάτω κοίλης φλέβας
2. Συμπύεση του εντέρου (=ειλεός)

Πρωτογενής σύγκλειση κοιλιακού ελλείμματος

Πρωτογενής σύγκλειση κοιλιακού ελλείμματος + πρόθεμα

Grob (Συντηρητική)

Gross (Κοιλιοκήλη)

Schuster (Silo)

Πρωτογενής σύγκλειση

Κ.Φ.Π < 4 cm

Ενδοκυψελιδική πίεση (ventilatory pressure < 25cm)

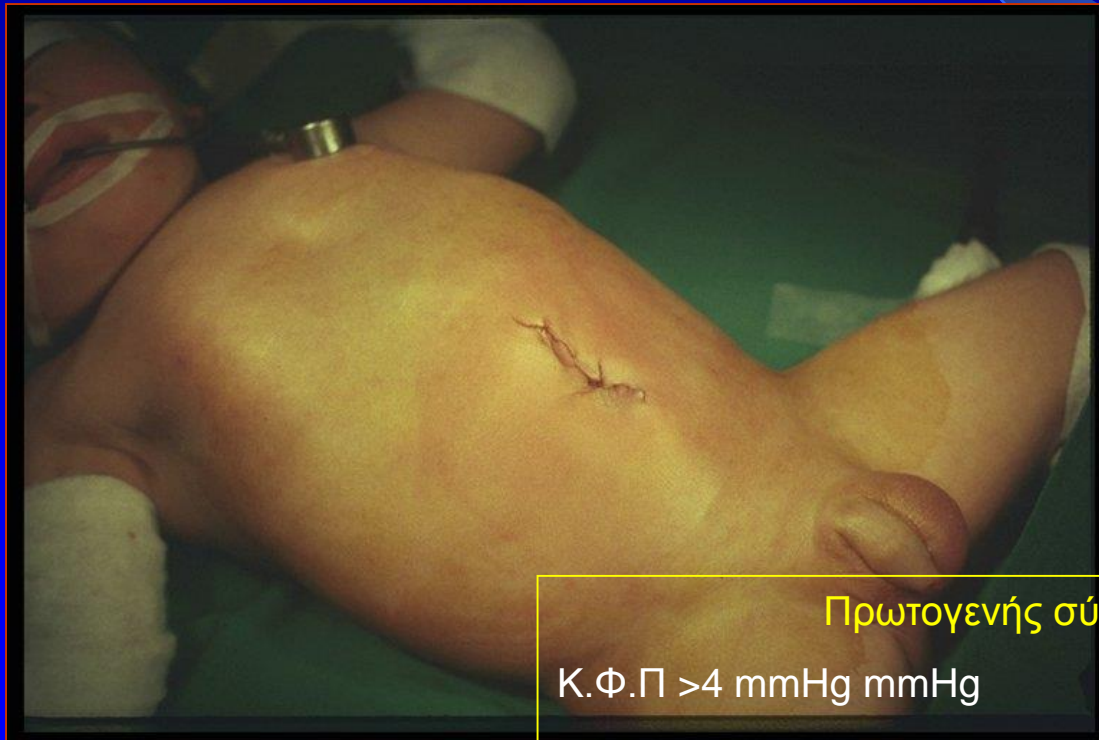
Ενδογαστρική πίεση < 20cm

ΕΠΕΜΒΑΣΗ (ΕΠΕΙΓΟΥΣΑ ΟΧΙ ΑΜΕΣΗ)

Πρωτογενής σύγκλιση κοιλιακού ελλείμματος

ΜΙΚΡΟΣ ΕΞΟΜΦΑΛΟΣ

Σύγκλιση κοιλιακού τοιχώματος κατά 1^ο χρόνο
(έχει προηγηθεί έλεγχος εντέρου για τον αποκλεισμό ατρησίας)



Πρωτογενής σύγκλιση

Κ.Φ.Π >4 mmHg mmHg

Ενδοκυψελιδική πίεση (ventilatory pressure >25cm)

Ενδογαστρική πίεση > 20cmml/kg

ΜΕΓΑΛΟΣ ΕΞΟΜΦΑΛΟΣ

Συντηρητική θεραπεία κατά GROB

- Πρόωρο, λιποβαρές
- Αναπνευστική Δυσχέρεια
- Βαρειές συγγενείς Ανωμαλίες

Επαλήψεις με mercurochrome 2% ή με
του σάκου του εξομφαλού ^{σκόνη αντιβιοτικού}
⇒ Δημιουργία επίπαχου (κρούστας)

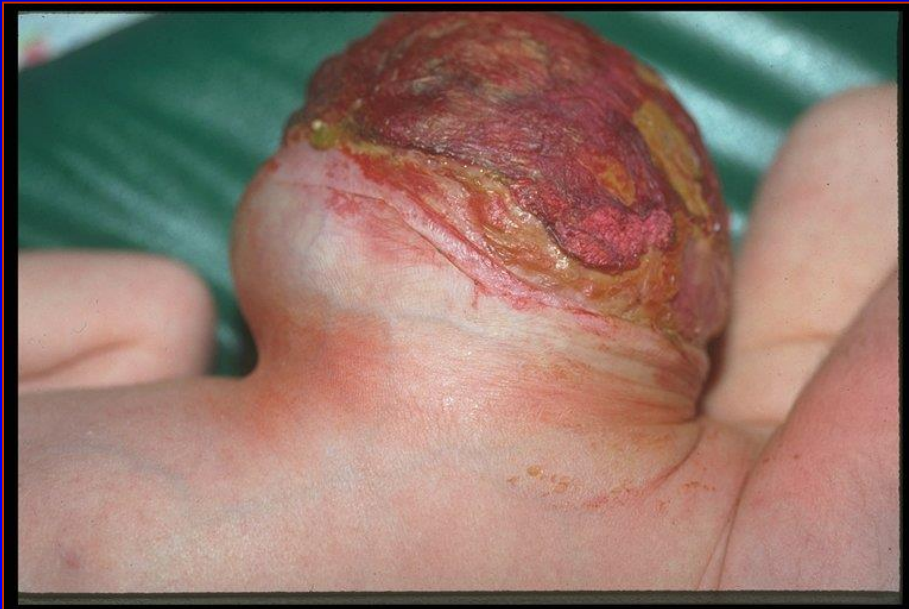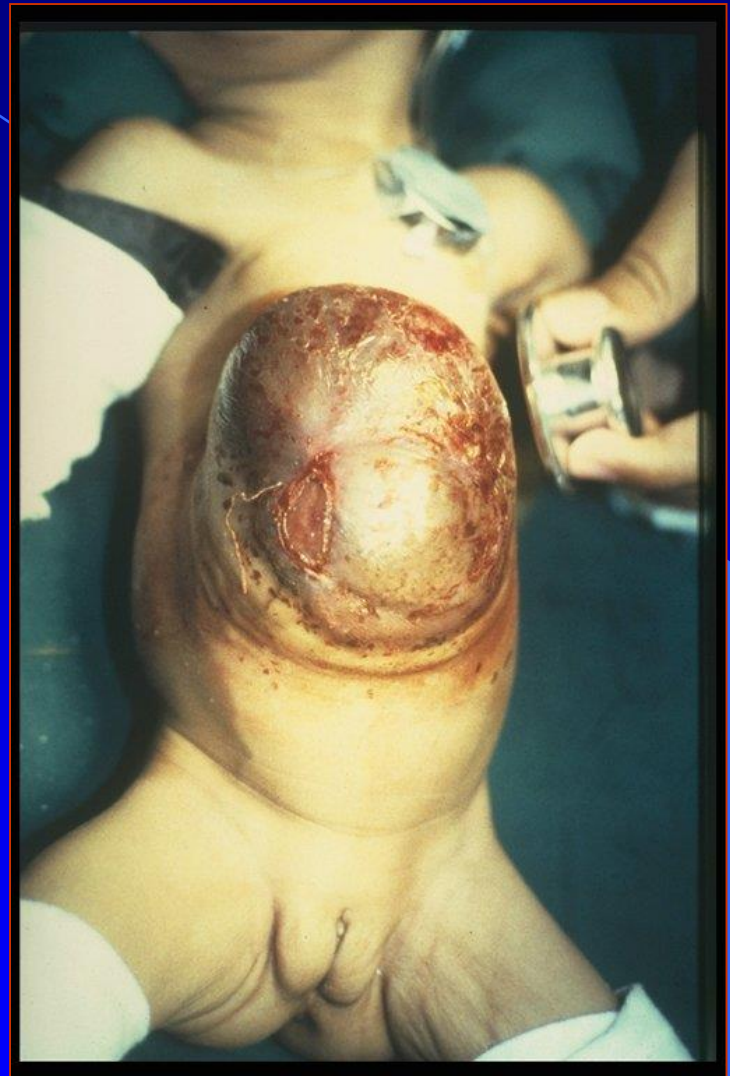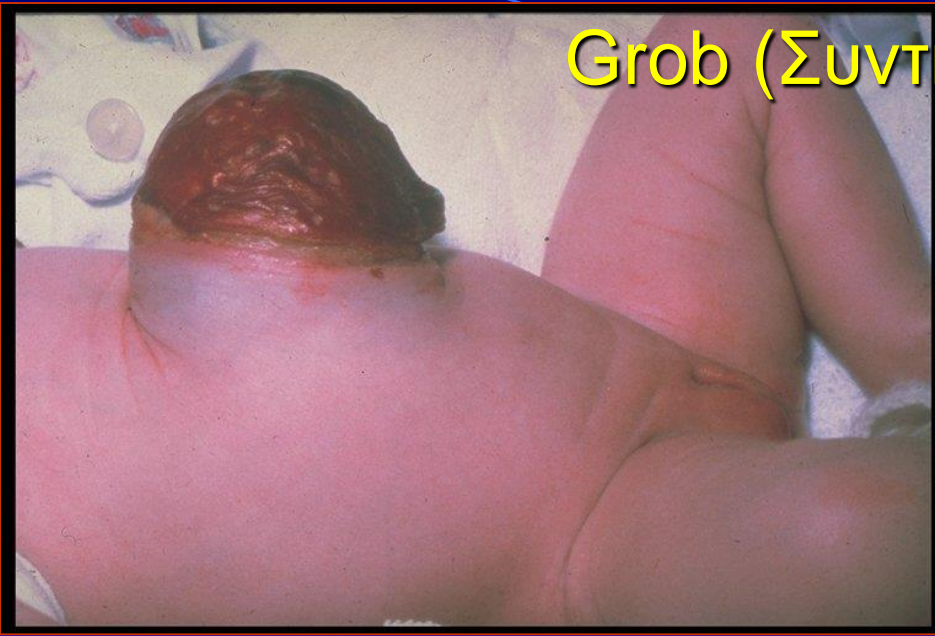Με την πάροδο του χρόνου γίνεται ουλοποίηση
κατά 2^ο σκοπό και δημιουργείται μια γιγάντια
ομφαλοκήλη που έχει επιδερμοποιηθεί

Μετά 18-24 μήνες γίνεται χειρουργική διόρθωση
της ομφαλοκήλης

ΚΙΝΔΥΝΟΙ

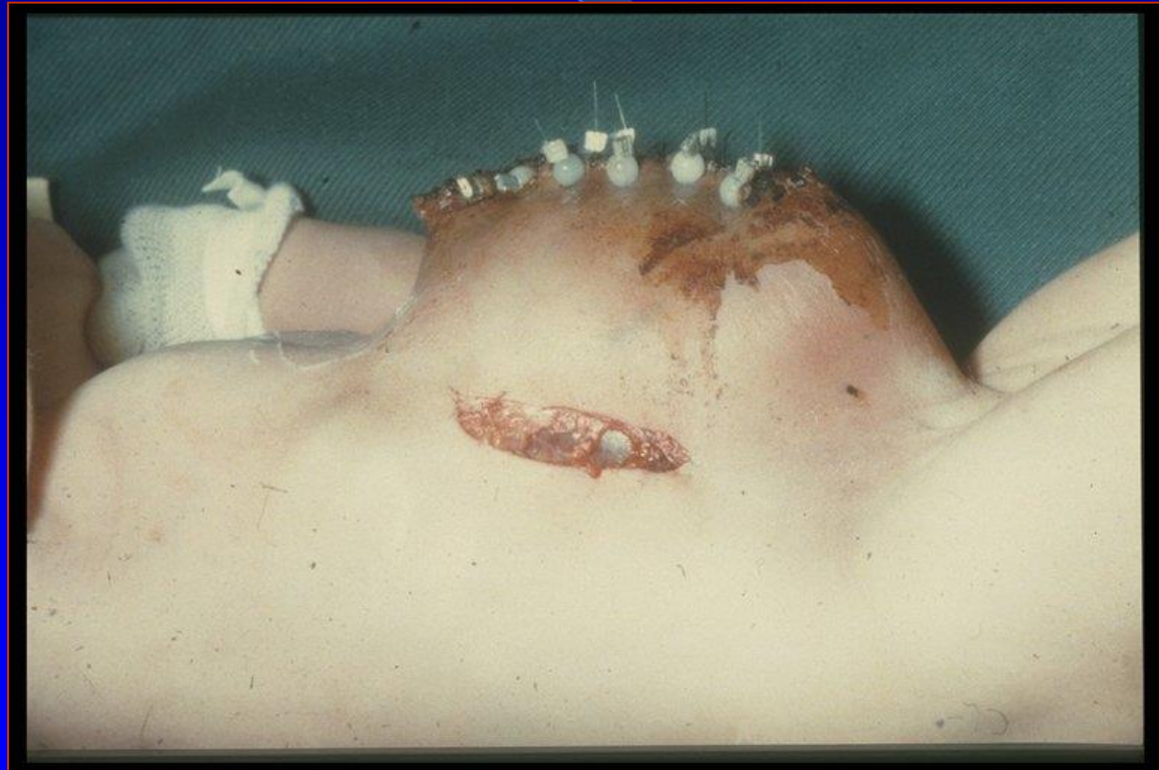
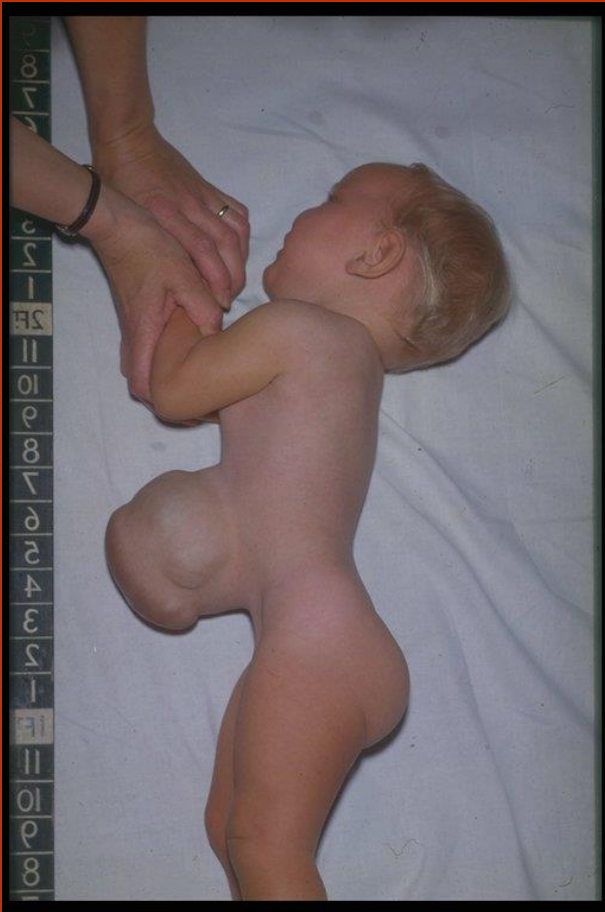
- Επιμόλυνση
- Δηλητηρίαση με Zn
- Εκσπλάχνωση

Grob (Συντηρητική)



→ ΧΕΙΡΟΥΡΓΙΚΗ ΘΕΡΑΠΕΙΑ ΚΑΤΑ GROSS

κάλυψη μόνο με δέρμα αφήνοντας τους μύες σε διάταση. Σε β' χρόνο η τελική διόρθωση



→ ΧΕΙΡΟΥΡΓΙΚΗ ΘΕΡΑΠΕΙΑ ΚΑΤΑ SCHUSTER

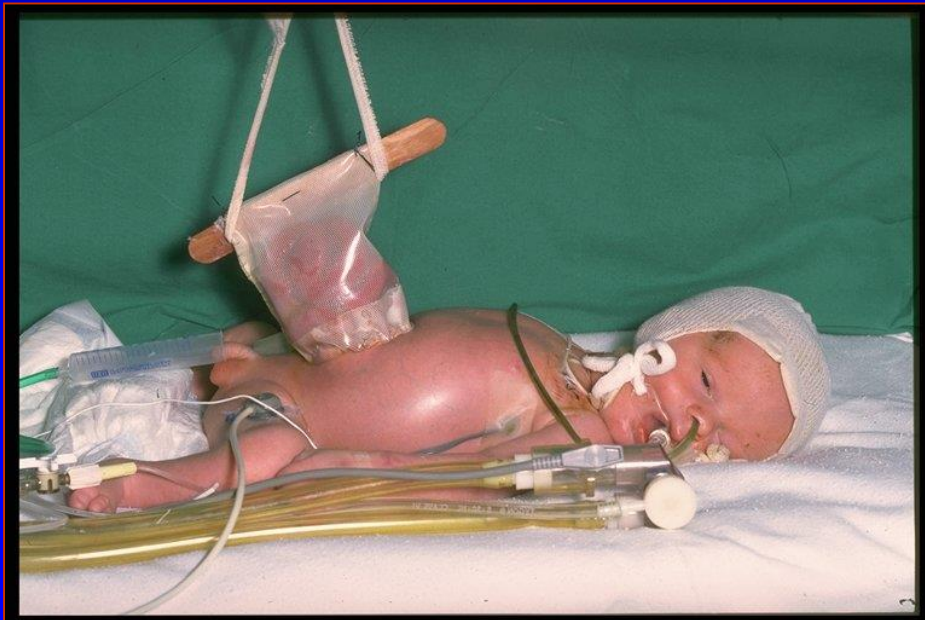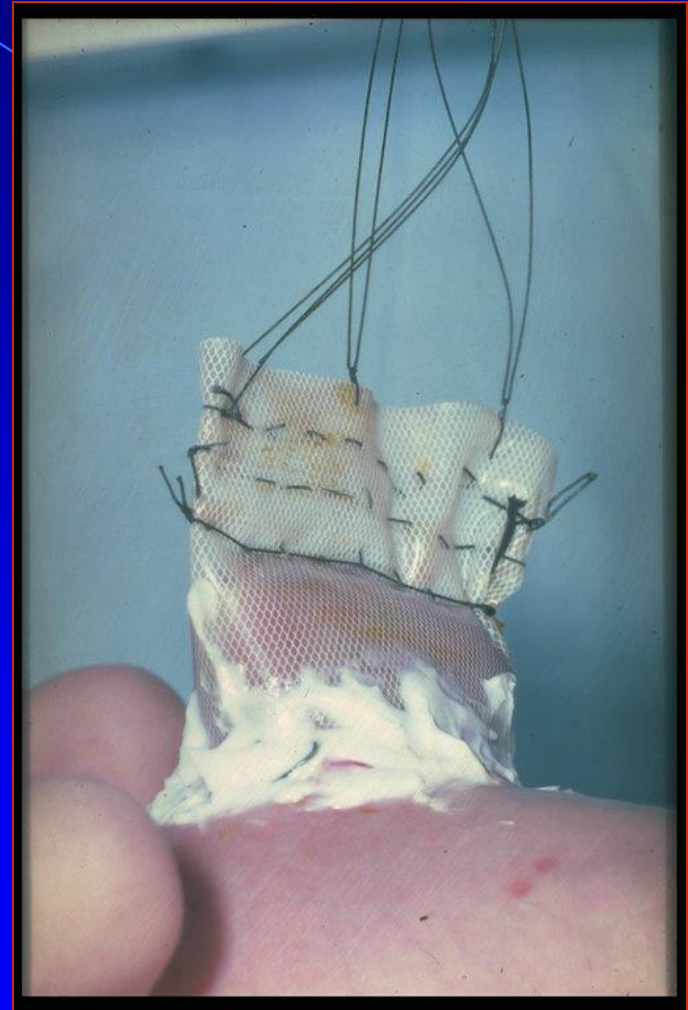
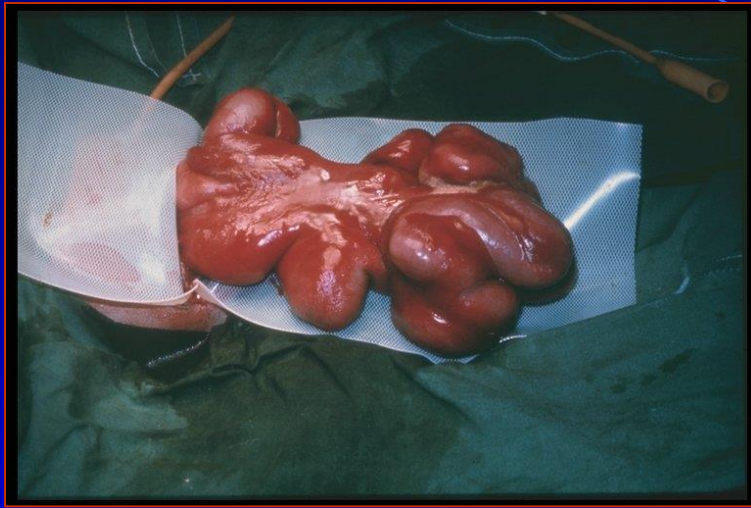
Ειδικός σάκος από Silastic στερεώνεται στα χείλη του μνίκου στομίου. Έτσι δημιουργείται ένας εξωκολιακός θύλακας «Silo»

Το «Silo» βαθμιαία ελαττώνεται σε μέγεθος (κάθε 2^η ημέρα), επιτρέπονται έτσι στα βπλάχνα να μπουν σταδιακά στην κολιακή κοιλότητα.

Μετά από 15 ημέρες το χάσμα μπορεί να κλεισθεί με συρραφή κατά στρώματα.

Κίνδυνος: Επιμόλυνση τραύματος

Schuster (Silo)



→ ΑΜΕΣΗ ΧΕΙΡΟΥΡΓΙΚΗ ΣΥΓΚΛΕΙΣΗ

- Λυοφιλιμένη σκληρά μήνιχα
- ΣΥΝΘΕΤΙΚΟ
 - Goretex
 - Teflon
 - Mersilene



Goretex

ΜΕΤΕΓΧΕΙΡΗΤΙΚΗ ΑΝΤΙΜΕΤΩΠΙΣΗ

- Μηχανικός Αερισμός (48-72 h)

> 72 h

Πνευμονική βλάβη

ή

λανθασμένη απόφαση για

πρωτογενές κλείσιμο

- IV αναβίωση

- Η μεταβολική οξέωση ⇒ $\left. \begin{array}{l} \text{Συμπίεση κάτω κοιλίας} \\ \text{Αυξημένη ενδοκοιλιακή} \\ \text{πίεση} \end{array} \right\}$

ΕΠΙΠΛΟΚΕΣ

- Παρατεταμένη δυσλειτουργία εντέρου
- ΕΙΛΕΟΣ (ΑΠΟΦΡΑΚΤΙΚΟΣ)
- Διάτρηση σπλάχνων
- Σηψαιμία (κύρια αιτία θανάτου)

ΠΡΟΓΝΩΣΗ ΕΞΟΜΦΑΛΟΥ

Θνητότητα 30-60%

Μέγεθος εξόμφαλου

Πρωρότητα

Ρήξη σάκου

Συνοδές ανωμαλίες (κυριότερο)

ΠΡΟΓΝΩΣΗ

- Μικρός εξόμφαλος χωρίς Σ.Αν → εξαιρετική
- Μικρός εξόμφαλος με Σ.Αν → 17% θνητότητα
- Εξόμφαλος μεγάλος με Σ.Αν → 50% θνητότητα

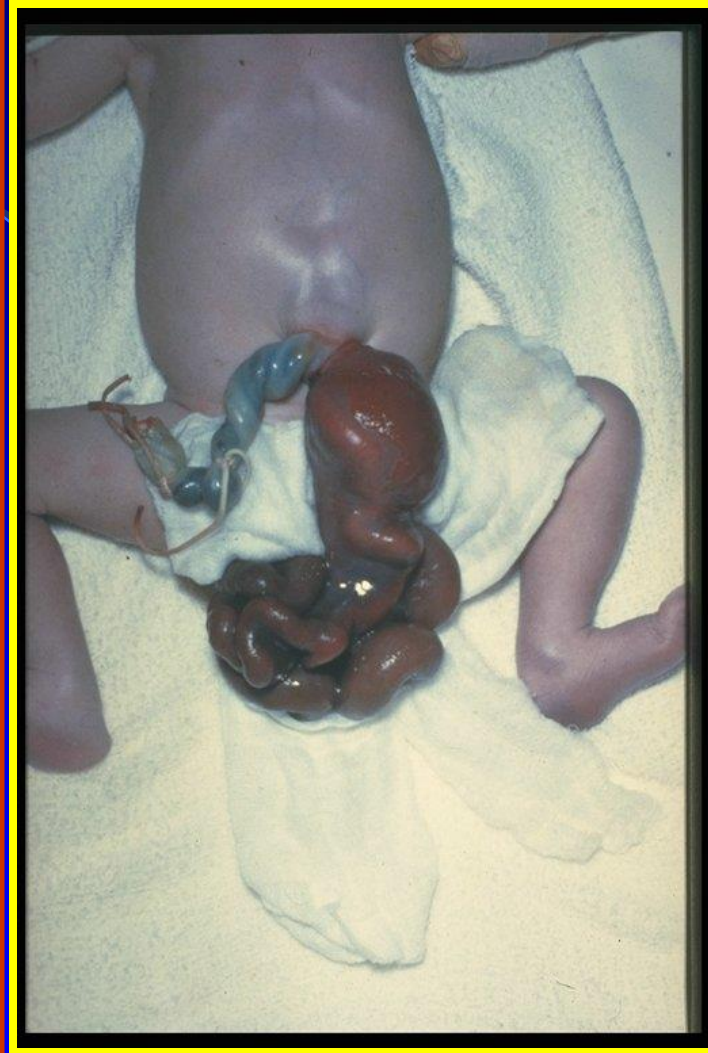
ΓΑΣΤΡΟΣΧΙΣΗ (ΠΑΡΑΟΜΦΑΛΙΚΗ ΚΗΛΗ)

ΕΜΒΡΥΟΓΕΝΕΣΗ

Απόφραξη της Δεξιάς λεκιθικής αρτηρίας
μετά από αγγειακή προβόκη σε πρώιμη
εμβρυϊκή ηλικία

(Ελλείμμα πλάγιω πρόσθιο ΔΕ.)
Σπάνια ΑΡ.

Εμβρυϊκή ρήξη εξόμφαλου

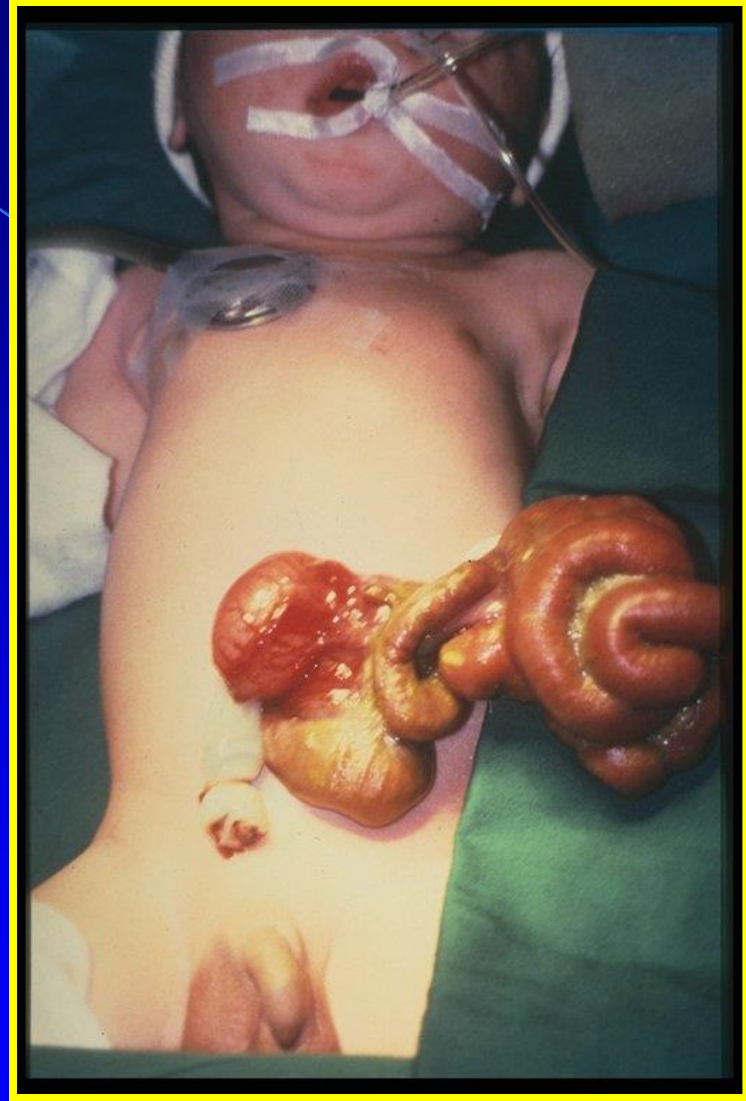


- ΣΥΧΝΟΤΗΤΑ

■ 1 : 2000 (M/F:1/1)

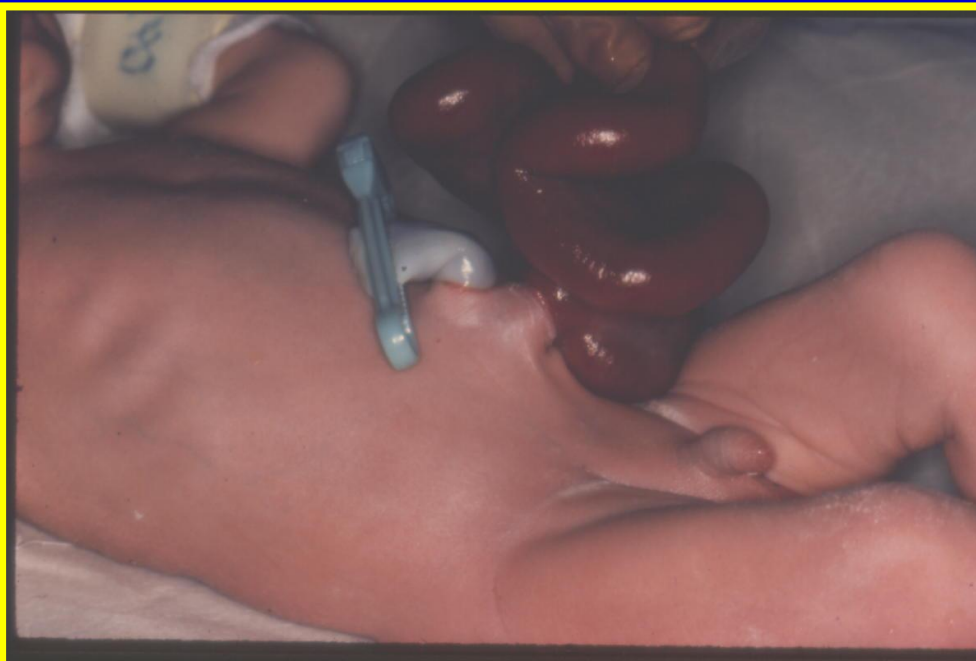
■ ♀ > ♂

■ 75% πρόωρα



- ΚΛΙΝΙΚΗ ΕΙΚΟΝΑ

- ΔΕΝ υπάρχει κηλικός σάκος
- Το στόμιο μικρό (2-4 cm)
(ποτέ δεν προπίπτει ΗΠΑΡ)
- Οι εντερικές έλικες φέρουν σημεία απόφραξης
λόγω στραγγαλισμού
- Χημική ινώδη περιτονίτιδα (οιδηματώδες έντερο)
- Προπίπτουν: λεπτό-παχύ έντερο 12/20
Στομάχι, ουροδόχος κύστη
♀: έσω γεννητικά

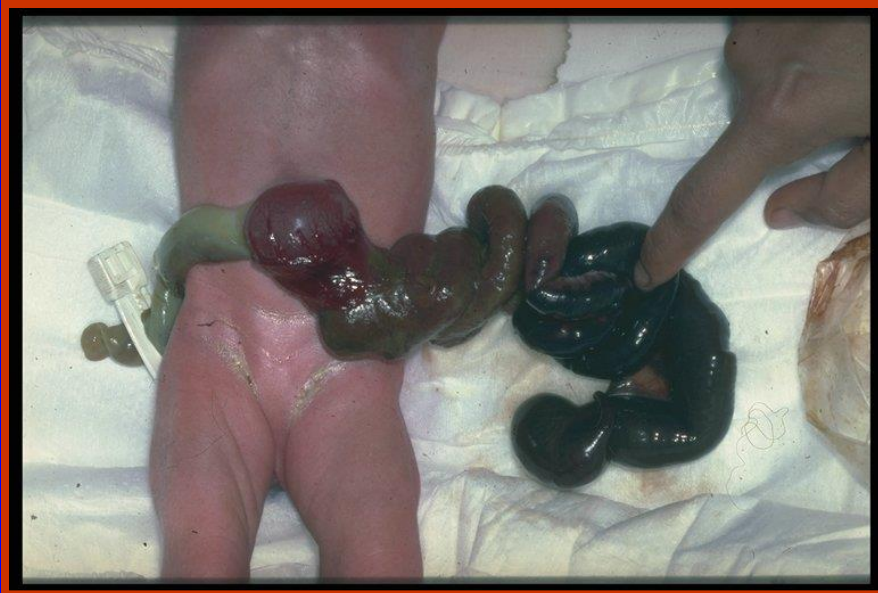
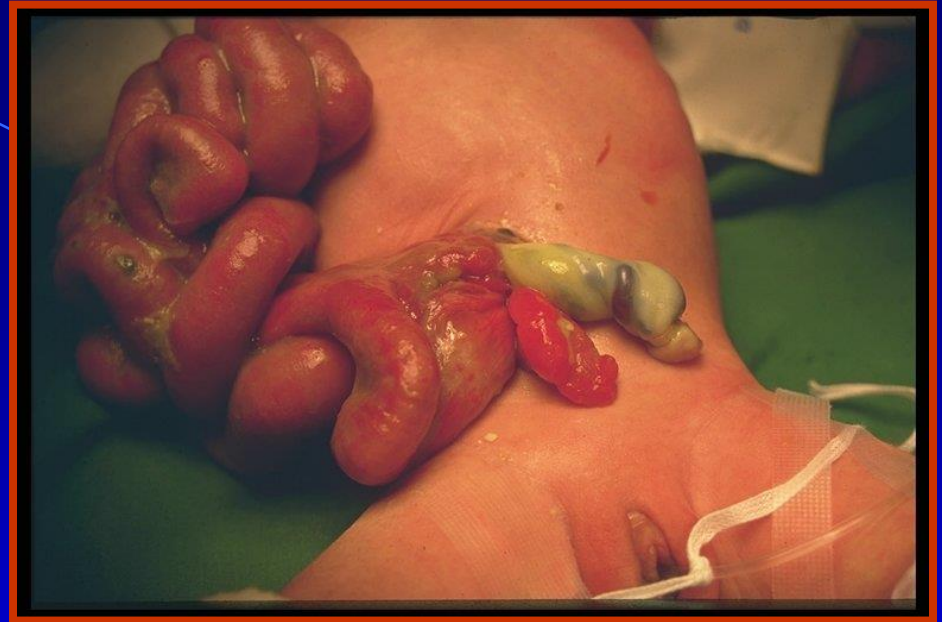
■ ΣΥΝΟΔΕΣ ΑΝΩΜΑΛΙΕΣ

(3-10%)

- ΣΤΕΝΩΣΕΙΣ ΕΝΤΕΡΟΥ
 - ΑΤΡΗΣΙΕΣ ΕΝΤΕΡΟΥ
 - ΑΧΑΧΧΛΙΩΣΗ
 - ΣΥΝΔΡΟΜΟ ΒΡΑΧΕΟΣ ΕΝΤΕΡΟΥ
- } (grouped under 3-10%)
- ΚΡΥΨΟΡΧΙΑ
 - N.E.C. ⇒ 20%

Ατρησία λεπτού εντέρου



Ισχαιμία – γάγγραινα
λεπτού εντέρου

■ ΠΡΟΓΕΝΝΗΤΙΚΟΣ ΕΛΕΓΧΟΣ

- US : 13 W : Λιγότερο ομαλό περίγραμμα
δεν έχει ηχογενές κάλυμμα (Σάκος).
Οιδηματώδεις αλλοιώσεις
εντερικών τοιχωμάτων
Αναγνωρίζεται ακέραιος ο ομφάλιος
λώρος
- α FP ↑

ΠΡΟΕΓΧΕΙΡΗΤΙΚΟΙ ΧΕΙΡΙΣΜΟΙ

- Κάλυψη εντέρου
 - 1) στεγνά αποστειρωμένα πανιά
 - 2) φύλλο αλουμινίου (θερμοπροστασία)
- Θερμοκοιτίδα
- Θέση: ΑΡ. πλάγια | Αποφυγή απόσπασης κ. κοιλής
- Αποσυμφόρηση ΓΕΣ
 - ↳ Levin
 - ↳ ερεθισμός ορθού
- IV αντιβίωση
- IV GLU 10%
- Αποκλεισμός - Εύρεση Σ. Ανωμ.

ΕΠΕΜΒΑΣΗ (Επείγουσα-άμεση)

- Διεύρυνση κηλικού σπομίου
- Ανάταξη εντέρου
- Άμεση χειρουργική σύγκλιση
 - Λυοφιλιμένη σκληρά μήνιχα
 - ΣΥΝΘΕΤΙΚΑ
 - Goretex
 - Teflon
 - Mersilene

ΜΕΤΕΓΧΕΙΡΗΤΙΚΗ ΑΝΤΙΜΕΤΟΠΙΣΗ

- Μηχανικός αερισμός
- IV ανζιβίωση
- T.P.N. (2-3 εβδομάδες)

« Απώτερη επιπλοκή Σύνδρομο βραχέος εντέρου »

ΠΡΟΓΝΩΣΗ

Θνησιμότητα 10%

ΔΙΑΦΟΡΕΣ

Εξόμφαλος - Γαστρόσχιση

Εξόμφαλος

Γαστρόσχιση

Εντόπιση βλάβης:

Ομφαλικός δακτύλιος

Πλάγια του ομφαλού ΔΕ

Ομφάλιος λώρος:

Προσβολή

Ακέραιος

Σάκος:

Υπάρχει

Δεν υπάρχει

Περιεχόμενο:

έλικες εντέρου ± ήπαρ

μόνο έλικες εντέρου

ΔΙΑΦΟΡΕΣ ΕΞΟΜΦΑΛΟΥ-ΓΑΣΤΡΟΣΧΙΣΗΣ

● ΕΜΒΡΥΟΓΕΝΕΣΗ	Αδυναμία υποδτροφής σωματοπλευράς	Απόφραξη ΔΕ λεκθικής αρτηρίας.
● ΠΡΟΨΡΟΤΗΤΑ	10%.	75%.
● ΣΥΝΟΔΕΣ ΑΝΟΜΑΛΙΕΣ	40-80%.	3-10%.
● ΕΛΛΕΙΜΑ ΚΟΙΛΙΑΚΟ	πρόσθιο κεντρικό (Από μικρό → μεγάλο)	πλάγιο πρόσθιο ΔΕ (πάντα μικρό)
● ΥΠΑΡΞΗ ΣΑΚΟΥ	Ναι	Όχι
● ΣΥΧΝΟΤΗΤΑ	1: 3000-4000	1: 8.000-10.000
● US ΠΡΟΓΕΝΝΗΤΙΚΟ		
● ΟΜΦΑΛΙΟΣ ΛΟΡΟΣ	Προβολή	ακέραιο
● ΥΠΑΡΞΗ Mal Rotation	Μόνο στο μεγάλο	Πάντα
● ΧΕΙΡΟΥΡΓΕΙΟ	Επείχον όχι άμεσο (Άμεσο ο Ραχής εξόμφαλος)	Επείχον-Άμεσο
● ΘΝΗΤΟΤΗΤΑ	10% - 50%.	30%.