

# ΣΥΓΓΕΝΕΣ ΛΟΒΩΔΕΣ ΕΜΦΥΣΗΜΑ

ΠΑΙΔΟΧΕΙΡΟΥΡΓΙΚΗ ΚΛΙΝΙΚΗ  
Δ/της Καθ. Σ.Γαρδίκης  
ΔΗΜΟΚΡΙΤΕΙΟ ΠΑΝΕΠΙΣΤΗΜΙΟ ΘΡΑΚΗΣ



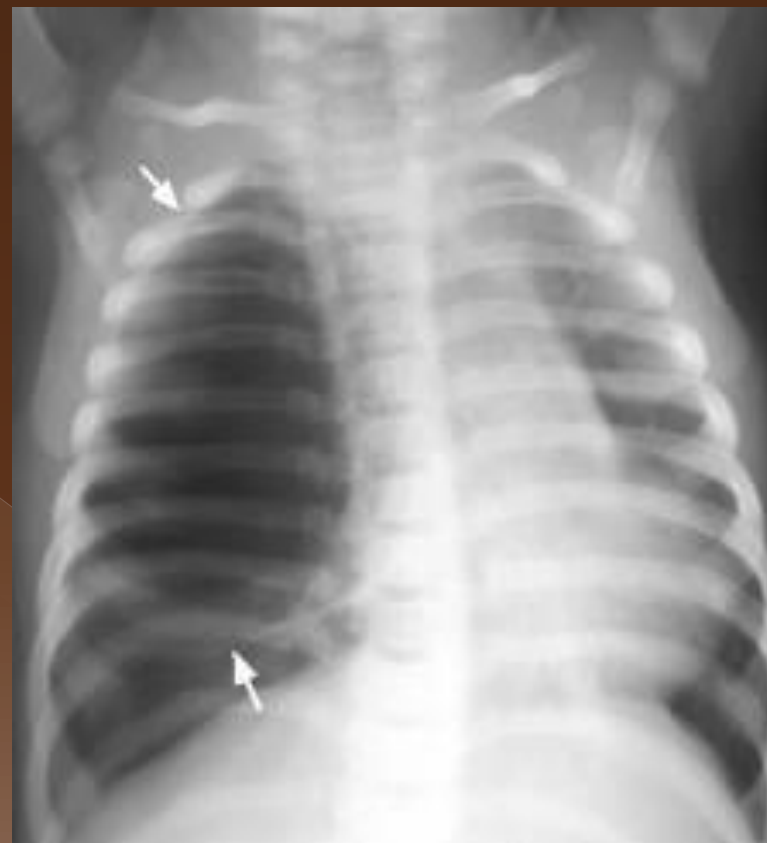# ΥΠΕΡΔΙΑΤΑΣΗ ΕΝΟΣ ΜΟΝΟ ΛΟΒΟΥ ΣΠΑΝΙΑ ΠΕΡΙΣΣΟΤΕΡΟΙ- ΣΥΧΝΟΤΕΡΑ ΟΙ ΑΝΩ ΚΑΙ ΟΙ ΜΕΣΟΙ ΛΟΒΟΙ

- ◎ ΑΡ ΑΝΩ ΛΟΒΟΣ- 41%
- ◎ ΔΕ ΜΕΣΟΣ ΛΟΒΟΣ- 34%
- ◎ ΔΕ ΑΝΩ ΛΟΒΟΣ - 21%
- ◎ ΚΑΤΩ ΛΟΒΟΙ<1%
- ◎ ΑΜΦΟΤΕΡΟΠΛΕΥΡΗ  
ΕΝΤΟΠΙΣΗ~20%

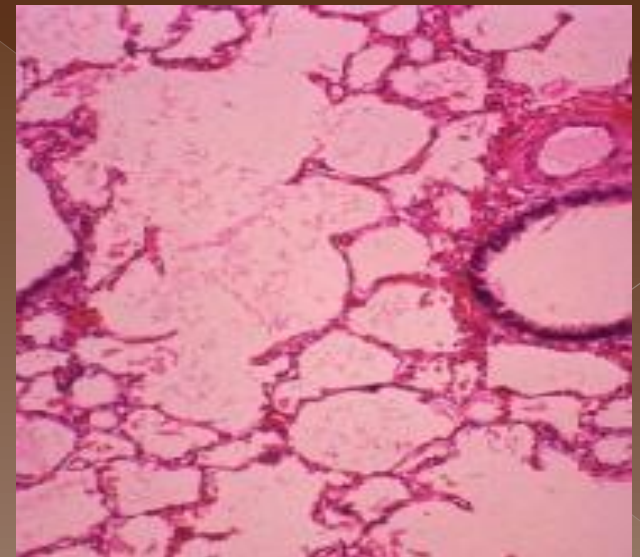
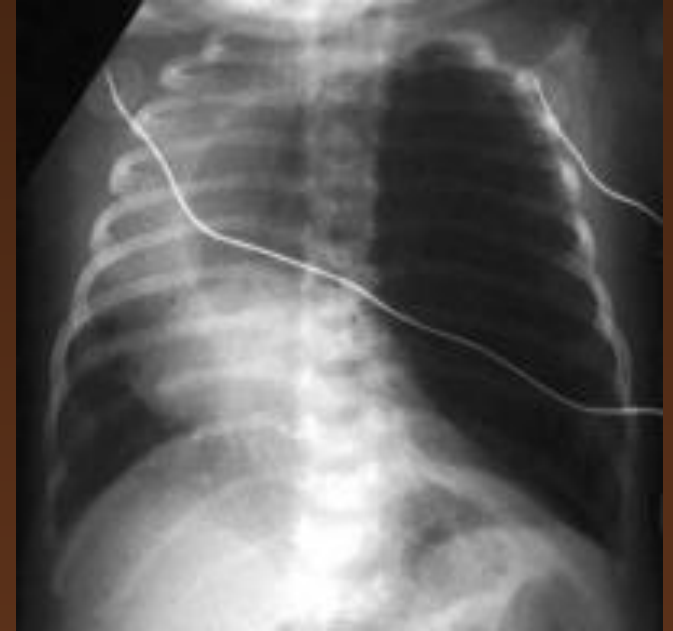ΣΥΧΝΟΤΗΤΑ: 1/20000-30000

ΑΓΟΡΙΑ/ΚΟΡΙΤΣΙΑ:3/1

ΑΛΛΕΣ ΣΥΓΓΕΝΕΙΣ ΑΝΩΜΑΛΙΕΣ 14-21%



ΑΠΕΙΛΗΤΙΚΟ ΓΙΑ ΤΗ ΖΩΗ  
ΕΝΟΣ  
ΝΕΟΓΝΟΥ ΑΦΟΥ  
ΠΡΟΚΑΛΕΙ ΕΝΤΟΝΗ  
ΑΝΑΠΝΕΥΣΤΙΚΗ  
ΔΥΣΧΕΡΕΙΑ



# ΑΙΤΙΟΛΟΓΙΑ

ΥΠΕΡΑΕΡΙΣΜΟΣ ΤΩΝ ΛΟΒΩΝ ΠΟΥ  
ΠΡΟΚΑΛΕΙΤΑΙ ΑΠΟ ΔΙΑΤΑΡΑΧΕΣ ΤΗΣ  
ΒΡΟΓΧΟΠΝΕΥΜΟΝΙΚΗΣ ΑΝΑΠΤΥΞΗΣ

50% ΟΧΙ ΕΜΦΑΝΗΣ ΑΙΤΙΟΛΟΓΙΑ

3 ΤΥΠΟΙ

ΥΠΟΠΛΑΣΤΙΚΟ  
ΕΜΦΥΣΗΜΑ

ΒΡΟΓΧΙΚΗ ΑΠΟΦΡΑΞΗ  
(25%)

ΠΟΛΥΚΥΨΕΛΙΔΩΔΗΣ ΛΟΒΟΣ

# ΑΙΤΙΟΛΟΓΙΑ

## ΥΠΟΠΛΑΣΤΙΚΟ ΕΜΦΥΣΗΜΑ

- ΜΕΙΩΜΕΝΟΣ ΑΡΙΘΜΟΣ ΒΡΟΓΧΙΚΩΝ ΚΛΑΔΩΝ
- ΛΙΓΟΤΕΡΑ – ΜΙΚΡΟΤΕΡΑ ΑΓΓΕΙΑ
- ΜΕΙΩΜΕΝΟΣ ΑΡΙΘΜΟΣ ΚΥΨΕΛΙΔΩΝ
- ΜΕΓΑΛΑ ΑΕΡΟΘΥΛΑΚΙΑ
- ΥΠΕΡΔΙΑΥΓΑΣΤΙΚΗ ΠΕΡΙΟΧΗ ΣΤΗΝ Α/Α ΘΩΡΑΚΟΣ ΠΟΥ ΔΕΝ ΕΠΗΡΕΑΖΕΙ ΤΟΝ ΠΝΕΥΜΟΝΑ- ΓΙΑΥΤΟ ΔΕΝ ΕΙΝΑΙ ΑΝΑΓΚΑΙΑ Η ΧΕΙΡΟΥΡΓΙΚΗ ΘΕΡΑΠΕΙΑ

# ΑΙΤΙΟΛΟΓΙΑ

## ΠΟΛΥΚΥΨΕΛΙΔΩΔΗΣ ΛΟΒΟΣ

- ◉ ΦΥΣΙΟΛΟΓΙΚΟ ΜΕΓΕΘΟΣ ΚΑΙ ΑΡΙΘΜΟΣ ΒΡΟΓΧΙΚΩΝ ΚΛΑΔΩΝ
- ◉ ΠΑΘΟΛΟΓΙΚΕΣ ΚΥΨΕΛΙΔΕΣ- ΕΠΙΡΡΕΠΕΙΣ ΣΕ ΥΠΕΡΜΕΤΡΗ ΔΙΑΤΑΣΗ ΠΟΥ ΕΠΗΡΕΑΖΟΥΝ ΚΑΙ ΤΟΝ ΥΠΟΛΟΙΠΟ ΠΝΕΥΜΟΝΑ- ΧΕΙΡΟΥΡΓΙΚΗ ΕΠΕΜΒΑΣΗ

# ΑΙΤΙΟΛΟΓΙΑ

## ΒΡΟΓΧΙΚΗ ΑΠΟΦΡΑΞΗ

- ⦿ ΑΝΕΠΑΡΚΗΣ ΧΟΝΔΡΙΝΗ ΣΤΗΡΙΞΗ ΤΩΝ ΒΡΟΓΧΩΝ-ΠΛΕΟΝΑΖΩΝ  
ΒΛΕΝΟΓΟΝΟΣ- ΒΡΟΓΧΙΚΗ ΣΤΕΝΩΣΗ-ΒΥΣΜΑΤΑ ΒΛΕΝΝΗΣ-ΣΥΜΠΙΕΣΗ  
ΒΡΟΓΧΩΝ ΑΠΟ ΕΞΩ
- ⦿ ΜΕ ΤΗΝ ΕΙΣΠΝΟΗ Ο ΒΡΟΓΧΟΣ ΑΝΟΙΓΕΙ- ΣΤΗΝ ΕΚΠΝΟΗ ΤΑ  
ΤΟΙΧΩΜΑΤΑ ΣΥΜΠΙΠΤΟΥΝ ΚΑΙ ΠΑΓΙΔΕΥΕΤΑΙ ΑΕΡΑΣ- ΠΡΟΟΔΕΥΤΙΚΗ  
ΔΙΑΤΑΣΗ ΤΟΥ ΛΟΒΟΥ

# ΚΛΙΝΙΚΑ ΕΥΡΗΜΑΤΑ

ΣΤΟ 33% ΕΜΦΑΝΙΖΕΤΑΙ ΜΕ ΤΗ ΓΕΝΝΗΣΗ  
ΣΤΟ 50% ΕΜΦΑΝΙΖΕΤΑΙ ΣΤΟΝ ΕΝΑ ΜΗΝΑ  
ΑΝΩ ΤΩΝ 6 ΜΗΝΩΝ ΣΤΟ 5%

ΔΥΣΠΝΟΙΑ- ΣΥΡΙΓΜΟΣ- ΒΗΧΑΣ- ΚΥΑΝΩΣΗ

ΕΠΙΚΡΟΥΣΗ: ΤΥΜΠΑΝΙΚΟΤΗΤΑ

ΑΚΡΟΑΣΗ: ↓ ΑΝΑΠΝΕΥΣΤΙΚΟ ΨΙΘΥΡΙΣΜΑ



# ΔΙΑΓΝΩΣΗ

## Α/Α ΘΩΡΑΚΟΣ

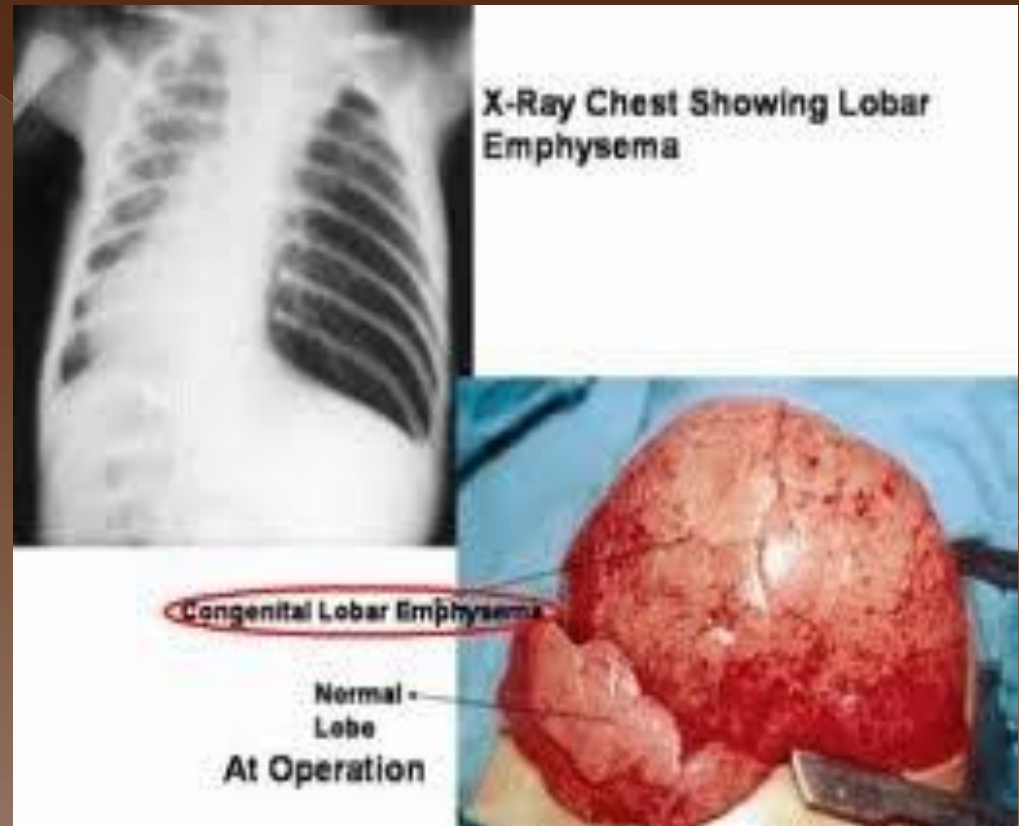
ΔΙΑΥΓΑΣΗ

ΑΤΕΛΕΚΤΑΣΙΑ ΑΠΟ ΤΗ  
ΣΥΜΠΙΕΣΗ ΤΟΥ  
ΠΑΡΑΚΕΙΜΕΝΟΥ  
ΠΝΕΥΜΟΝΑ

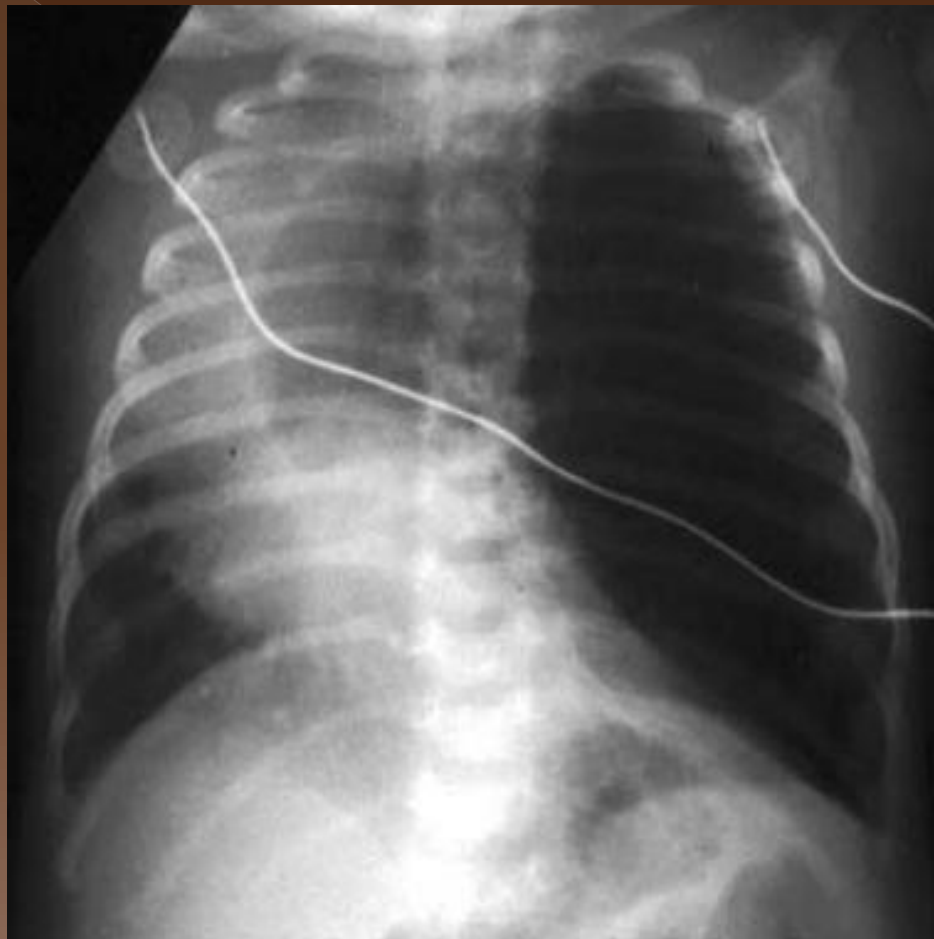ΜΕΤΑΤΟΠΙΣΗ  
ΜΕΣΟΘΩΡΑΚΙΟΥ

ΚΟΙΛΑΝΣΗ  
ΔΙΑΦΡΑΓΜΑΤΟΣ

ΠΡΟΣΘΙΑ ΠΡΟΒΟΛΗ  
ΣΤΕΡΝΟΥ



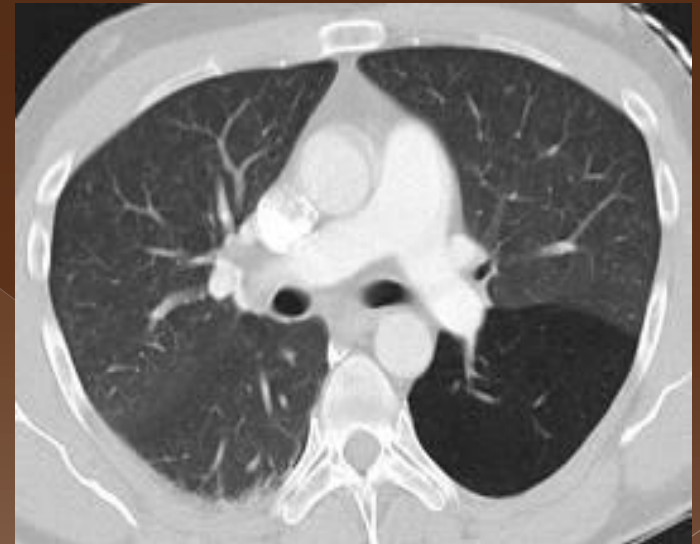
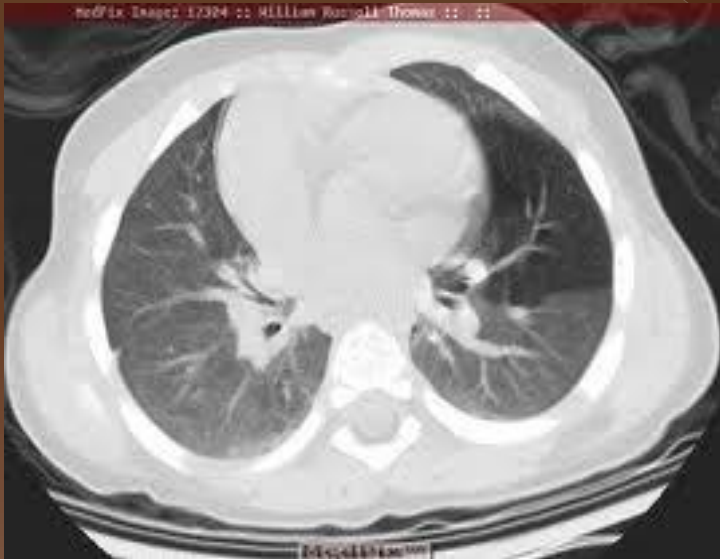# ΔΙΑΓΝΩΣΗ



# ΔΙΑΓΝΩΣΗ

## ΑΞΟΝΙΚΗ ΤΟΜΟΓΡΑΦΙΑ

ΚΑΘΟΡΙΖΕΙ ΚΑΙ ΤΑ ΟΡΙΑ ΤΗΣ ΕΠΕΜΒΑΣΗΣ ΟΠΟΤΕ ΑΠΑΙΤΕΙΤΑΙ

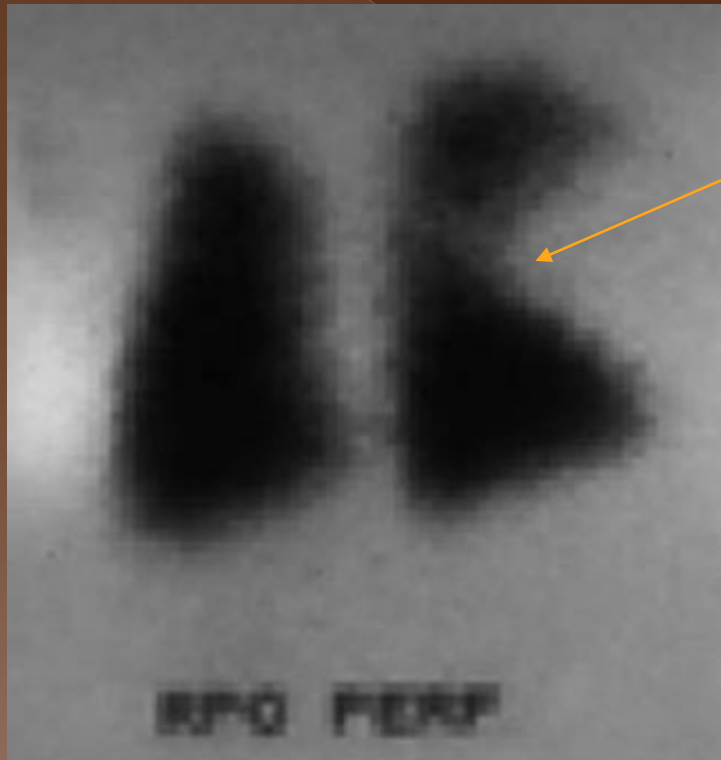


ΣΠΙΝΘΗΡΟΓΡΑΦΗΜΑ

ΒΡΟΓΧΟΣΚΟΠΗΣΗ

# ΔΙΑΓΝΩΣΗ

## ◎ ΣΠΙΝΘΗΡΟΓΡΑΦΗΜΑ



Δεν μπορεί να απεικονιστεί  
ο μέσος λοβός

# ΘΕΡΑΠΕΙΑ

## ΛΟΒΩΔΕΣ ΕΜΦΗΣΗΜΑ

ΗΛΙΚΙΑ < 2 ΜΗΝΩΝ

Α/Α ΘΩΡΑΚΟΣ  
CT  
ΣΠΙΝΘΗΡΟΓΡΑΦΗΜΑ

Α/Α ΘΩΡΑΚΟΣ (Σημαντική διαύγαση)  
CT (Σημαντική διάταση πνεύμονα)  
ΣΠΙΝΘΗΡΟΓΡΑΦΗΜΑ (χωρίς αιμάτωση)  
ΒΡΟΓΧΟΣΚΟΠΗΣΗ (ύπαρξη  
αναδιπλώσεων ή διαφραγμάτων βλενογόνου ή  
στενωσης βρόγχων)

ΗΛΙΚΙΑ > 2 ΜΗΝΩΝ

ΣΟΒΑΡΗ ΑΝΑΠΝΕΥΣΤΙΚΗ  
ΔΥΣΧΕΡΕΙΑ

ΕΛΑΦΡΑ Η ΜΕΤΡΙΑ  
ΑΝΑΠΝΕΥΣΤΙΚΗ ΔΥΣΧΕΡΕΙΑ

Α/Α ΘΩΡΑΚΟΣ (Μικρή διαύγαση)  
CT (Μέτρια διάταση πνεύμονα)  
ΣΠΙΝΘΗΡΟΓΡΑΦΗΜΑ  
(καλή αιμάτωση)  
ΒΡΟΓΧΟΣΚΟΠΗΣΗ (φυσιολογική)

ΧΕΙΡΟΥΡΓΙΚΗ ΕΚΤΟΜΗ

ΣΥΝΤΗΡΗΤΙΚΗ ΑΝΤΙΜΕΤΩΠΙΣΗ  
ΣΥΧΝΕΣ ΕΠΑΝΕΚΤΙΜΗΣΕΙΣ