

ΦΙΜΩΣΗ



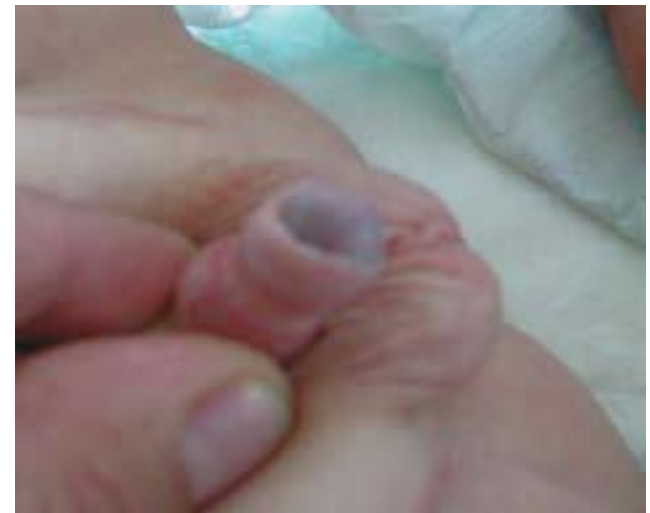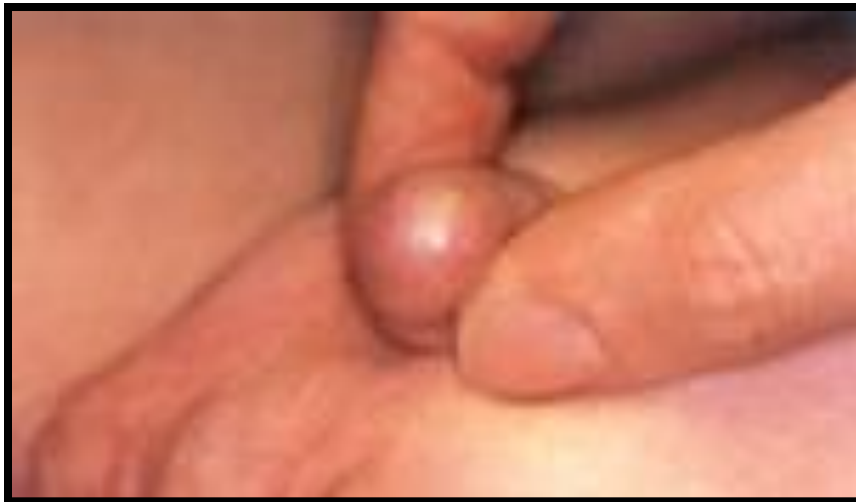ΠΑΙΔΟΧΕΙΡΟΥΡΓΙΚΗ ΚΛΙΝΙΚΗ Δ.Π.Θ
Δ/ντης Καθηγητής Σ. Γαρδίκης



Φίμωση

Αληθής Φίμωση

Βαλανοποσθικές
Συμφύσεις



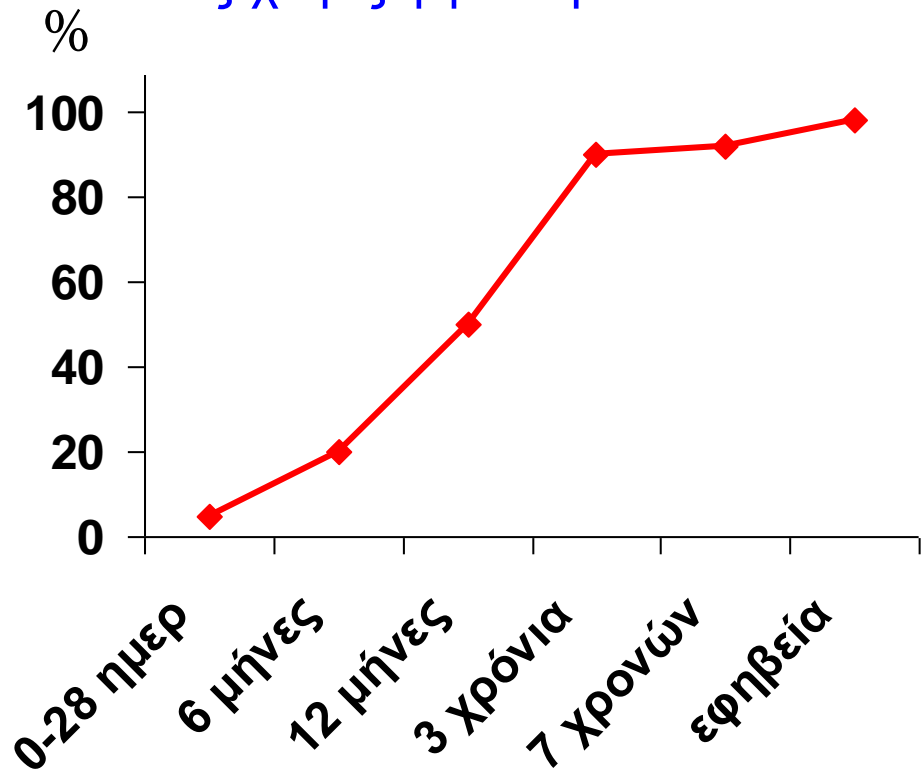
Ακροποσθία

Αυτόματη αποκάλυψη βαλάνου

Φυσιολογική φίμωση (3-5 έτη)

Αδυναμία έλξης ακροποσθίας χωρίς φίμωση

| | | |
|-------------|---|-----|
| Νεογέννητα | → | 5% |
| 6 μήνες | → | 20% |
| 1ο έτος | → | 50% |
| 3ο έτος | → | 90% |
| 6ο -7ο έτος | → | 92% |
| Εφηβεία | → | 99% |



Προσοχή !!! Όχι έλξη ακροποσθίας

επιμήκη ρήξη



ουλώδη ρίκνωση



μόνιμη στένωση (φίμωση)

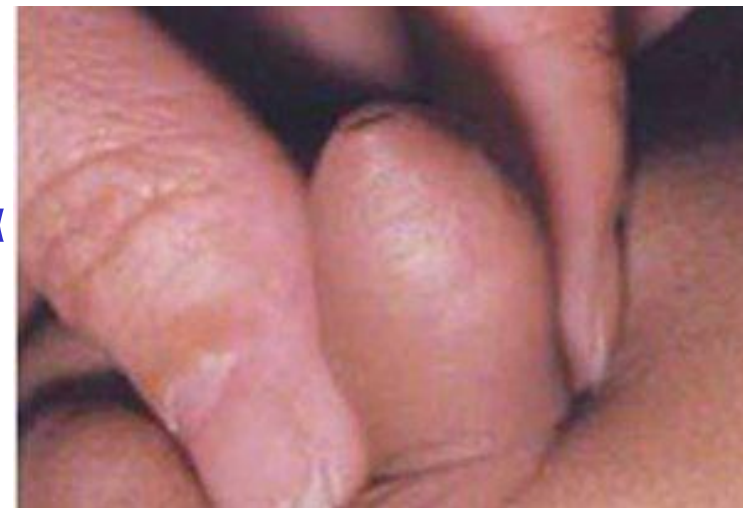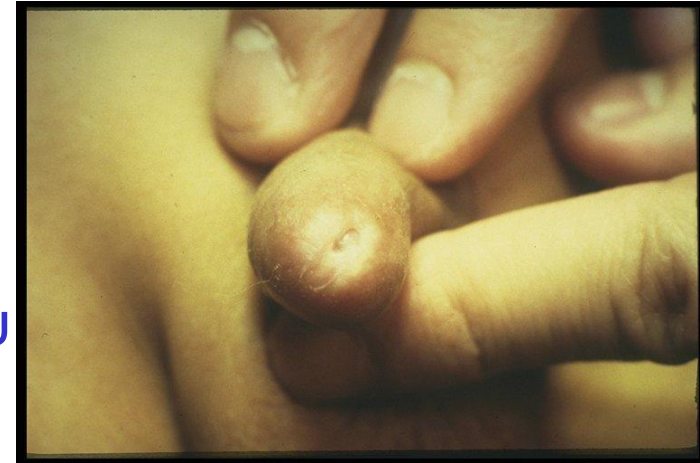Αληθής Φίμωση

- **Ορισμός:**

Στένωση στομίου ακροποσθίας
αδυναμία αποκάλυψης της βαλάνου

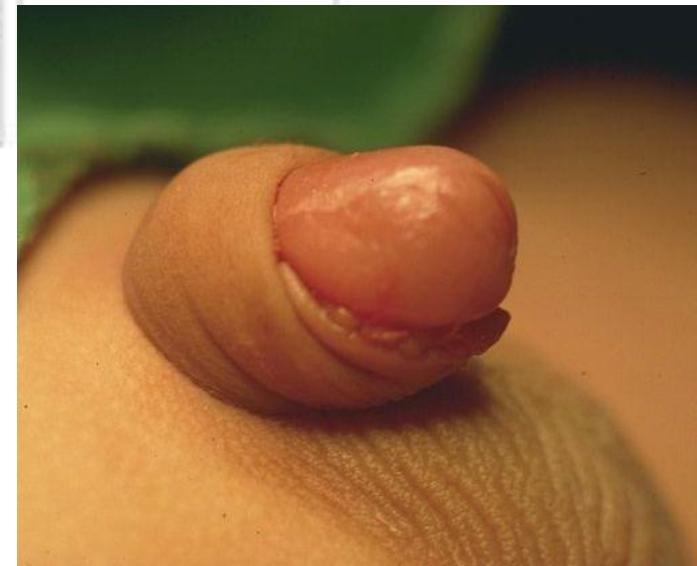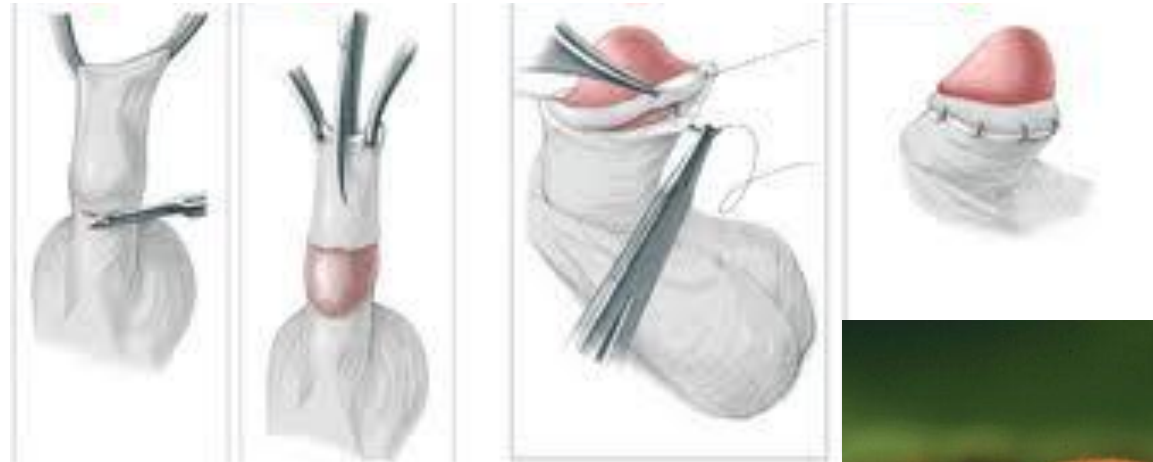- **Αίτια:**

Συγγενής
Φλεγμονές (βαλανοποσθίτιδα)
Τραυματισμός ακροποσθίας
Αποφρακτική ξηρωτική βαλανίτιδα



Φίμωση

Θεραπεία: χειρουργική, περιτομή



Ενδείξεις Περιτομής

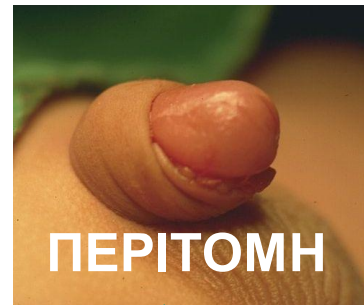
Διάταση ακροποσθίας κατά την ούρηση
Συγκέντρωση σμήγματος

Φλεγμονή
ακροποσθίας

Ουλώδης ιστός
ακροποσθίας,
στένωση

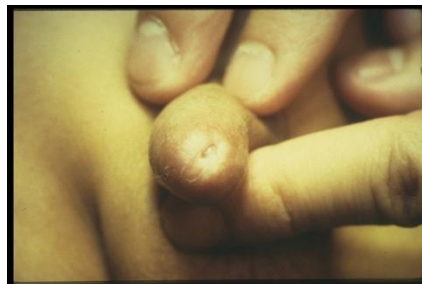Αντενδείξεις

Κάμψη (χορδή) πέους
Ενταφιασμένο πέος
Μικρό πέος
Υποσπαδίας
Επισπαδίας
Αμφίβολα έξω γεννητικά όργανα



Παθολογική φίμωση (αποφρακτική ξηρωτική βαλανίτιδα)

0.6% αγόρια >5 έτη



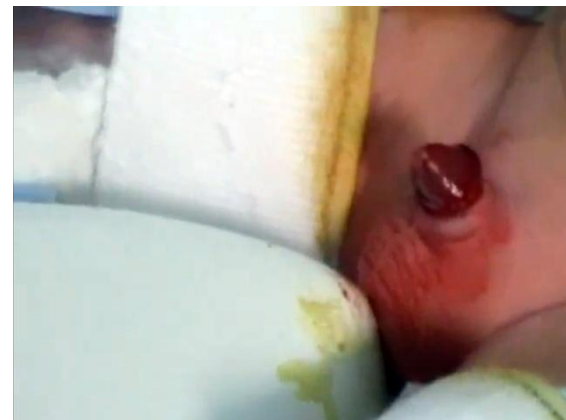Μετεγχειρητικές Επιπλοκές

Οξείες

- Αιμορραγία
- Λοίμωξη
- Μερικός ακρωτηριασμός πέλους
- Θρόμβωση και νέκρωση βαλάνου

Χρόνιες

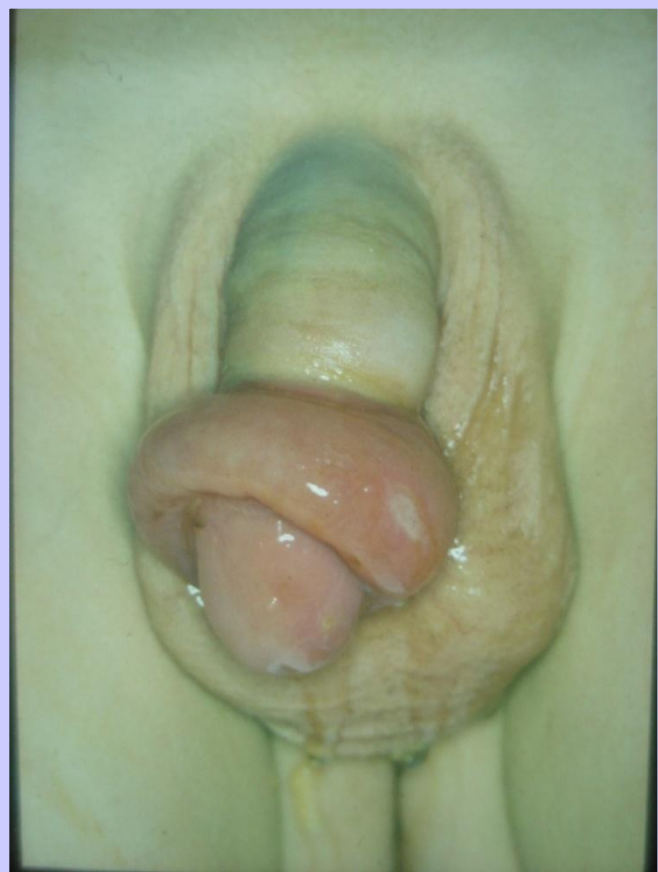- Στένωση έξω στομίου ουρήθρας
- Υποτροπή φίμωσης



Παραφίμωση

επείγουσα κατάσταση

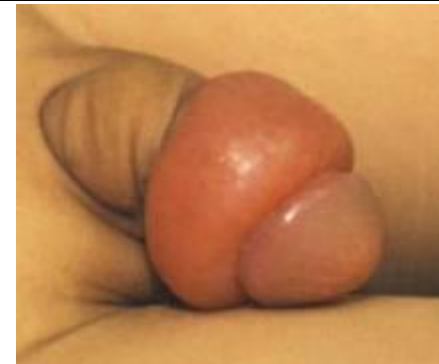Παγίδευση της ακροποσθίας
πίσω από τη στεφανιαία αύλακα



✓ Ανάταξη με χειρισμό

αποτυχία

✓ Ραχιαία σχάση



Περιτομή & Ουρολοίμωξη

• Περιτομή: 10πλάσια ↓ κινδύνου ουρολοίμωξης
(νεογνά-βρέφη)

• Χωρίς περιτομή: \approx 1% απόλυτος κίνδυνος ουρολοίμωξης
(νεογνά-βρέφη)

