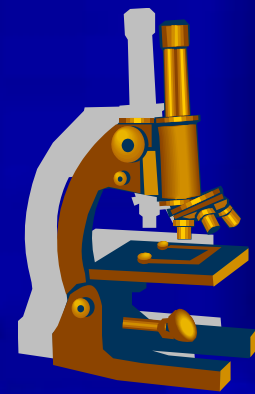


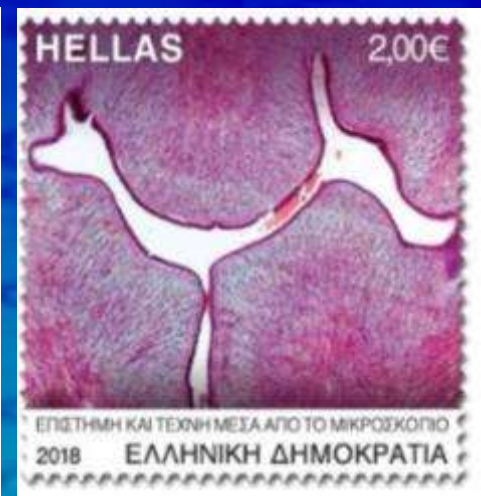
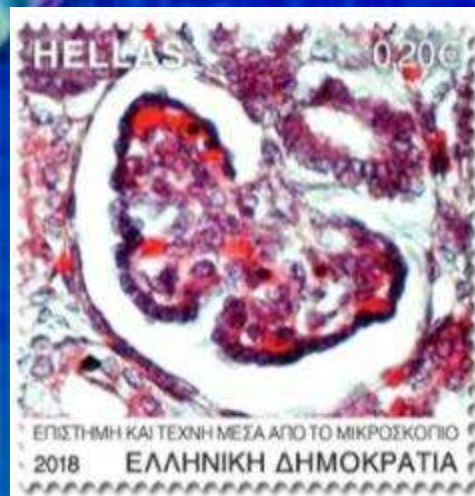
ΔΗΜΟΚΡΙΤΕΙΟ ΠΑΝΕΠΙΣΤΗΜΙΟ ΘΡΑΚΗΣ  
ΤΜΗΜΑ ΙΑΤΡΙΚΗΣ  
ΕΡΓΑΣΤΗΡΙΟ ΙΣΤΟΛΟΓΙΑΣ-ΕΜΒΡΥΟΛΟΓΙΑΣ



# ΙΣΤΟΛΟΓΙΑ ΚΑΙ ΟΙ ΜΕΘΟΔΟΙ ΜΕΛΕΤΗΣ ΤΗΣ

Dr Μαρία Λαμπροπούλου  
Καθηγήτρια Ιστολογίας-Εμβρυολογίας  
Δ/ντρια Εργαστηρίου



22.08.2023.....



22.08.2023.....





# ΙΣΤΟΛΟΓΙΑ

Η επιστημονική μελέτη των ιστών του ανθρώπινου σώματος και του τρόπου με τον οποίο αυτοί συμβάλλουν, ώστε να σχηματιστούν τα όργανα.

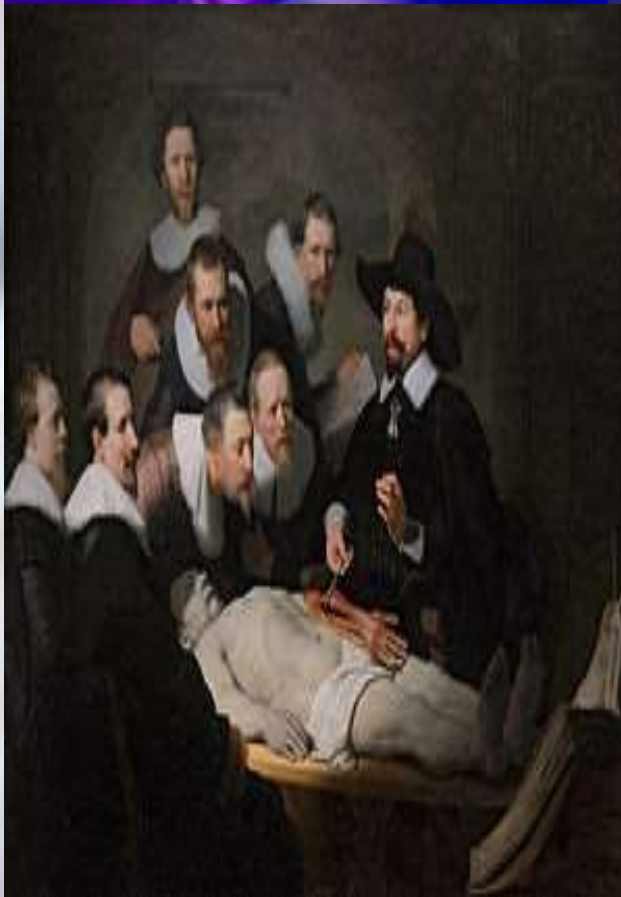# ΠΑΘΟΛΟΓΟΑΝΑΤΟΜΟΣ???



Παθολόγος???



Ανατόμος???



Κλινικοεργαστηριακός  
ιατρός???




# Τι εξετάζει ο ΠΑΘΟΛΟΓΟΑΝΑΤΟΜΟΣ???

Βιοψίες

Οι Παθολογοανατόμοι είναι κλινικοεργαστηριακοί γιατροί, που εξετάζουν τους ιστούς, τόσο μακροσκοπικά, όσο και μικροσκοπικά.

- Διαγνωστικό εργαλείο το μικροσκόπιο
- Ταυτοποιεί την ασθένεια και τα χαρακτηριστικά της
- Θέτει τελική διάγνωση
- Προτείνει θεραπευτικούς στόχους



# Τι είναι ΒΙΟΨΙΑ???

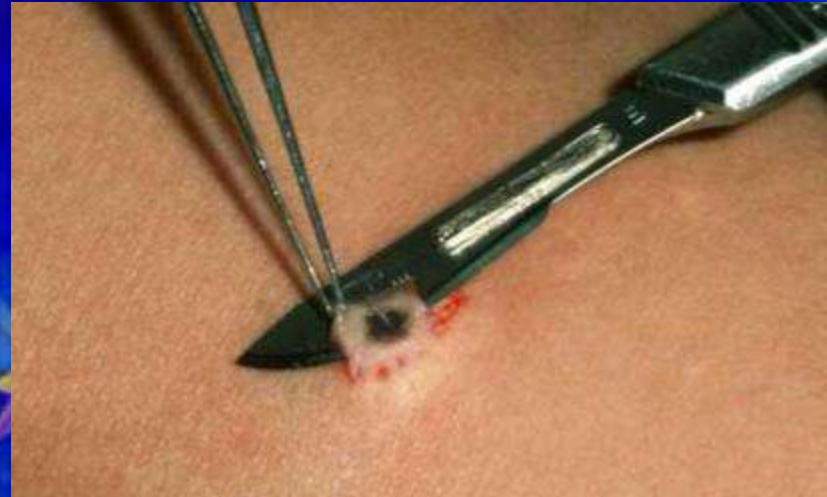- Είναι η λήψη ιστού από τον ανθρώπινο οργανισμό και η εξέταση αυτού στο μικροσκόπιο.
- Στην ιατρική ορολογία λέγεται «ιστολογική εξέταση» κι αποτελεί βαρύτερη διαγνωστική μέθοδο στην Ιατρική πράξη.





# Τι είναι ΒΙΟΨΙΑ???

- Λήψη ιστού κι η εξέταση του στο μικροσκόπιο.
- Ιατρική ορολογία = «ιστολογική εξέταση»



- Παρέκκλιση από το φυσιολογικό
- χαρτογράφηση ιστοπαθολογικού-μοριακού προφίλ-θεραπευτικές κατευθύνσεις = βαρύτιμη διαγνωστική μέθοδο στην Ιατρική πράξη.

A close-up photograph of a baby's face, wearing a pink cap with a silver buckle. The baby has dark eyes and a slight smile. The background is a soft, out-of-focus pink. The text 'HUMAN ARE COMPLEX ORGANISM' is overlaid in a cyan, outlined font on the right side of the image.

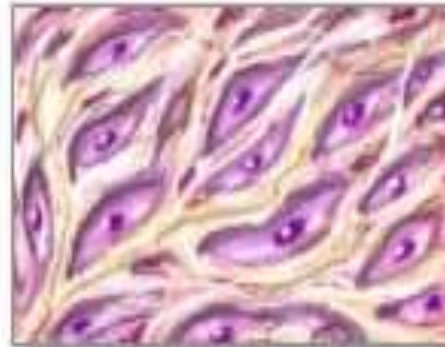**HUMAN ARE  
COMPLEX  
ORGANISM**

# ΒΑΣΙΚΟΙ ΤΥΠΟΙ ΙΣΤΩΝ

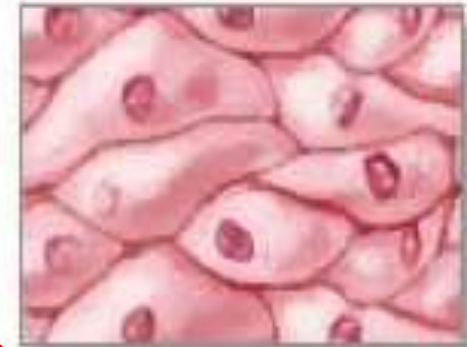- **Επιθηλιακός**
- **Συνδετικός**
- **Μυϊκός**
- **Νευρικός**

Οι ιστοί αποτελούνται από κύτταρα και εξωκυττάρια θεμέλια ουσία


Four types of tissue



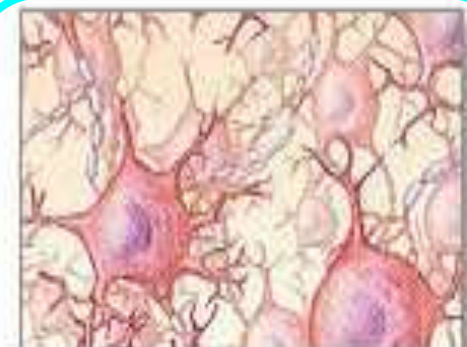Connective tissue



Epithelial tissue



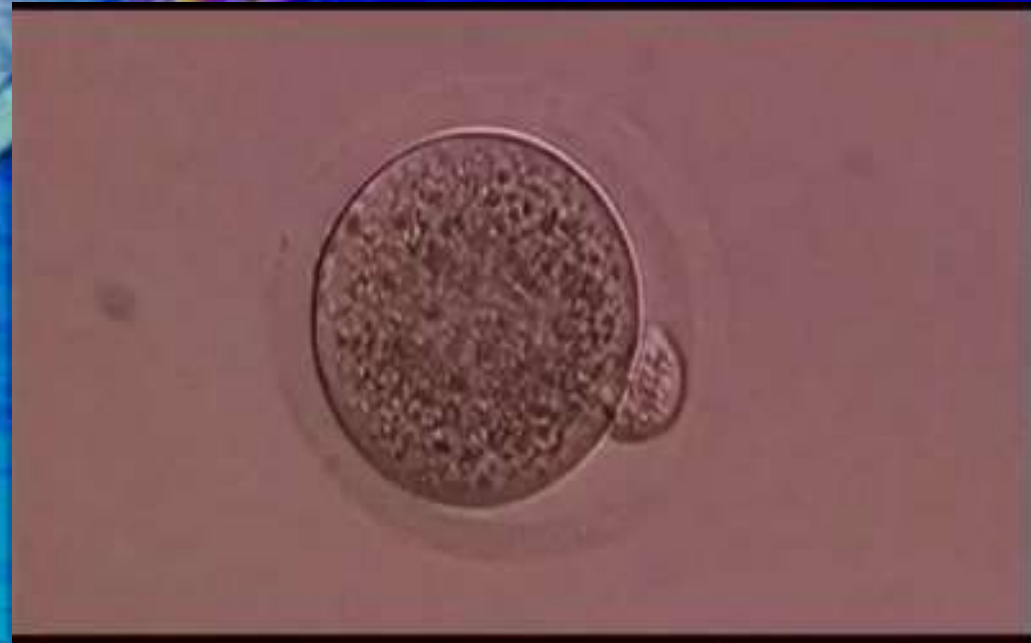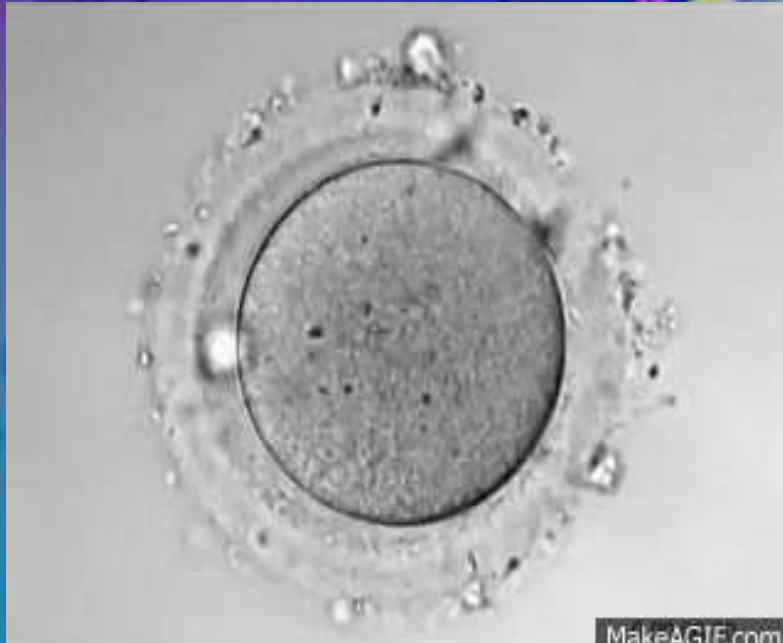
Muscle tissue

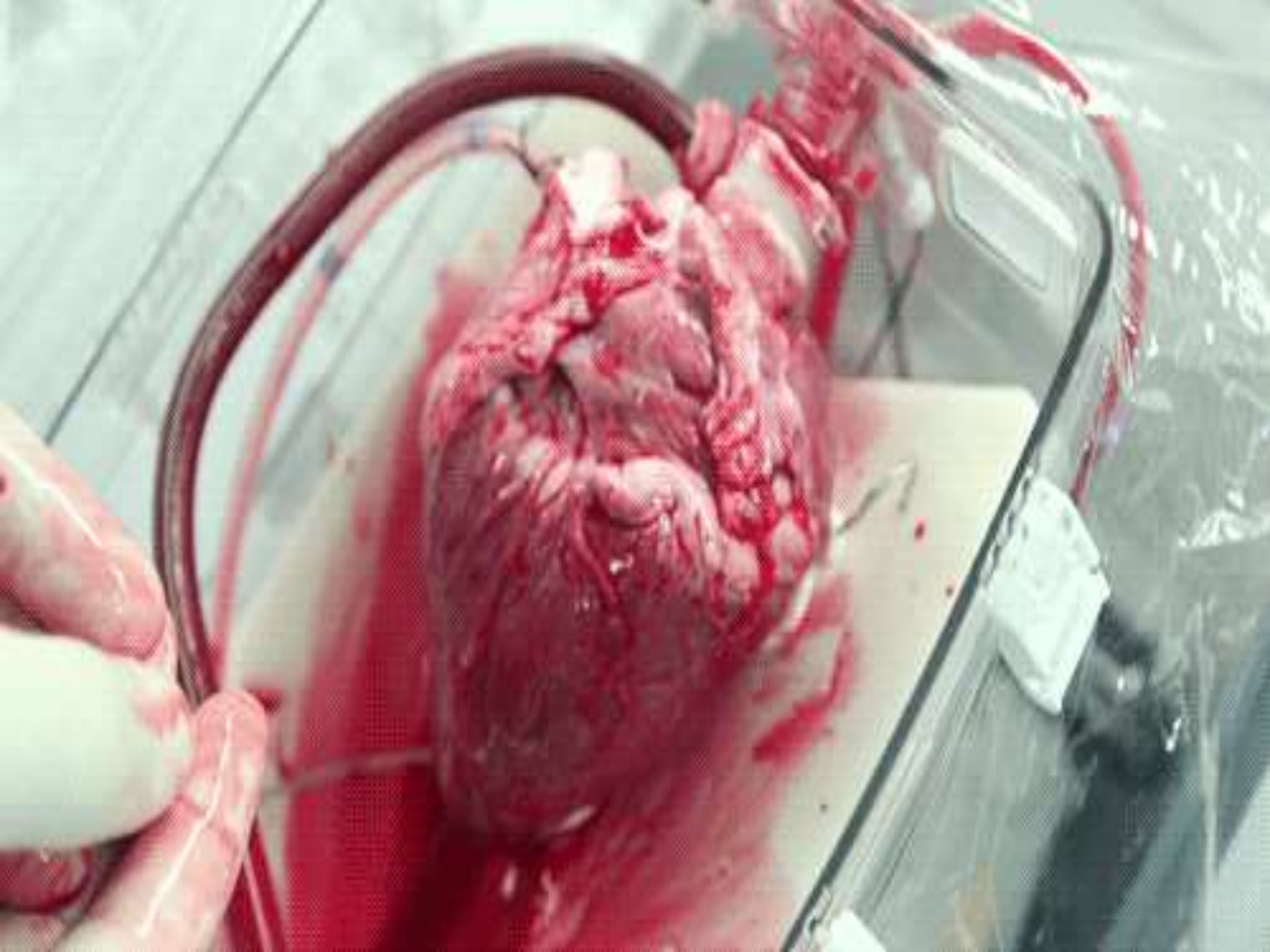

Nervous tissue

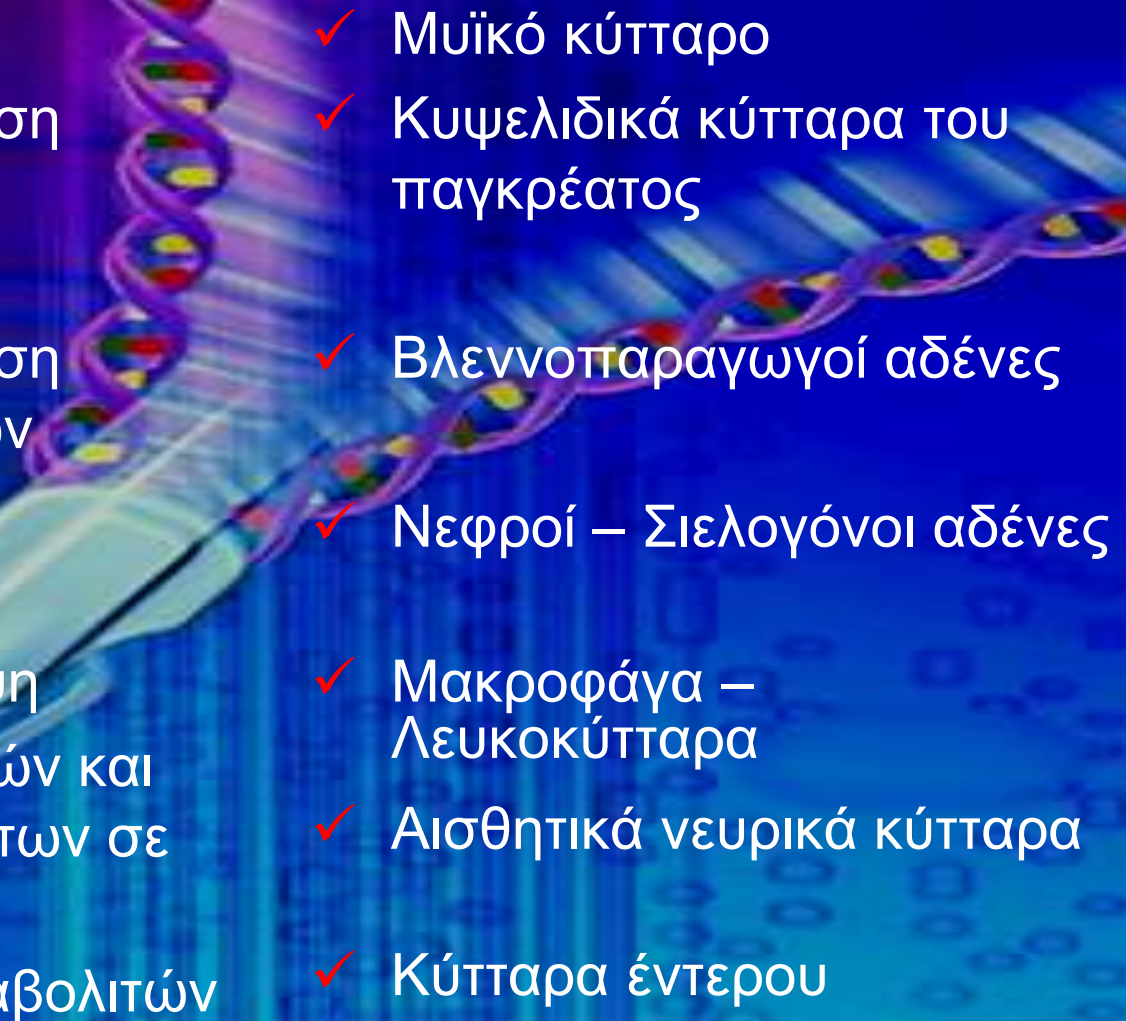
# ΚΥΤΤΑΡΙΚΗ ΔΙΑΦΟΡΟΠΟΙΗΣΗ

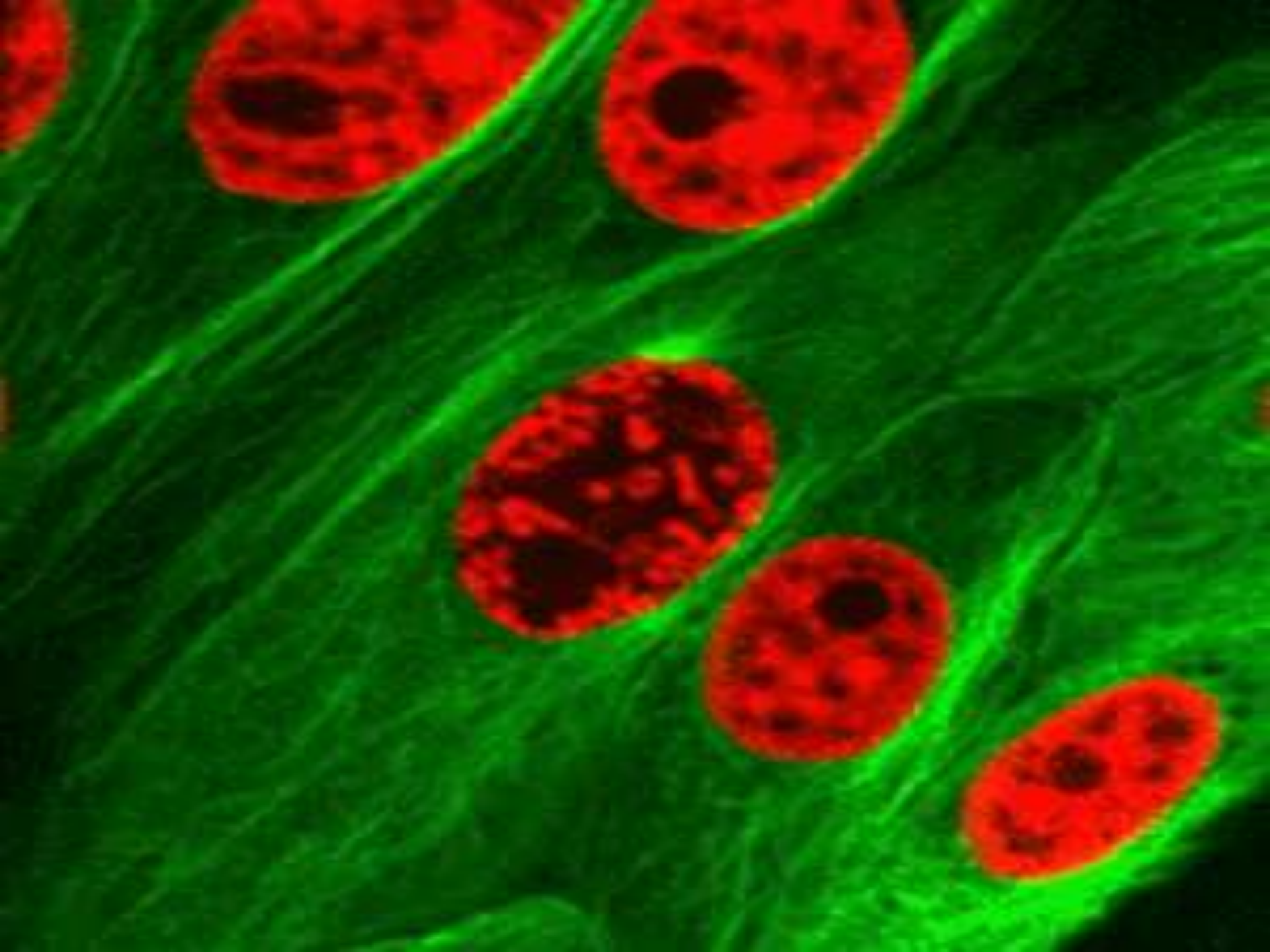
- ❖ **Άνθρωπος:** 200 διαφορετικούς τύπους κυττάρων προέρχονται από ζυγώτη (μονήρες κύτταρο μετά από γονιμοποίηση ωαρίου – σπερματοζωαρίου)





# ΚΥΤΤΑΡΙΚΕΣ ΛΕΙΤΟΥΡΓΙΕΣ ΣΕ ΕΞΕΙΔΙΚΕΥΜΕΝΑ ΚΥΤΤΑΡΑ


- 
- ✓ Κίνηση
  - ✓ Σύνθεση και έκκριση ενζύμων
  - ✓ Σύνθεση και έκκριση βλεννωδών ουσιών
  - ✓ Μεταφορά ιόντων
  - ✓ Ενδοκυττάρια πέψη
  - ✓ Μετατροπή φυσικών και χημικών ερεθισμάτων σε νευρικές ώσεις
  - ✓ Απορρόφηση μεταβολιτών
  - ✓ Μυϊκό κύτταρο
  - ✓ Κυψελιδικά κύτταρα του παγκρέατος
  - ✓ Βλεννοπαραγωγοί αδένες
  - ✓ Νεφροί – Σιελογόνοι αδένες
  - ✓ Μακροφάγα – Λευκοκύτταρα
  - ✓ Αισθητικά νευρικά κύτταρα
  - ✓ Κύτταρα έντερου



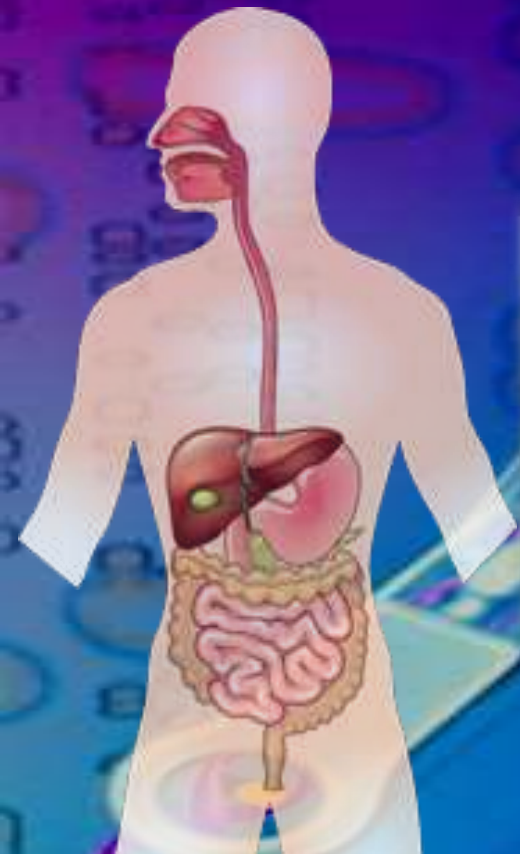
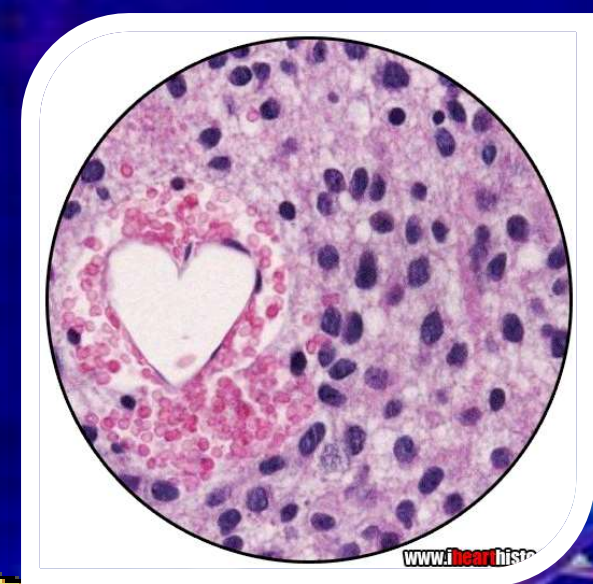
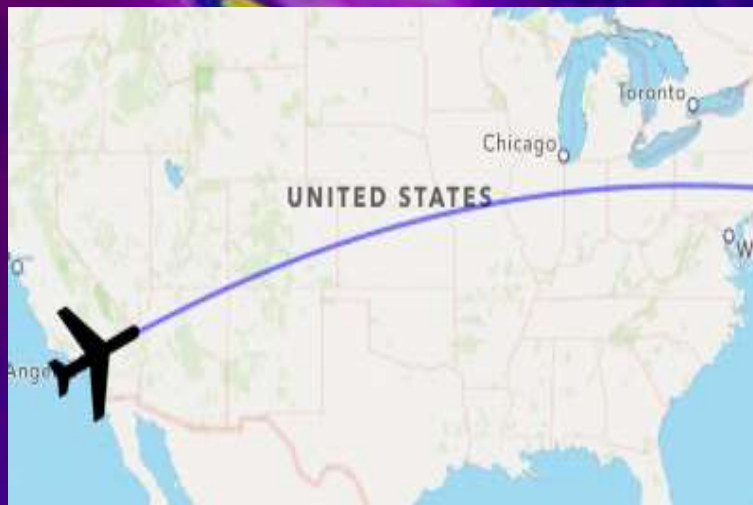
A tumour is forming

Cancer cells  
dividing

Normal cells







# ΠΡΟΕΤΟΙΜΑΣΙΑ ΤΩΝ ΙΣΤΩΝ ΓΙΑ ΜΙΚΡΟΣΚΟΠΙΚΗ ΕΞΕΤΑΣΗ

- Μονιμοποίηση (ισότονο ρυθμιστικό διάλυμα φορμαλδεΐδης 10%).
- Αφυδάτωση.
- Σκλήνωση.
- Παρασκευή λεπτών τομών.
- Αποπαραφίνωση.
- Ενυδάτωση.
- Χρώση.



# ΜΟΝΙΜΟΠΟΙΗΣΗ



**CAUTION: CONTAINS FORMALDEHYDE**

**10% Neutral Buffered Formalin**  
pH 6.8 - 7.2 at 25°C

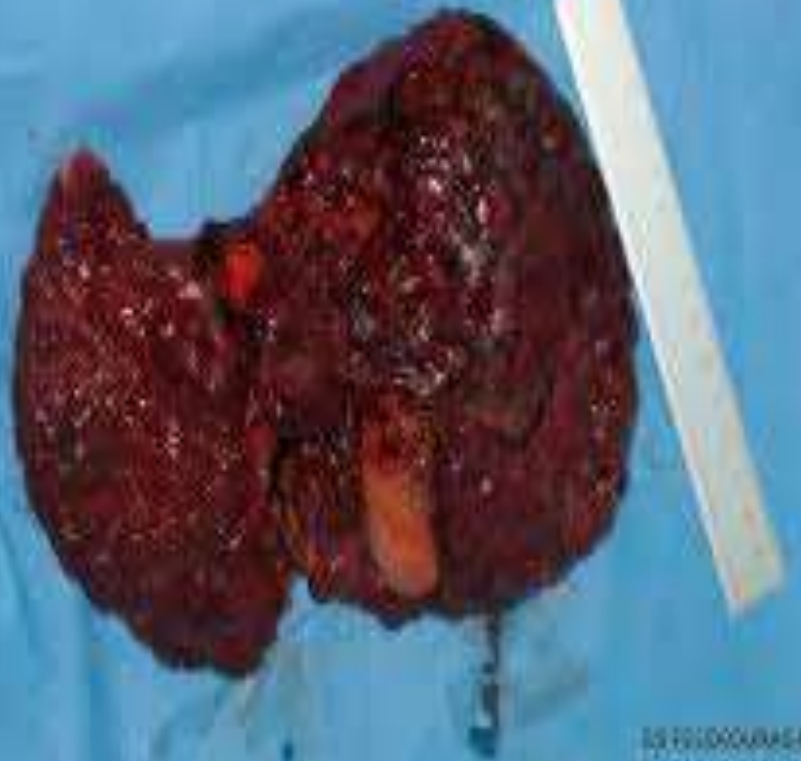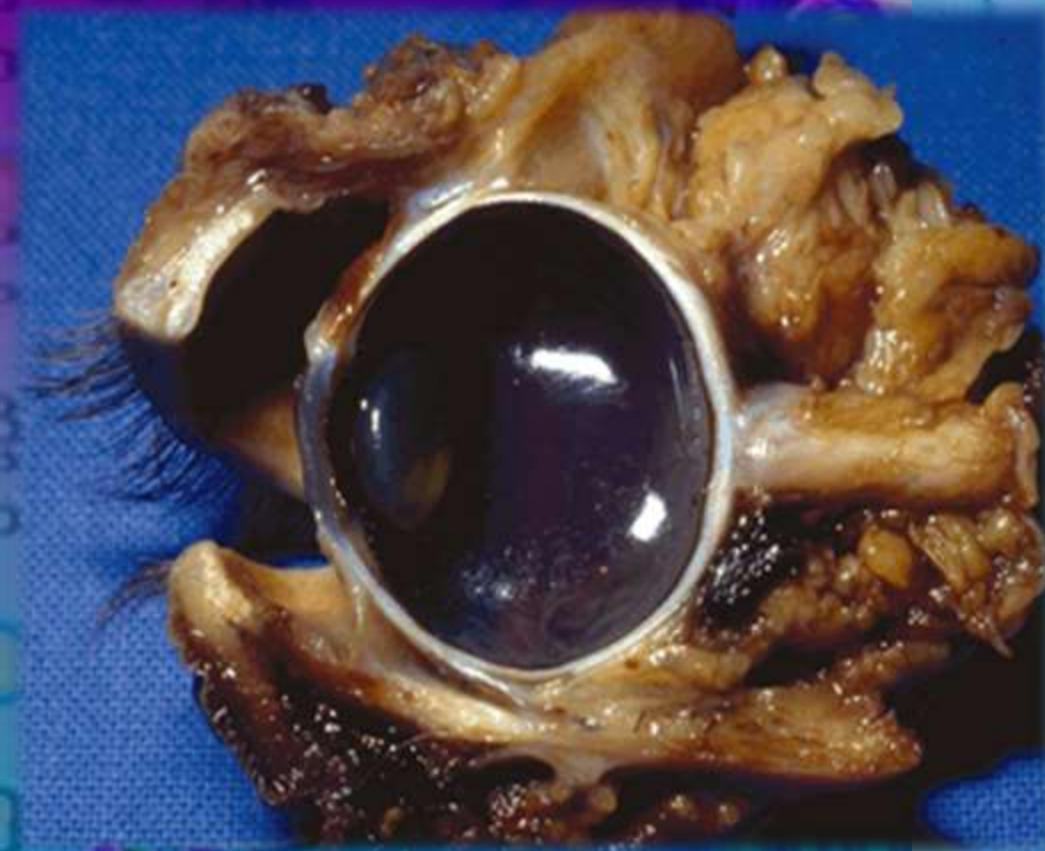Name: \_\_\_\_\_  
Spec: \_\_\_\_\_  
Dr: \_\_\_\_\_  
Date: \_\_\_\_\_

Exp. Date: 12/2012

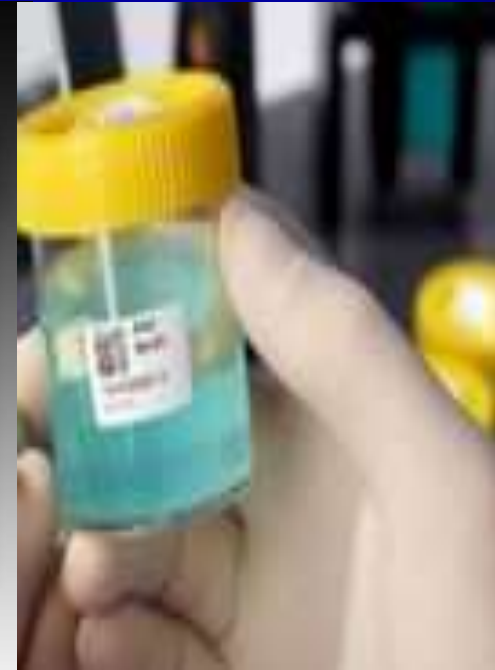**globe** CAS 50-00-0  
Safe 10/10/08

# ΜΟΝΙΜΟΠΟΙΗΣΗ

Η **καλή μονιμοποίηση** αρχίζει στο **χειρουργείο**, συνεχίζεται και ολοκληρώνεται στο εργαστήριο και αποτελεί τον ακρογωνιαίο λίθο της τέλειας ιστολογικής εικόνας.



# ΜΟΝΙΜΟΠΟΙΗΣΗ



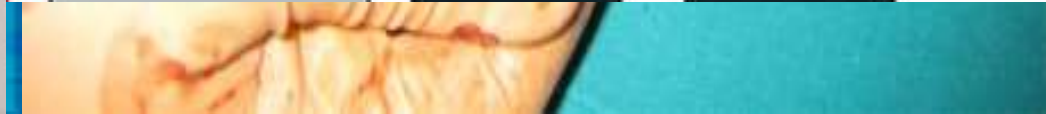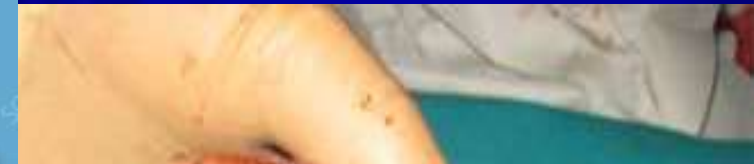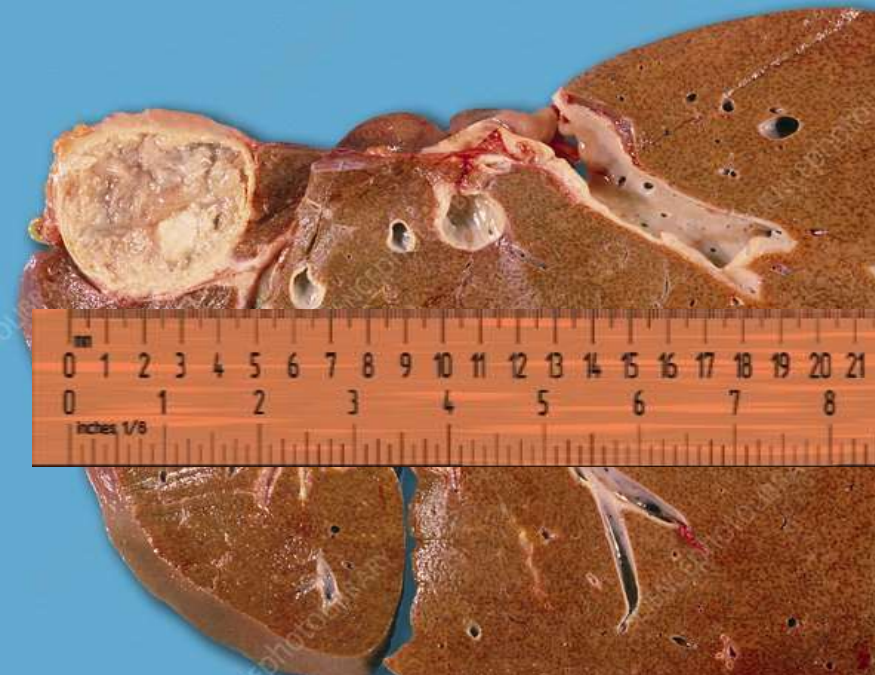Χρόνος μονιμοποίησης σε φορμόλη  
10% για μικρές βιοψίες, τουλάχιστον  
48h  
> σε covid+

Σχέση όγκου φορμόλης 10% με  
ιστό, τουλάχιστον 2:1

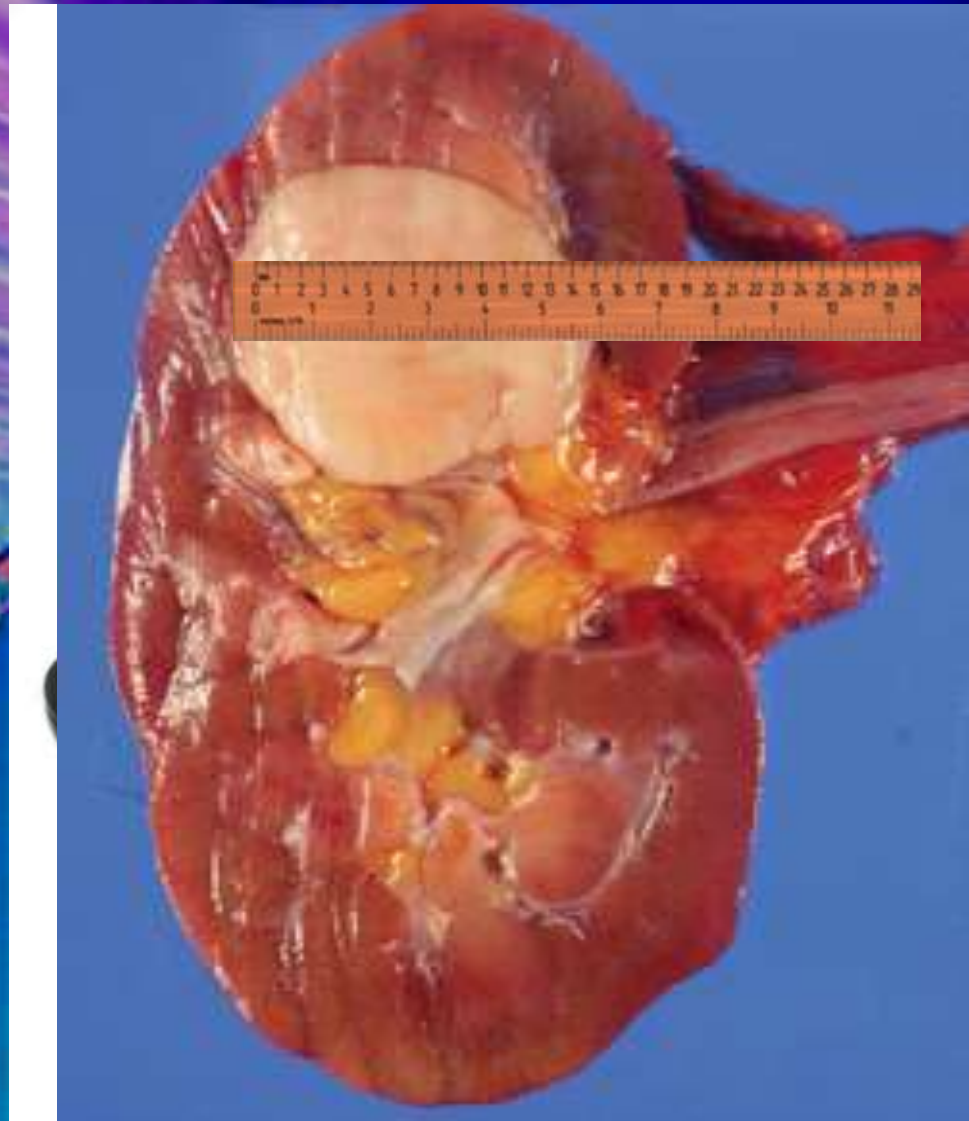
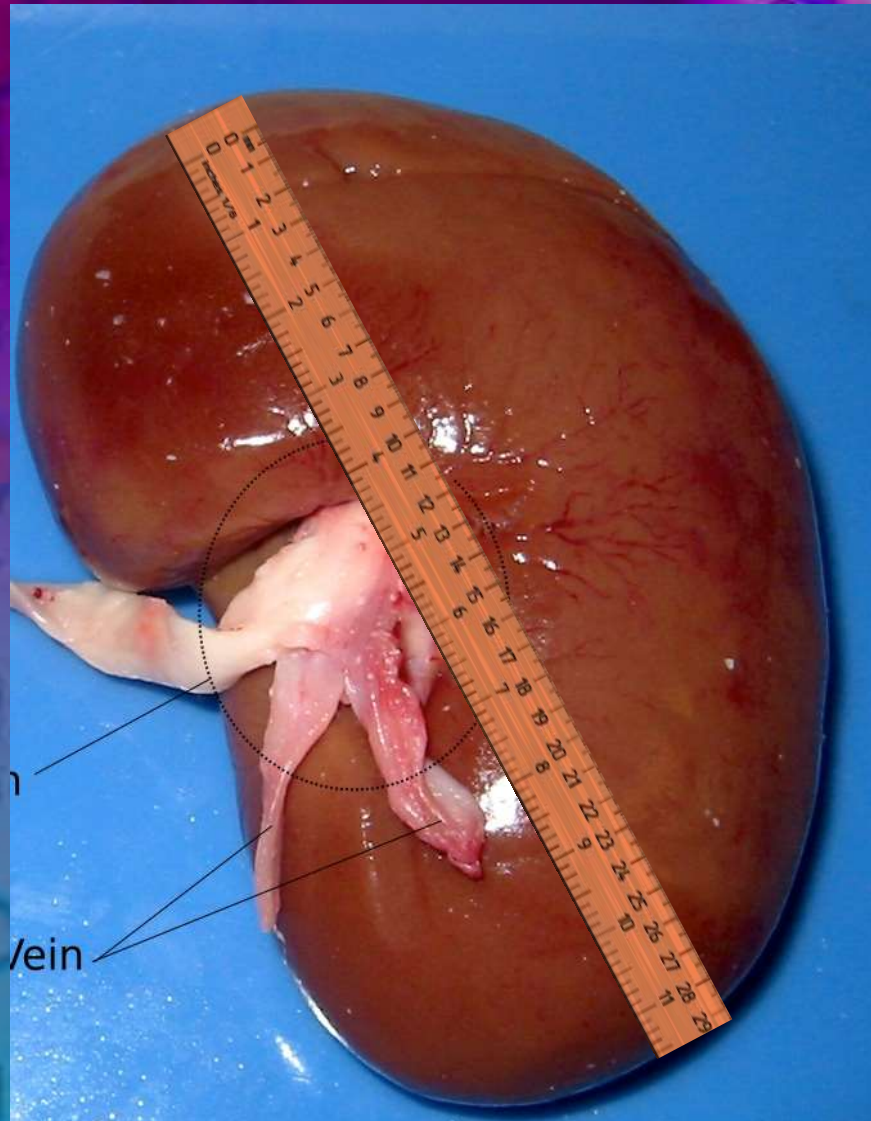
# ΧΕΙΡΟΥΡΓΙΚΟΣ ΠΑΓΚΟΣ



# ΜΑΚΡΟΣΚΟΠΙΚΗ ΕΞΕΤΑΣΗ



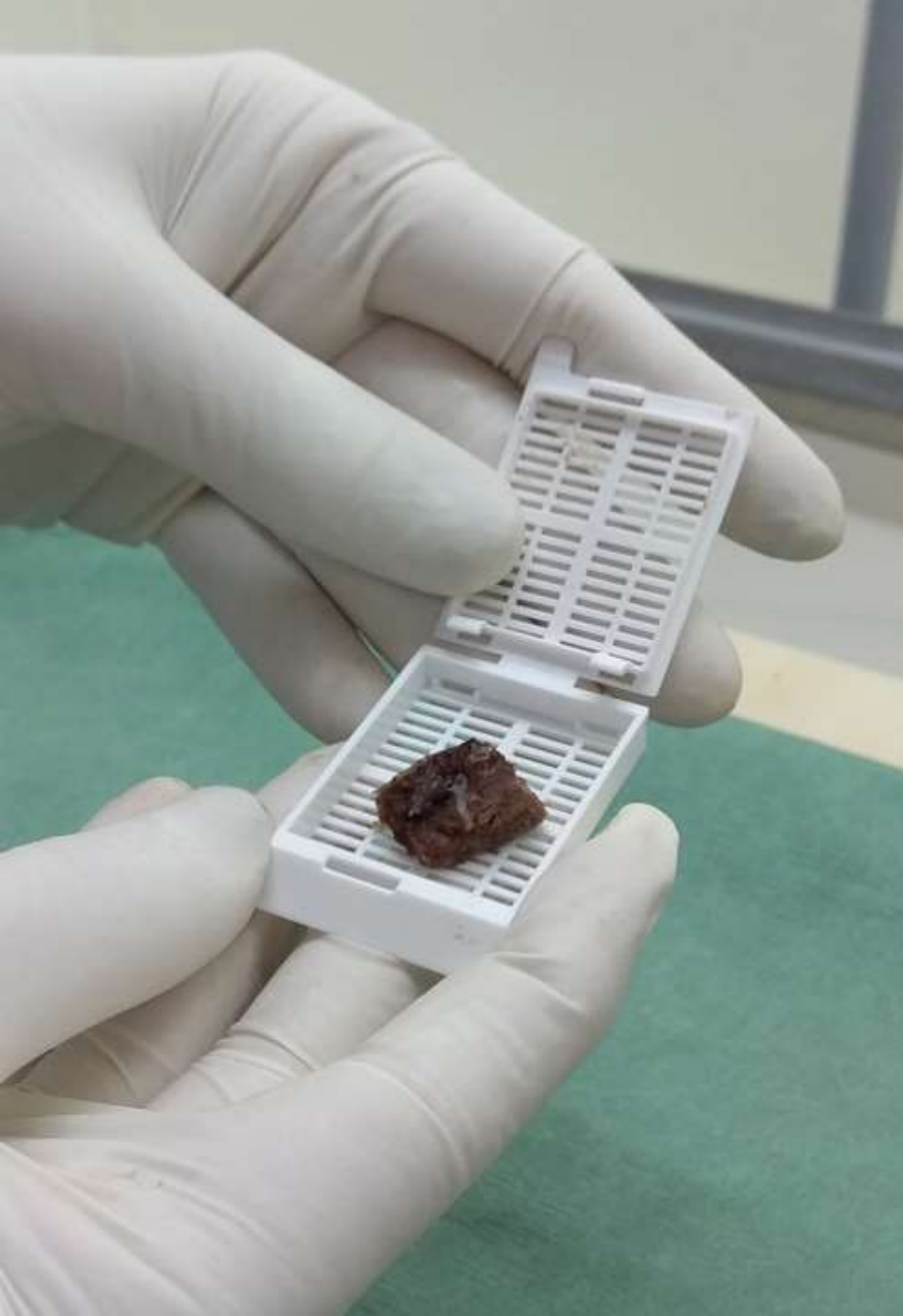
# ΜΑΚΡΟΣΚΟΠΙΚΗ ΕΞΕΤΑΣΗ





# ΧΕΙΡΟΥΡΓΙΚΕΣ ΤΟΜΕΣ





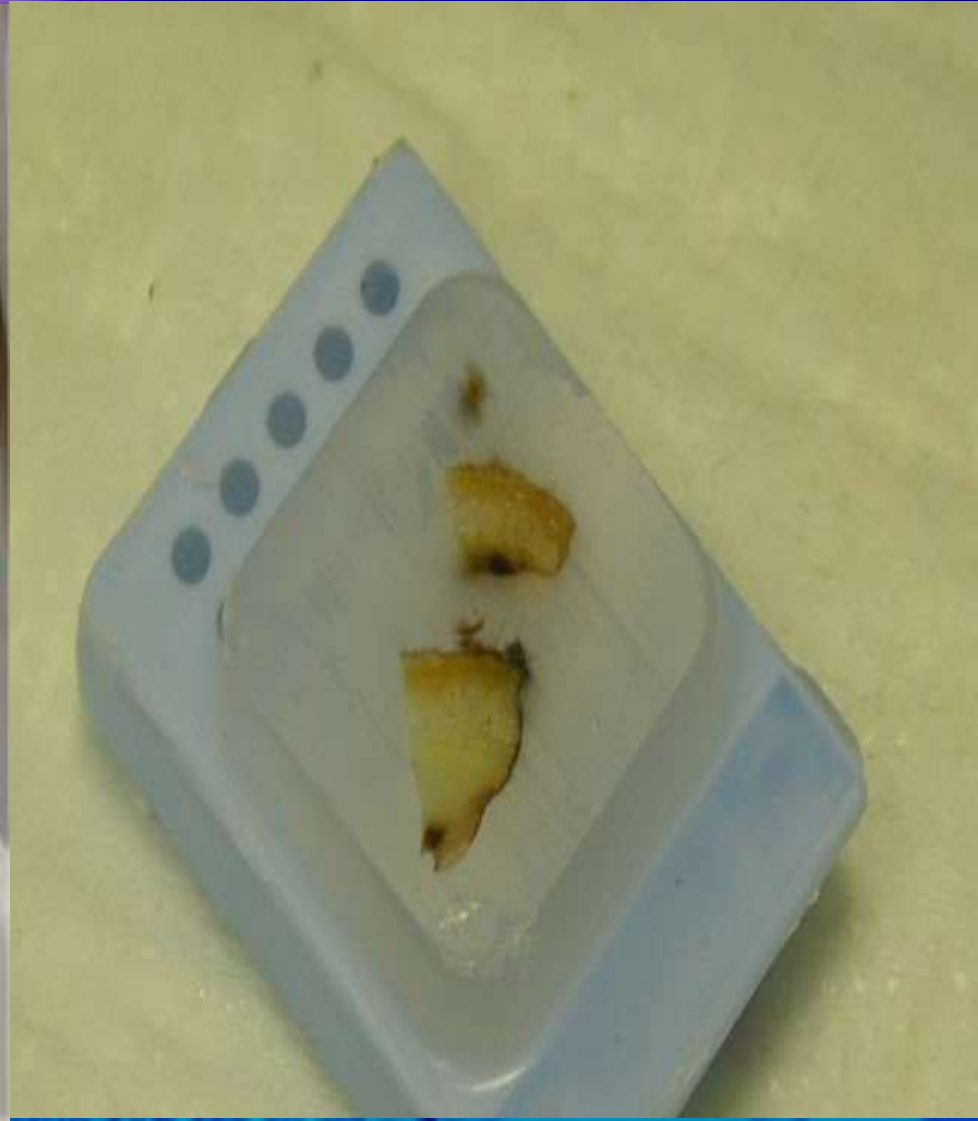
# ΑΦΥΔΑΤΩΣΗ



# ΣΚΗΝΩΣΗ-ΚΥΒΟΙ ΠΑΡΑΦΙΝΗΣ




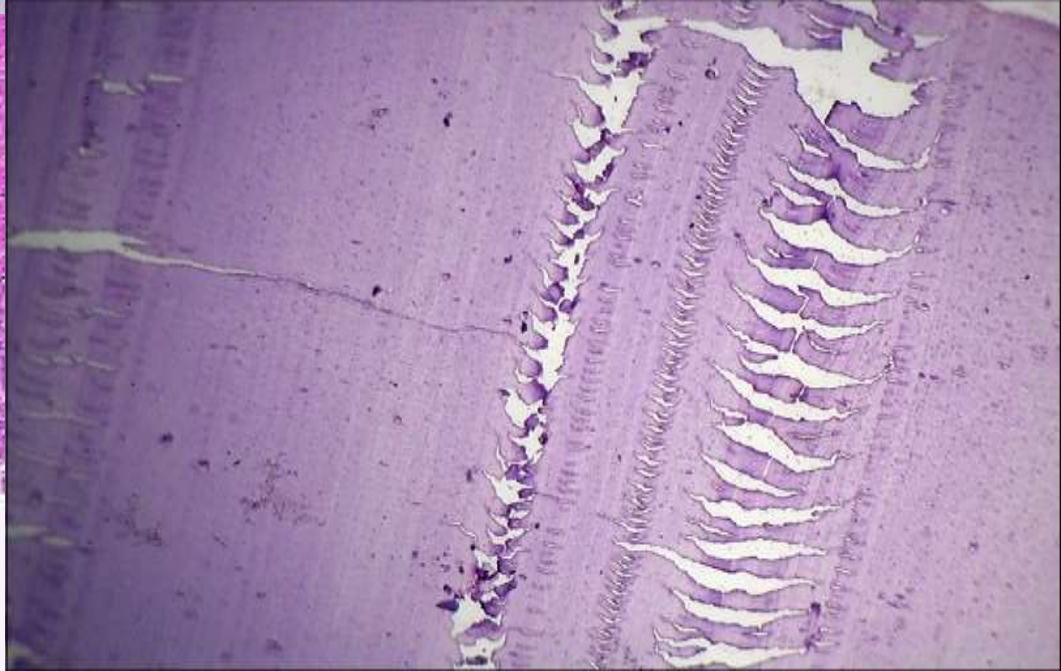
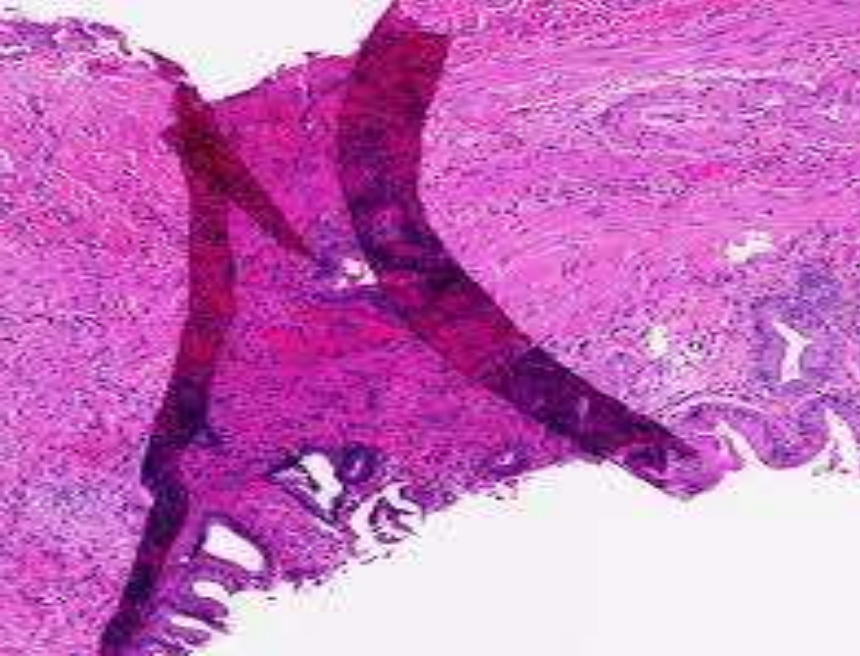
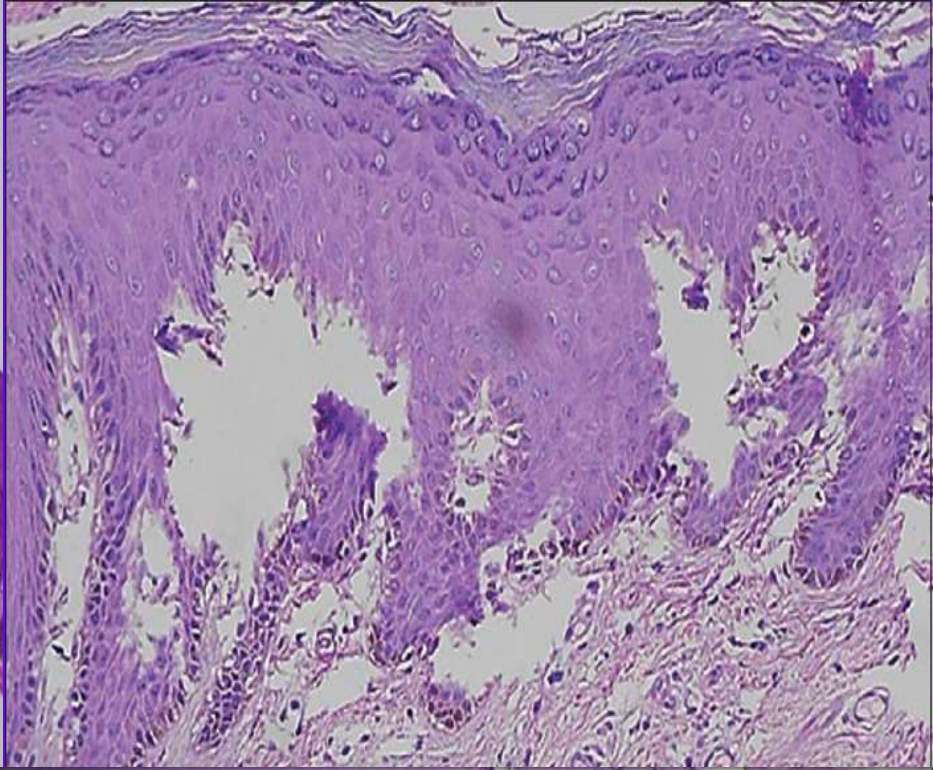
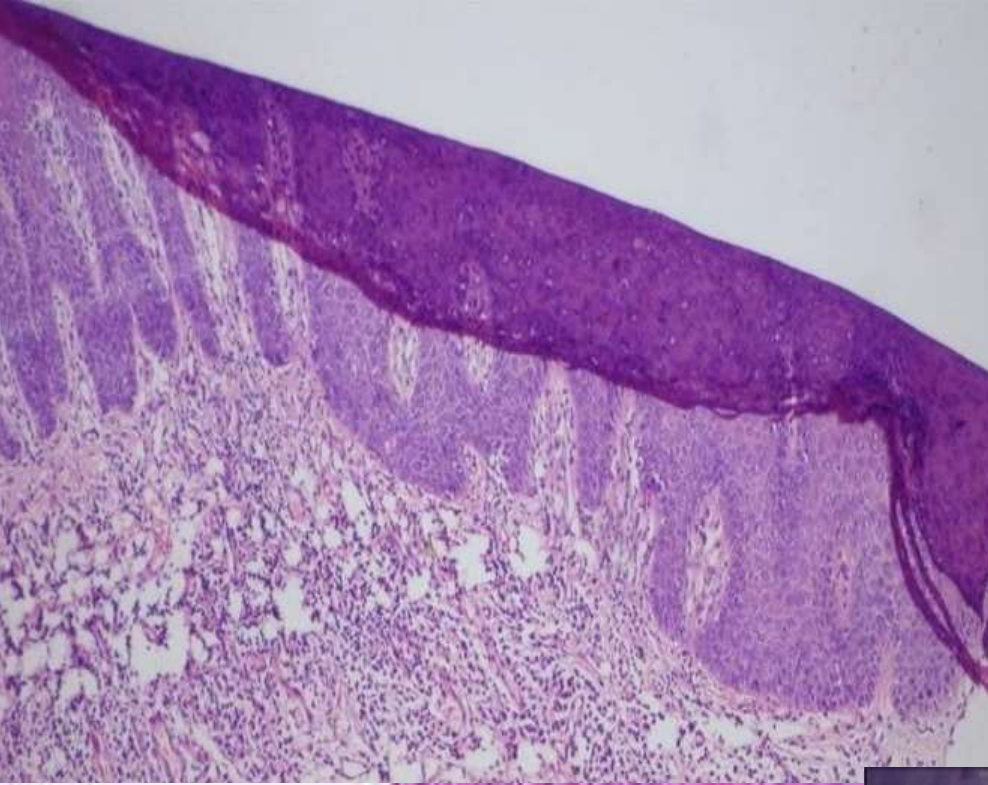
# ΙΣΤΟΛΟΓΙΚΕΣ ΤΟΜΕΣ



# ΜΙΚΡΟΤΟΜΟΣ-ΥΔΑΤΟΛΟΥΤΡΟ




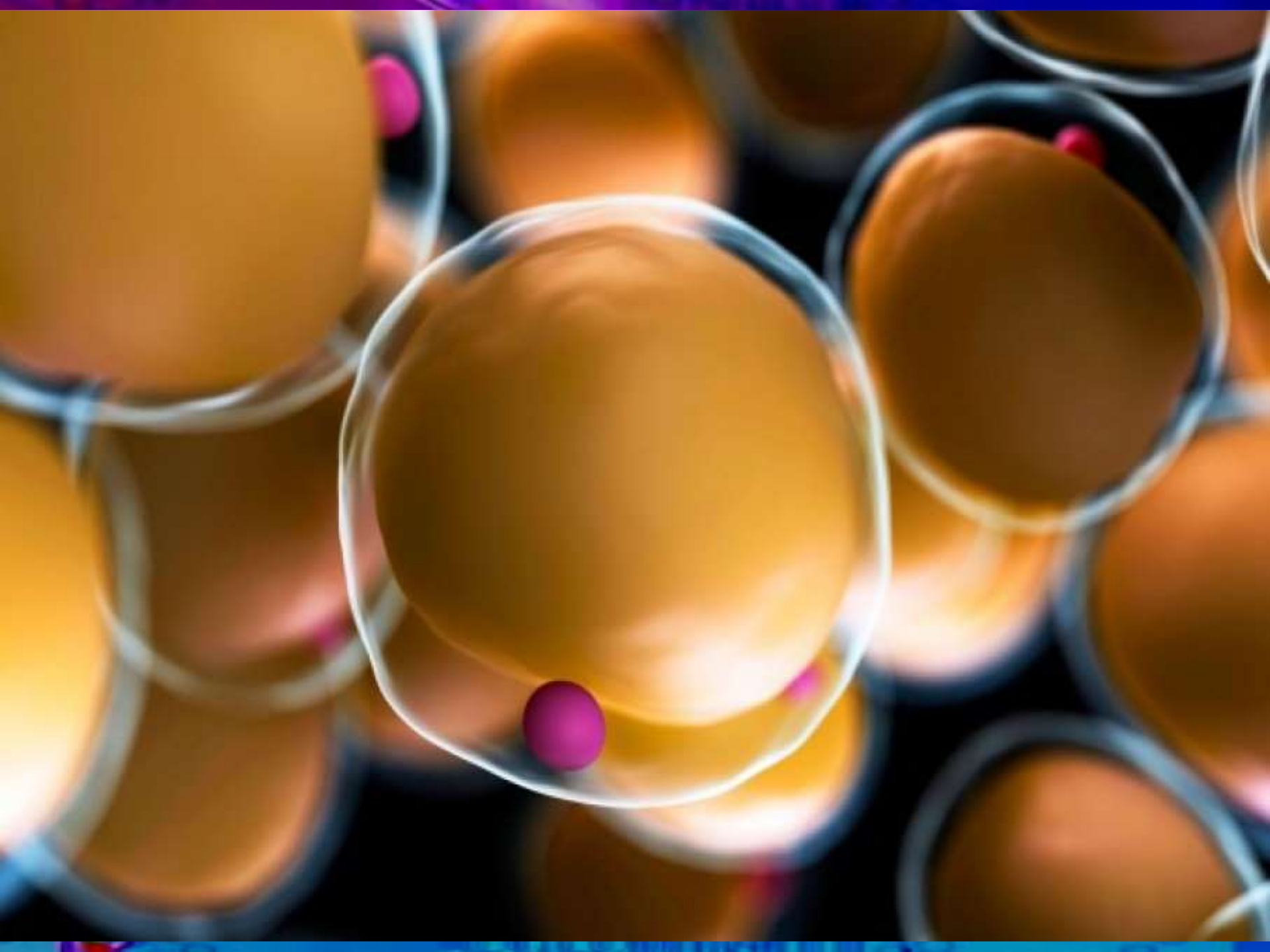

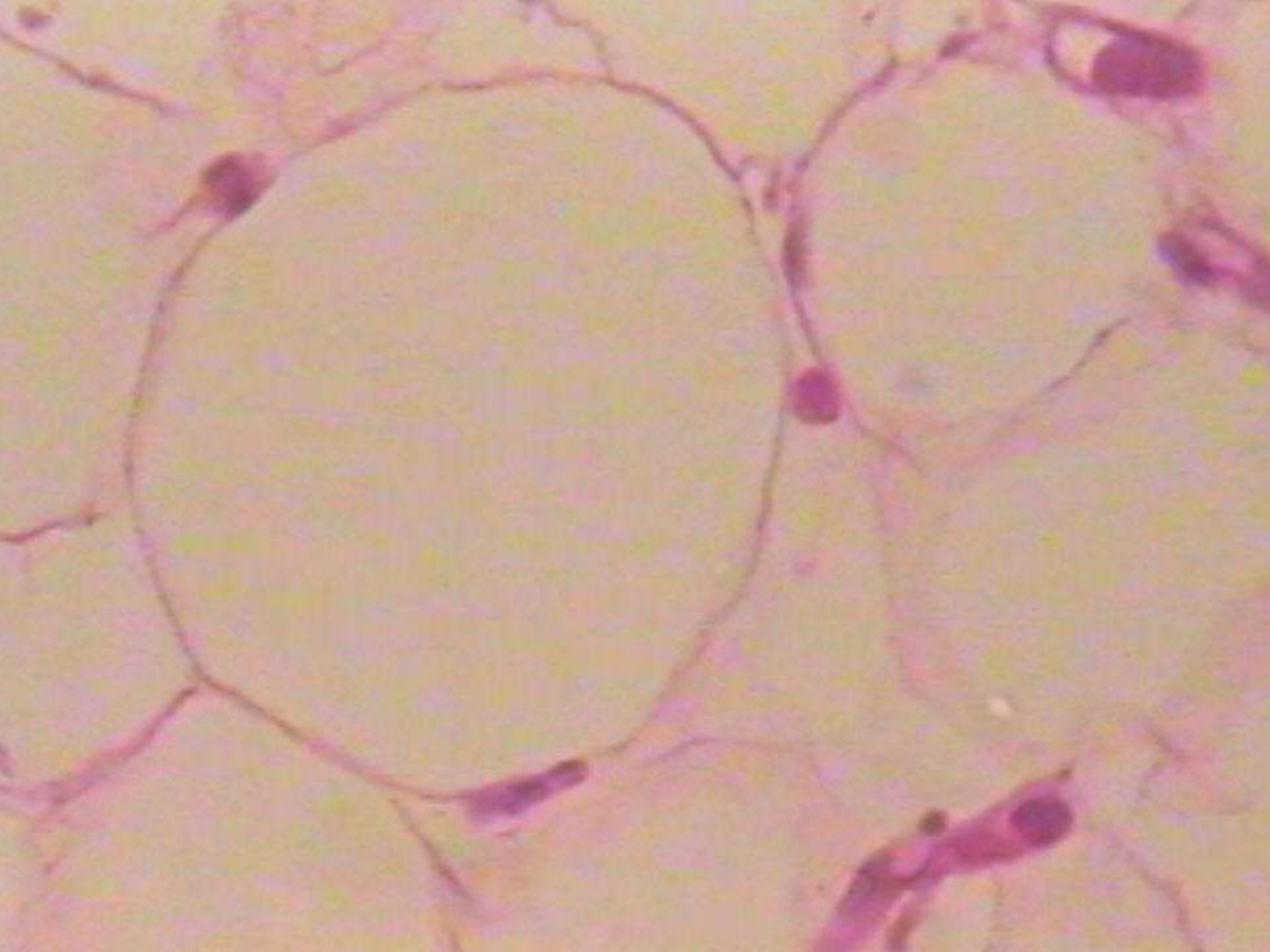




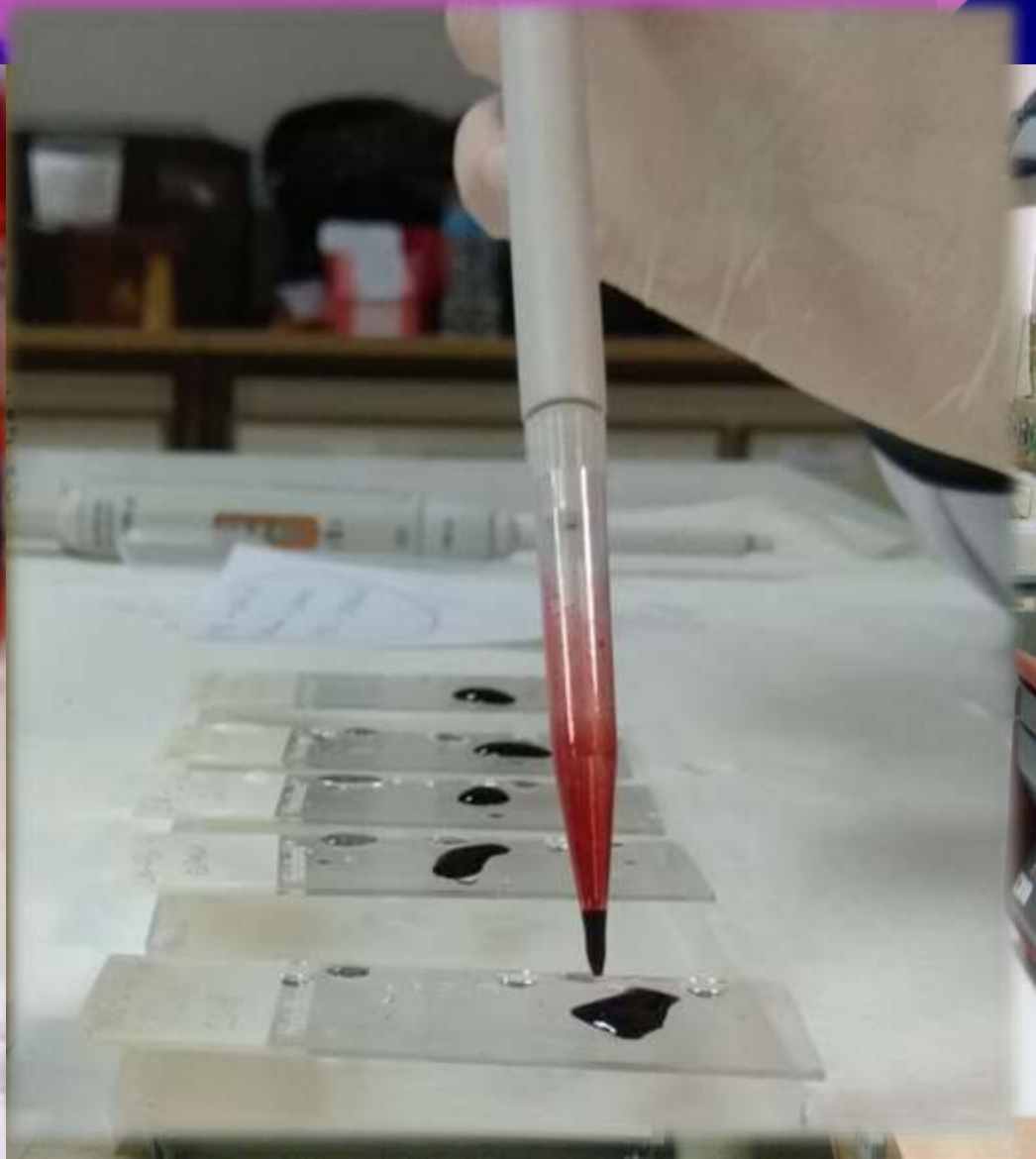
# ΑΠΟΠΑΡΑΦΙΝΩΣΗ







# ΕΝΥΔΑΤΩΣΗ-ΧΡΩΣΗ

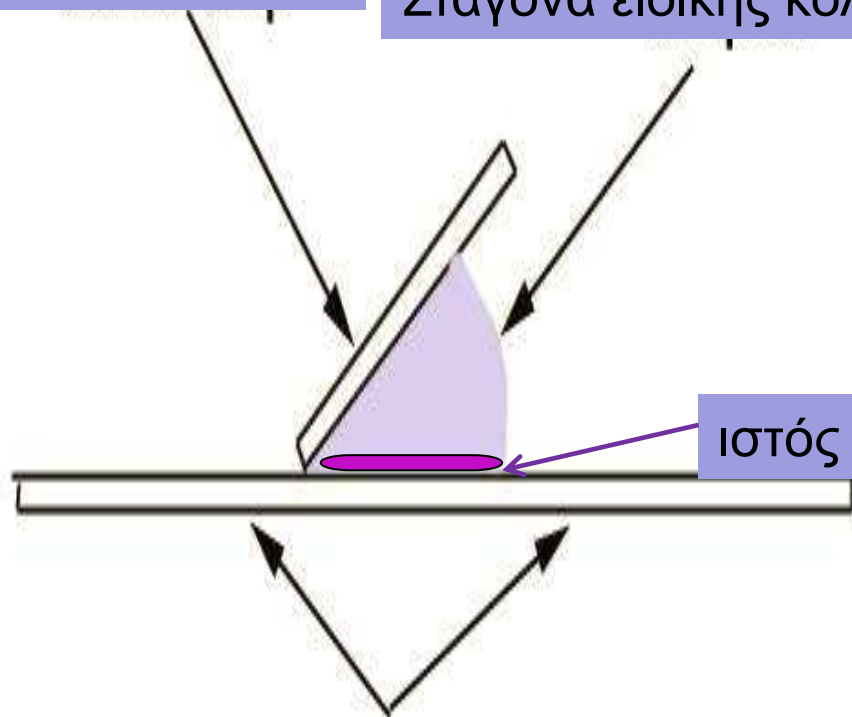


Καλυπτρίδα

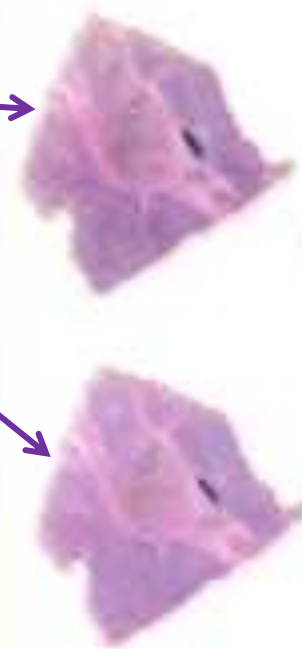Σταγόνα ειδικής κόλλας

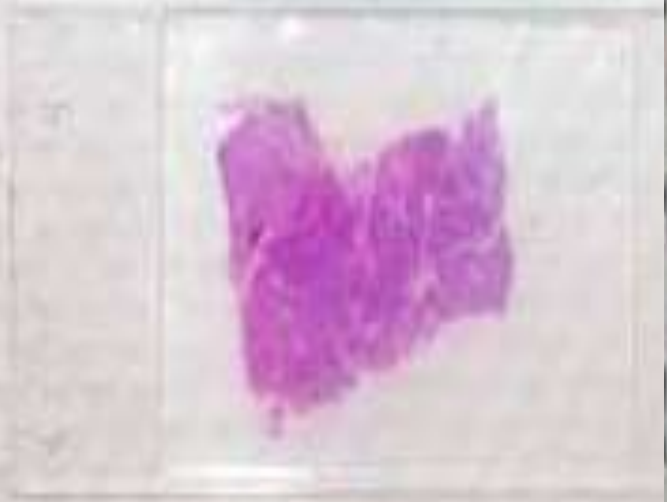Ιστός

Αντικειμενοφόρος πλάκα



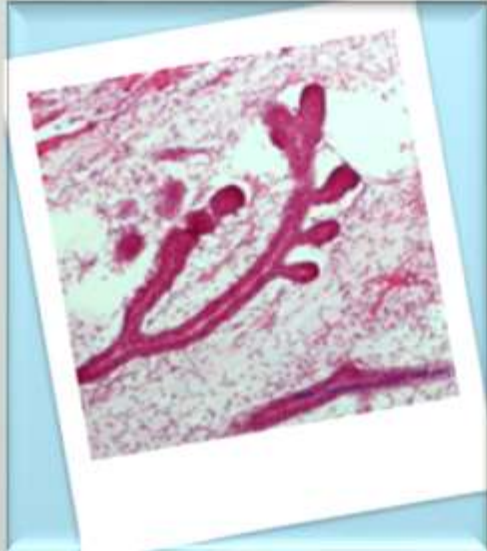
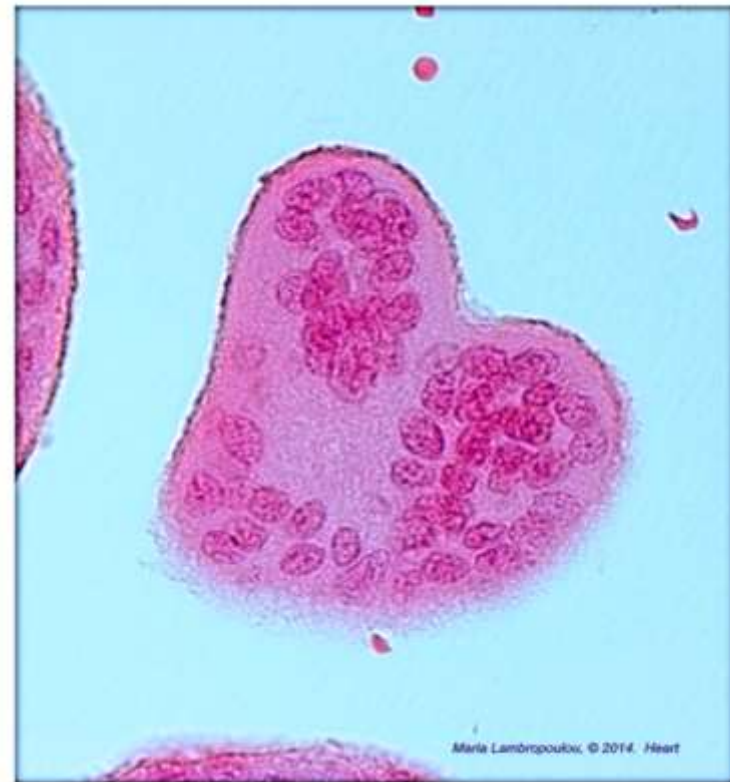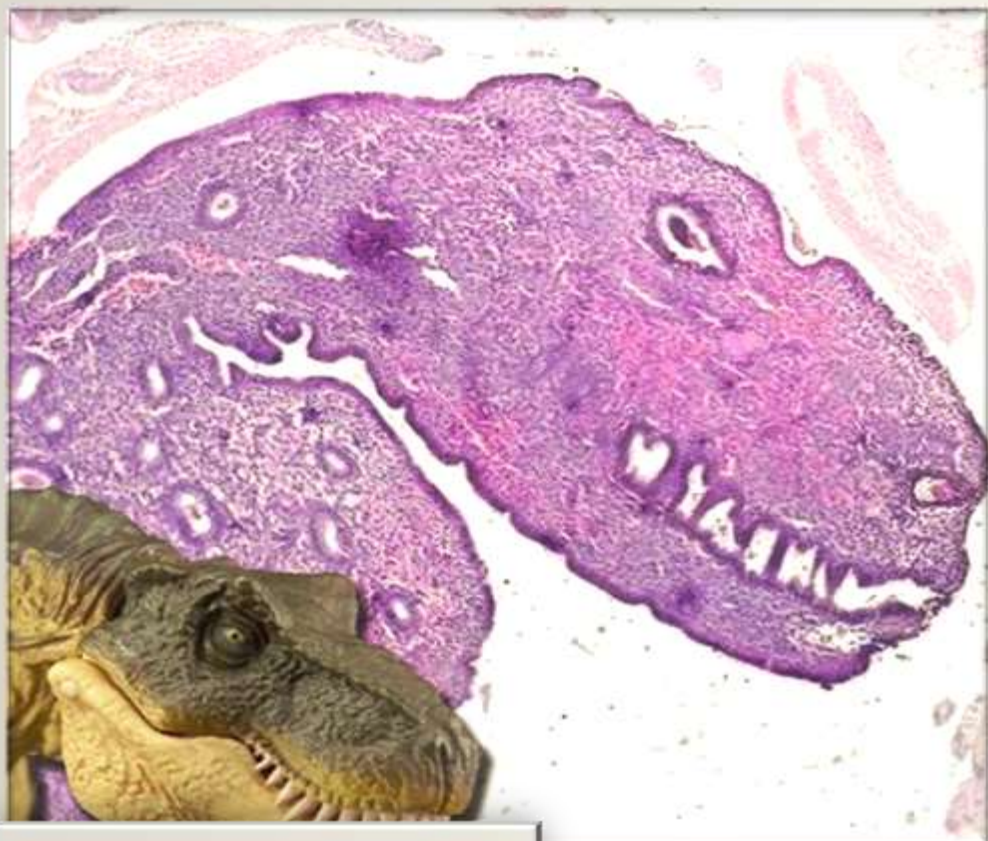HuCAT226  
BIOMAX, US



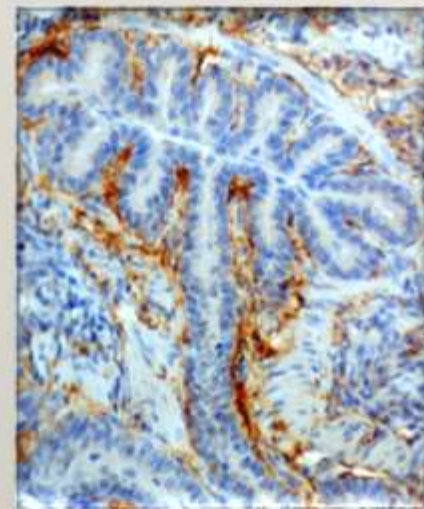


Microscope Slide

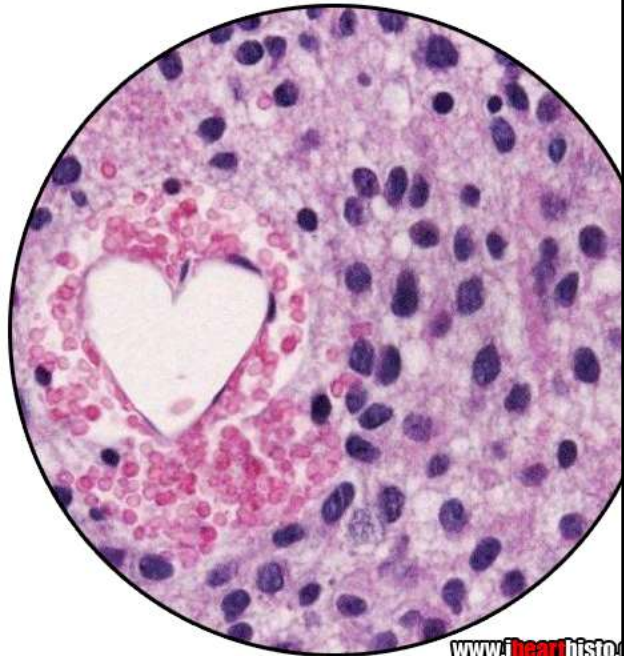



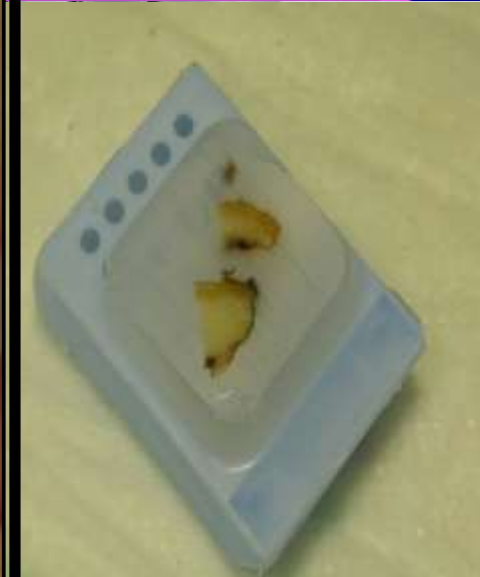
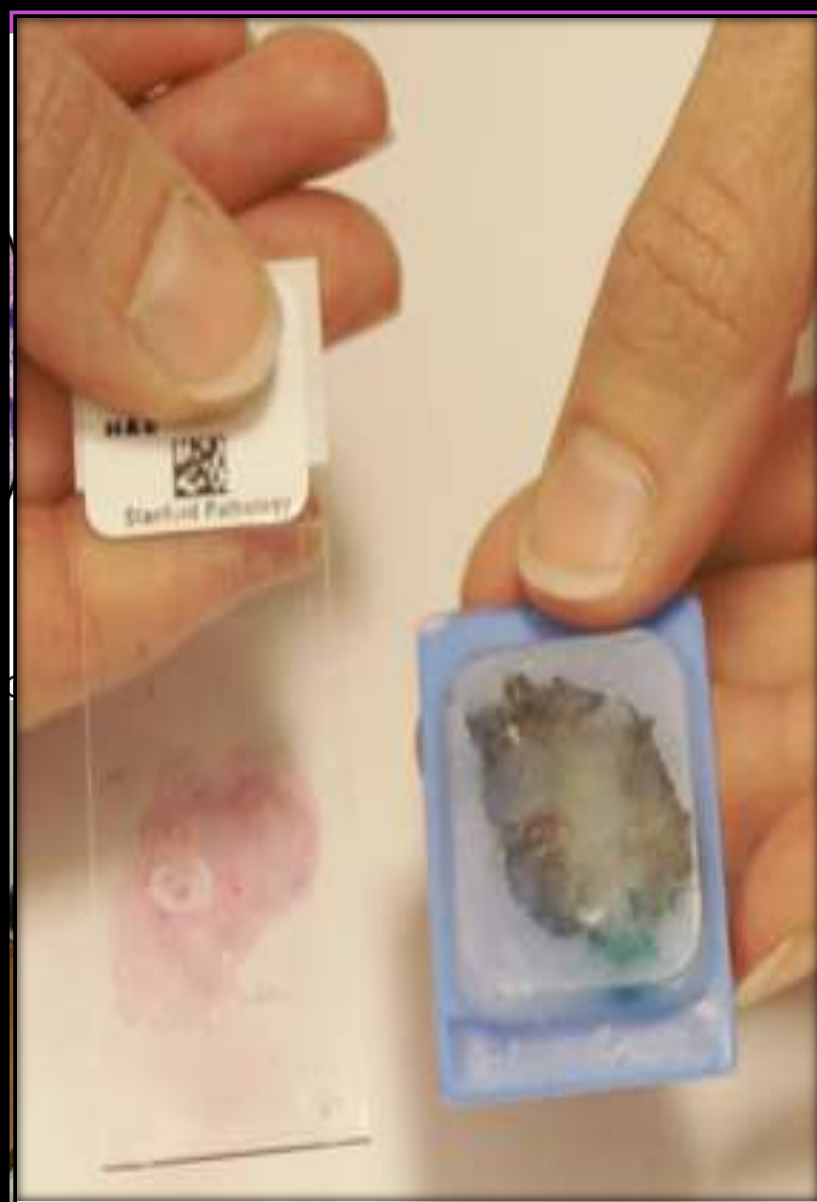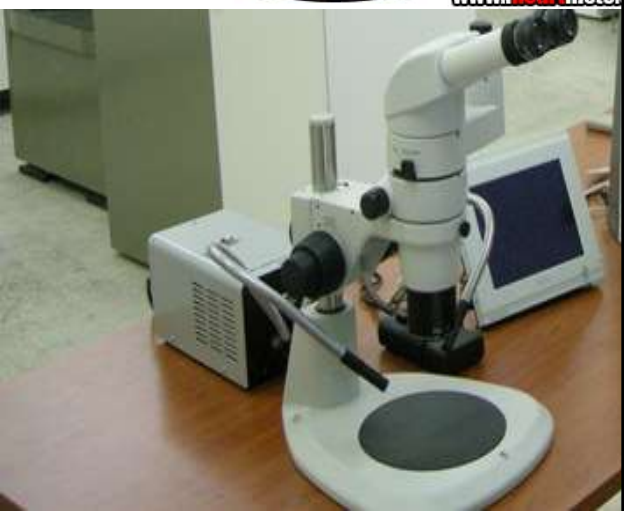- ✓ Η διαδικασία είναι ιδιαίτερα λεπτή
- ✓ δεν υπάρχουν αυτόματοι αναλυτές
- ✓ χρειάζεται υπευθυνότητα, κόπος, χρόνος και υπομονή.



# ΜΙΚΡΟΣΚΟΠΙΚΑ ΕΥΡΗΜΑΤΑ

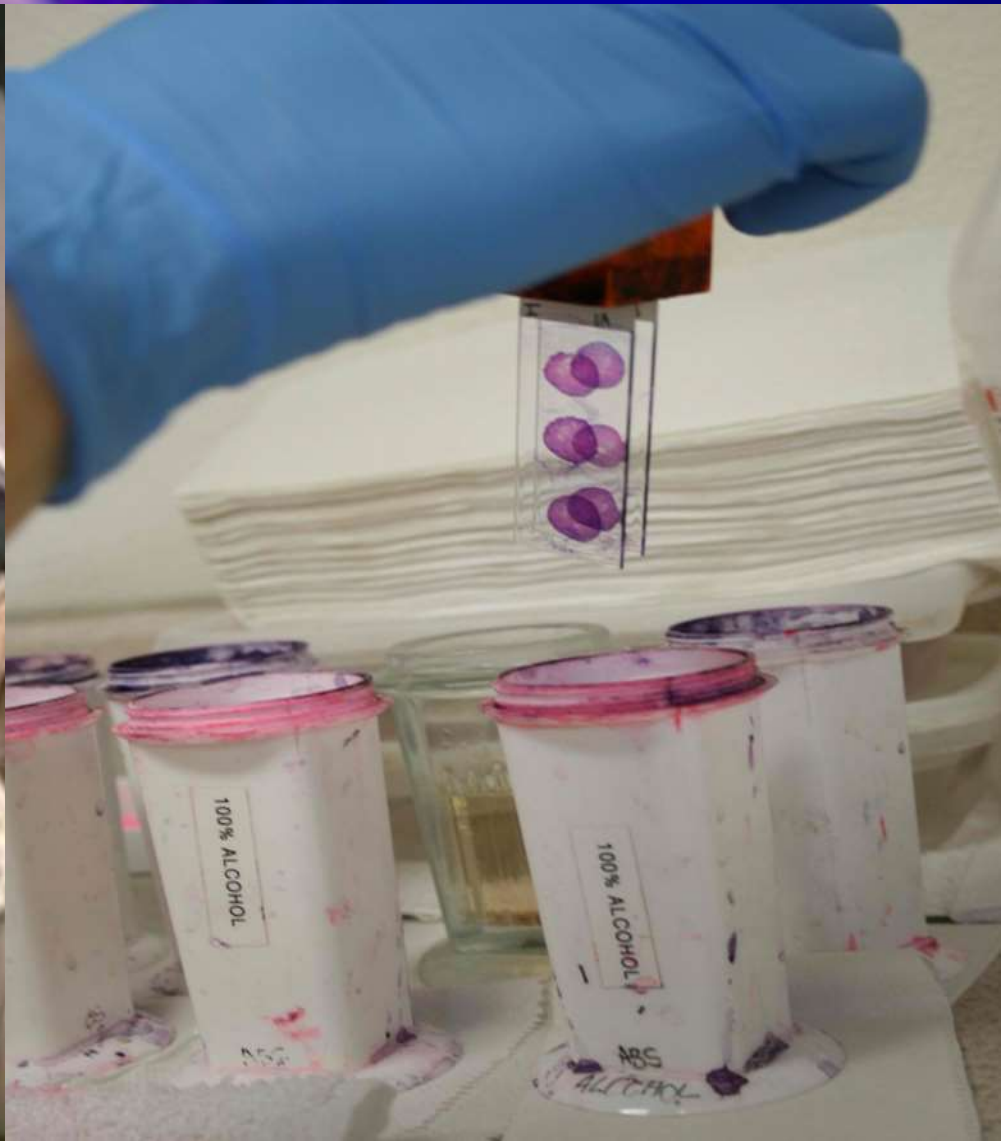

[www.ihcpath.com](http://www.ihcpath.com)



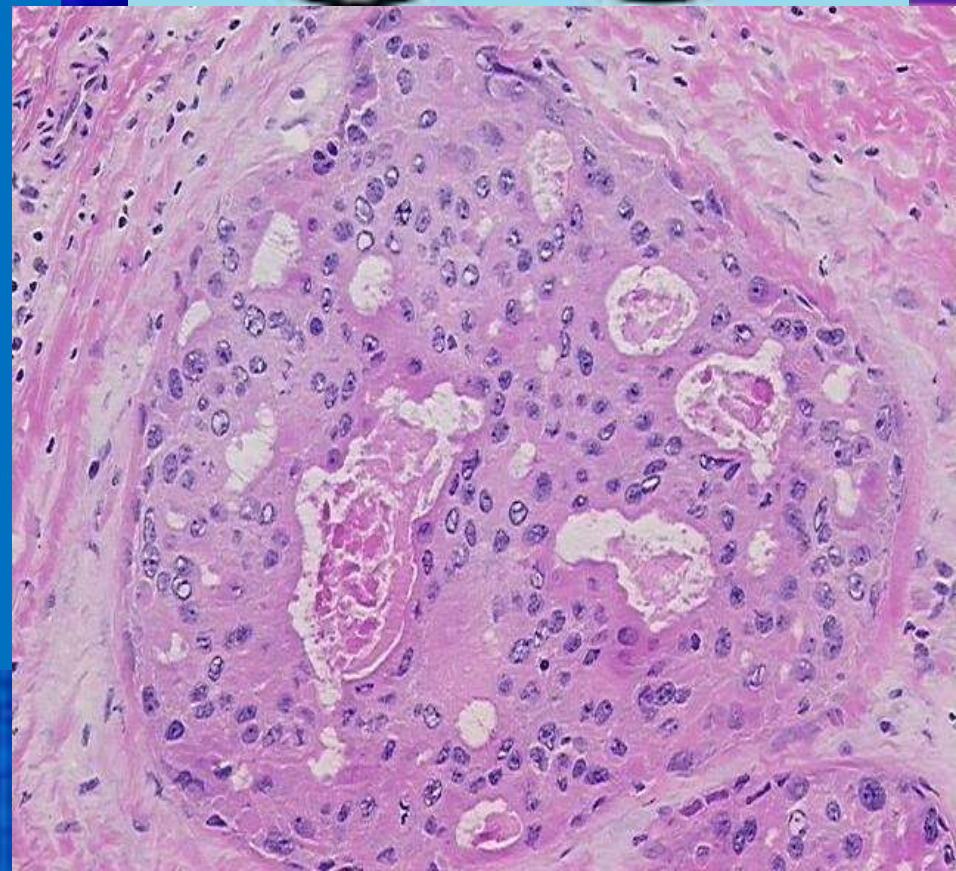
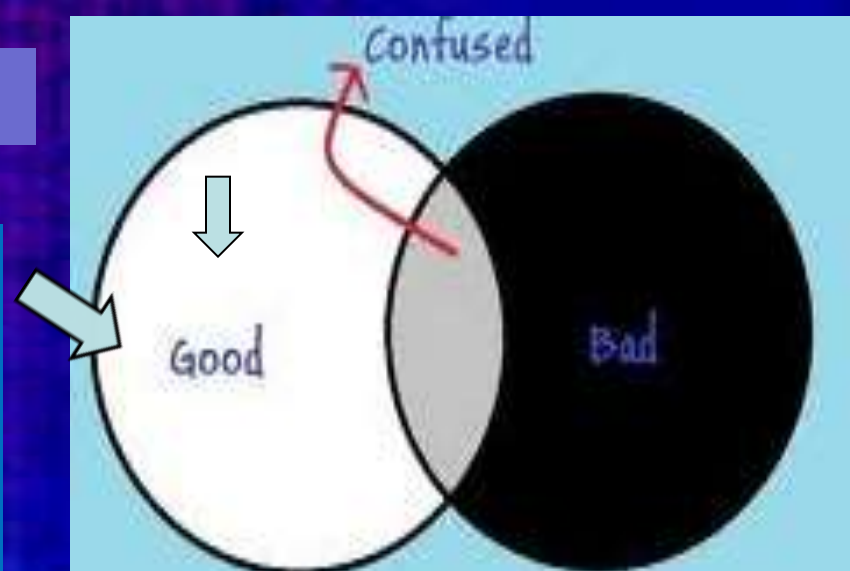


# Ταχεία βιοψία

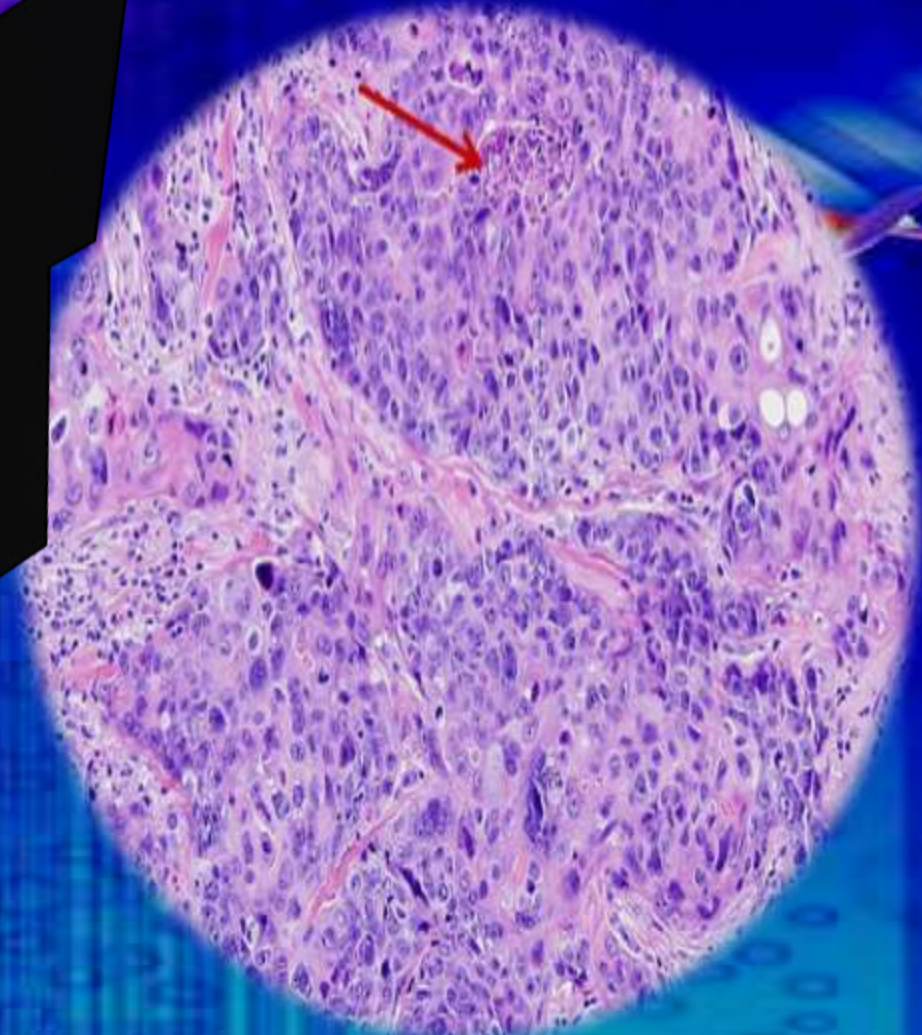
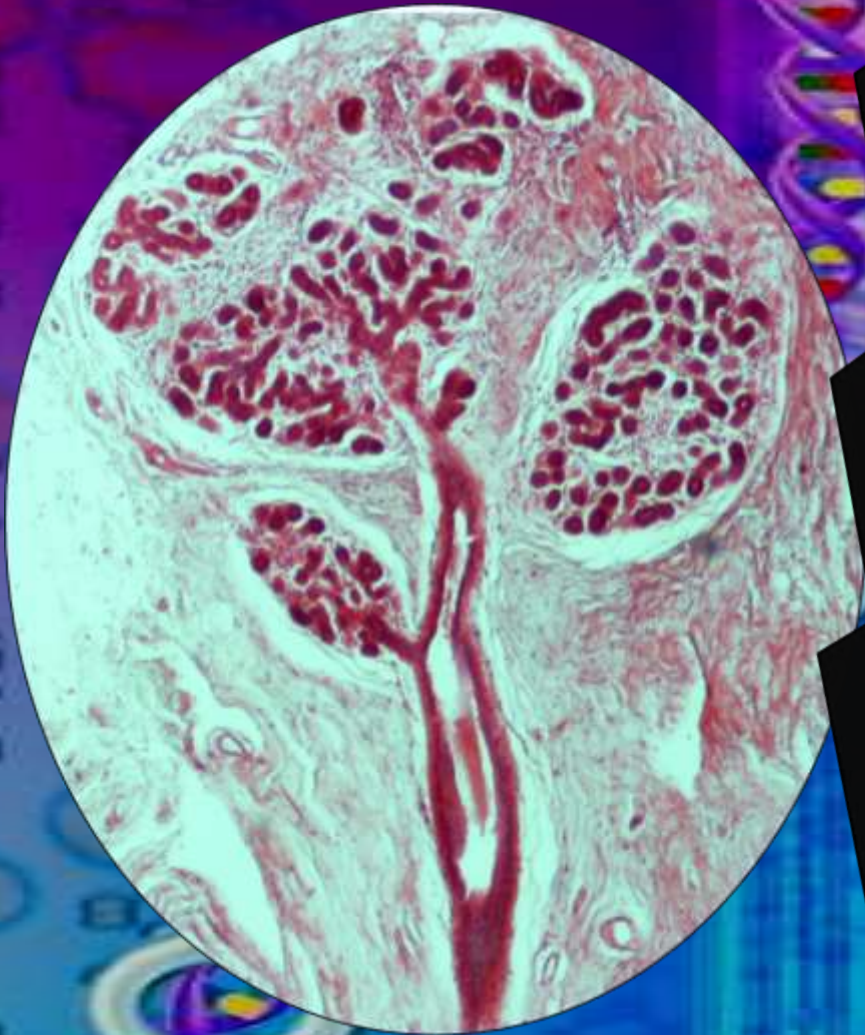


Οι κύριοι λόγοι εκτέλεσης ΤΒ είναι:

- Καθορισμός της φύσης μιας παθολογικής εξεργασίας (+/-).
- Επιβεβαίωση της εξαίρεσης κακοήθους όγκου σε υγιή χειρουργικά όρια.
- Έλεγχος για μεταστάσεις σε λεμφαδένες.

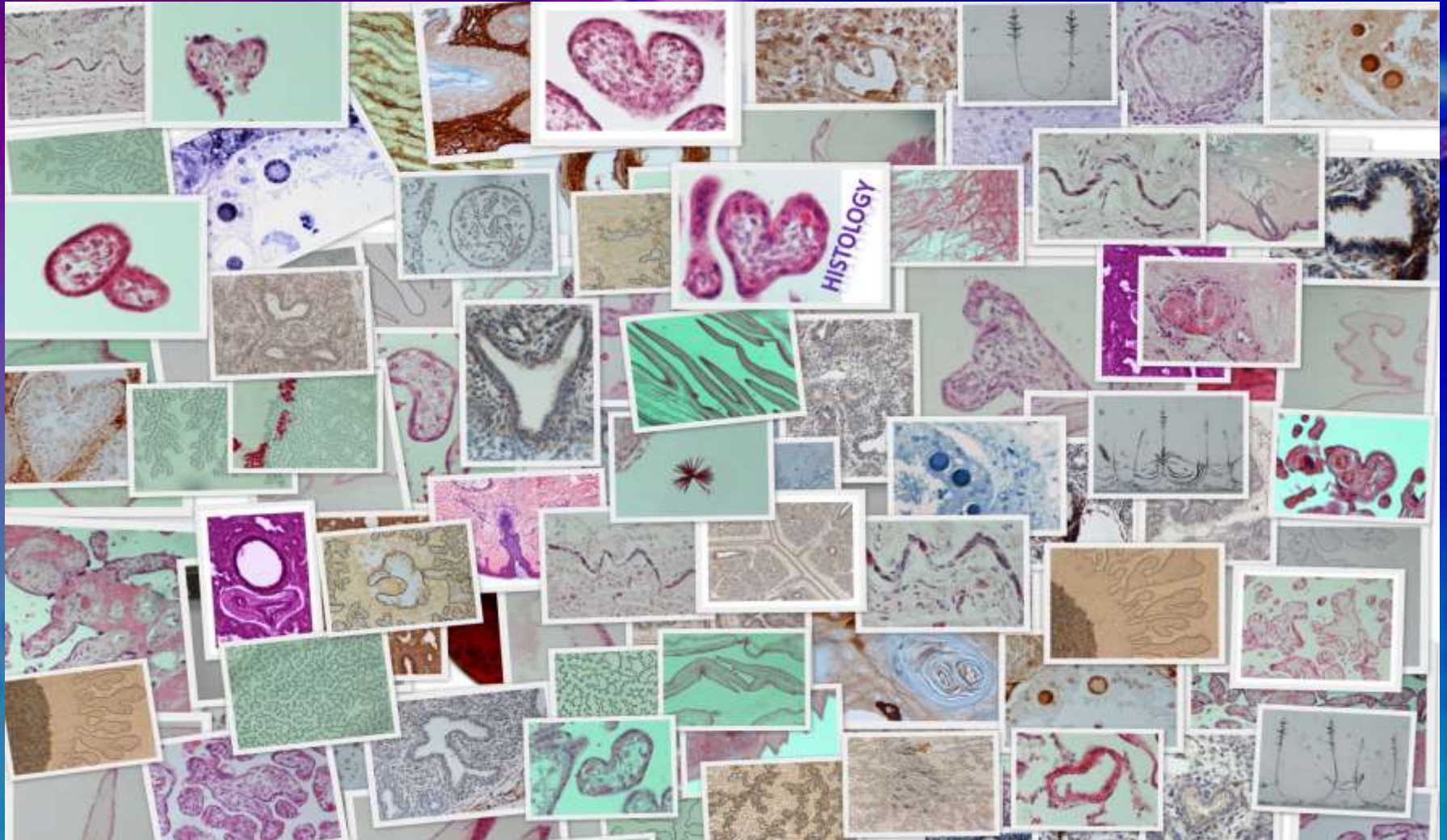

# Καλή - κακή βιοψία

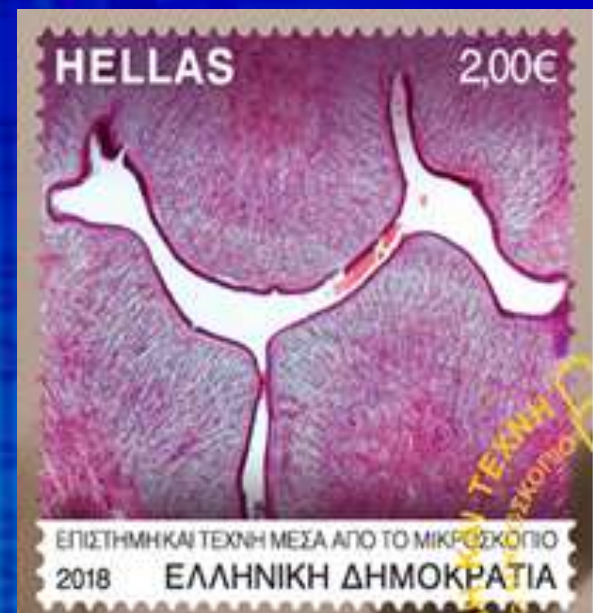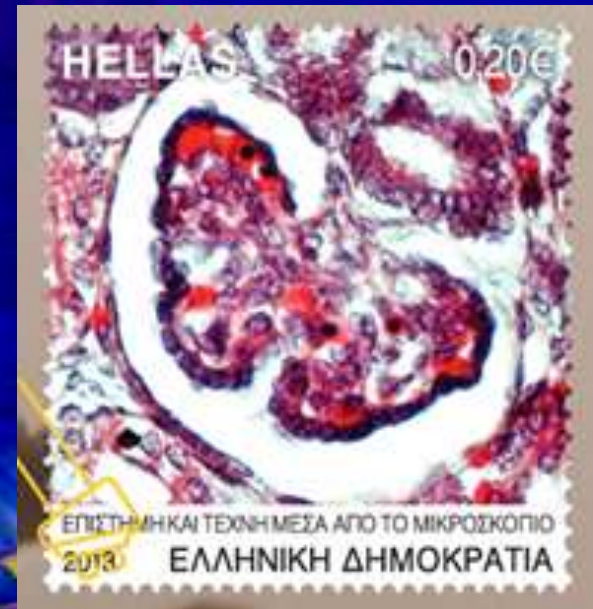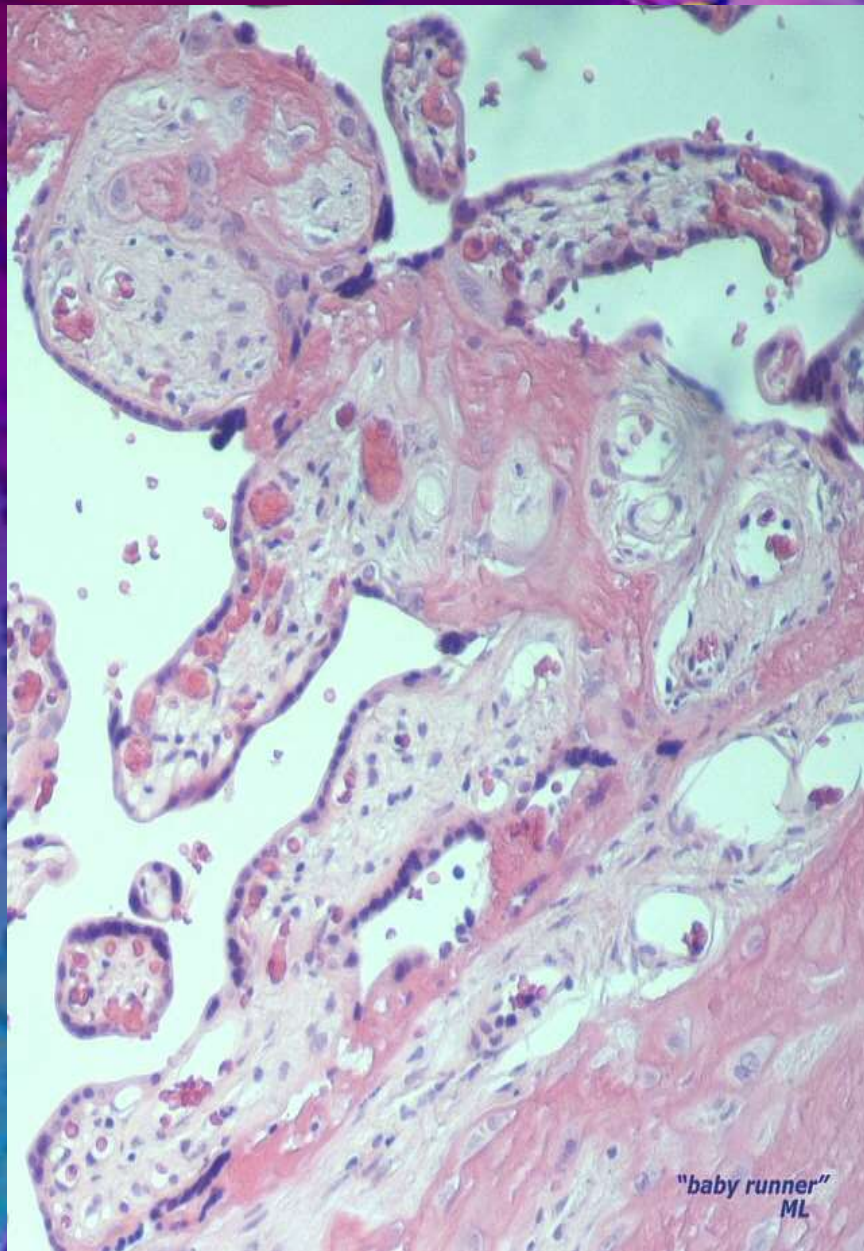




# ΔΙΑΓΝΩΣΤΙΚΗ ΠΡΟΣΕΓΓΙΣΗ & ΜΕΘΟΔΟΙ



# Κλασική ιστοπαθολογική εξέταση



# ΙΣΤΟΧΗΜΙΚΕΣ ΧΡΩΣΕΙΣ

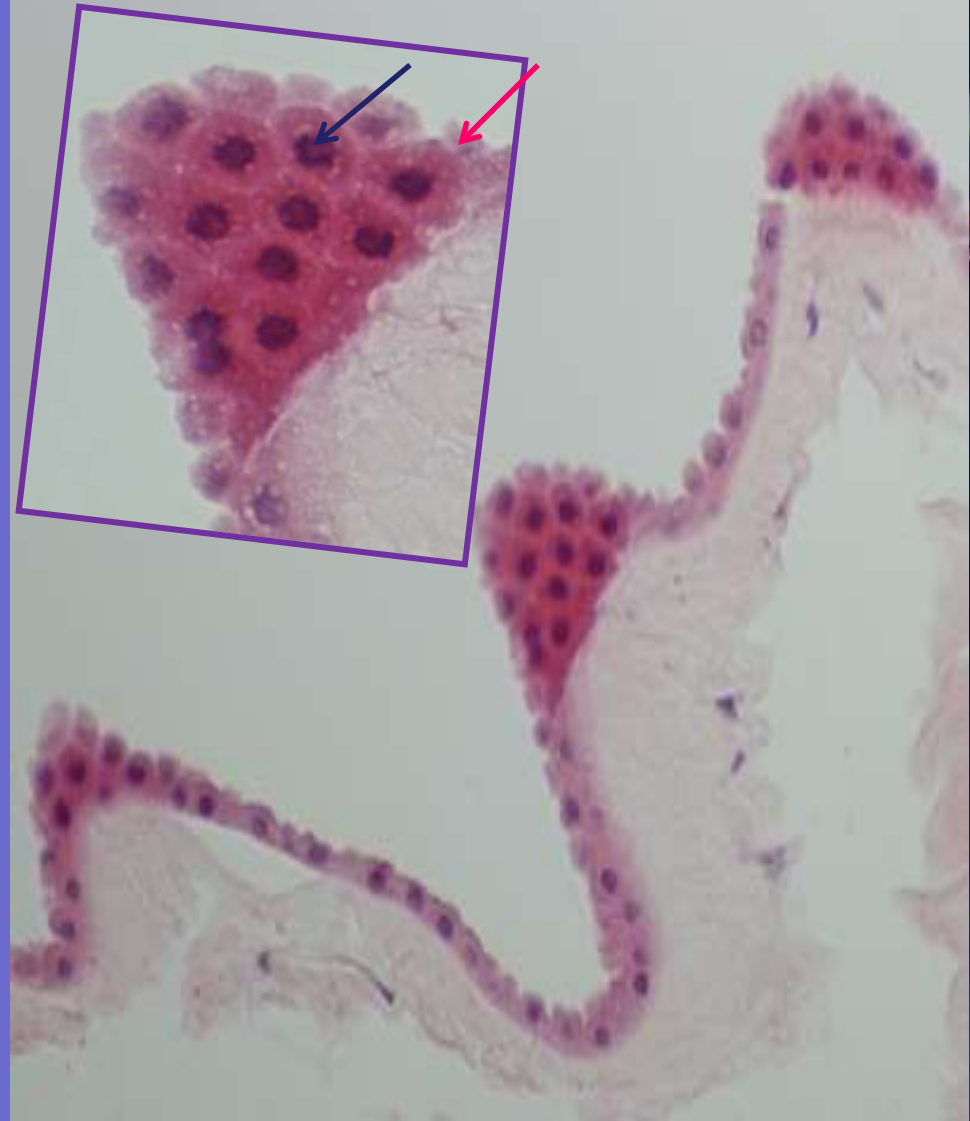## Η **Αιματοξυλίνη-εωσίνη**

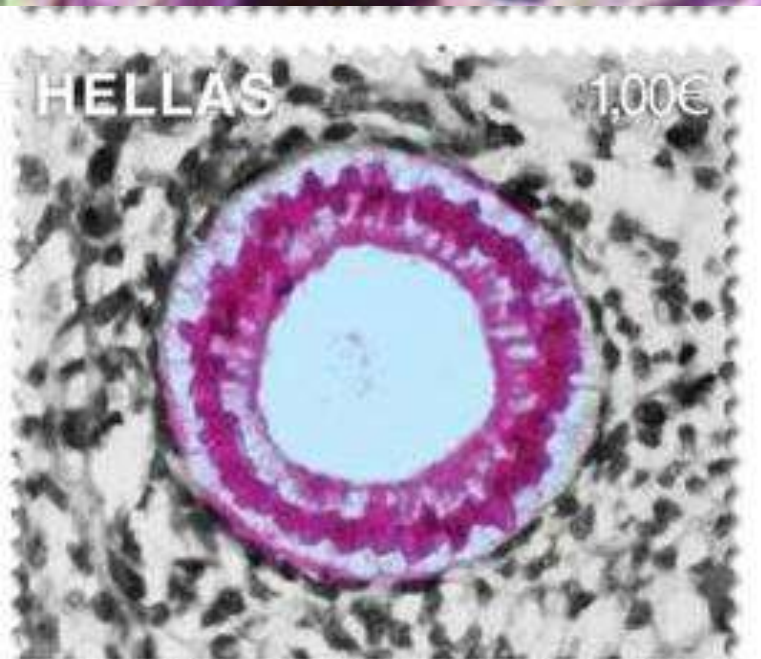
(Haematoxylin-Eosin) είναι από τις πιο διαδεδομένες στην Ιστοπαθολογία

Εκτίμηση της αρχιτεκτονικής δομής του ιστού – κυττάρων, μορφομετρία.

Η **Αιματοξυλίνη** προσδένεται στα νουκλεϊκά οξέα και χρωματίζει μπλε-μωβ τον **Πυρήνα**.

Η **Εωσίνη** προσδένεται σε πρωτεΐνες και χρωματίζει ροζ το **κυτταρόπλασμα** και **κυτταρική μεμβράνη**





HELLAS

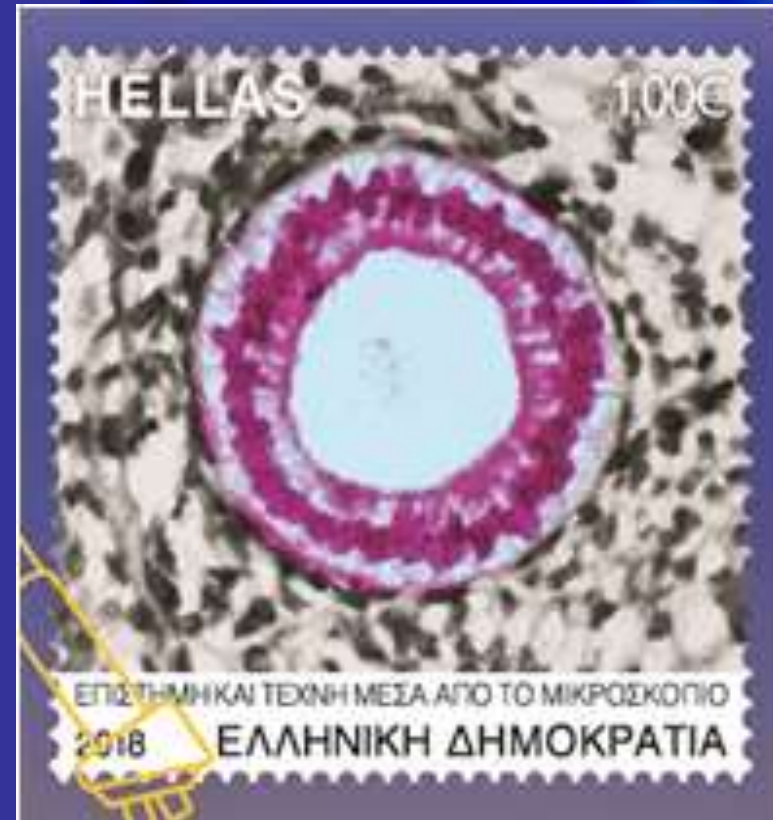
1,00€

ΕΠΙΣΤΗΜΗ ΚΑΙ ΤΕΧΝΗ ΜΕΣΑ ΑΓΙΟ ΤΟ ΜΙΚΡΟΣΚΟΠΙΟ  
2018 ΕΛΛΗΝΙΚΗ ΔΗΜΟΚΡΑΤΙΑ

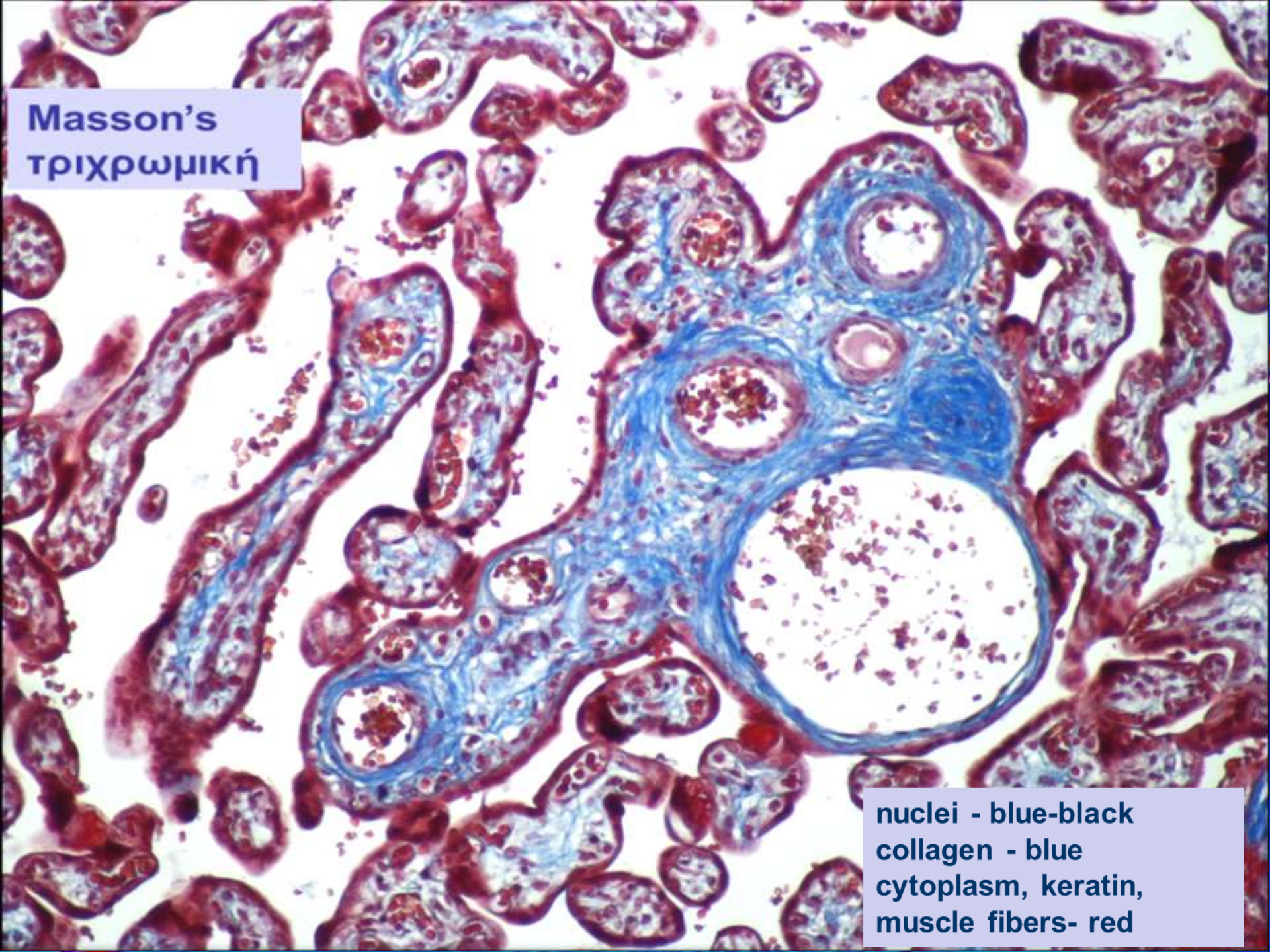


# Κατηγορίες ιστοχημικών χρώσεων

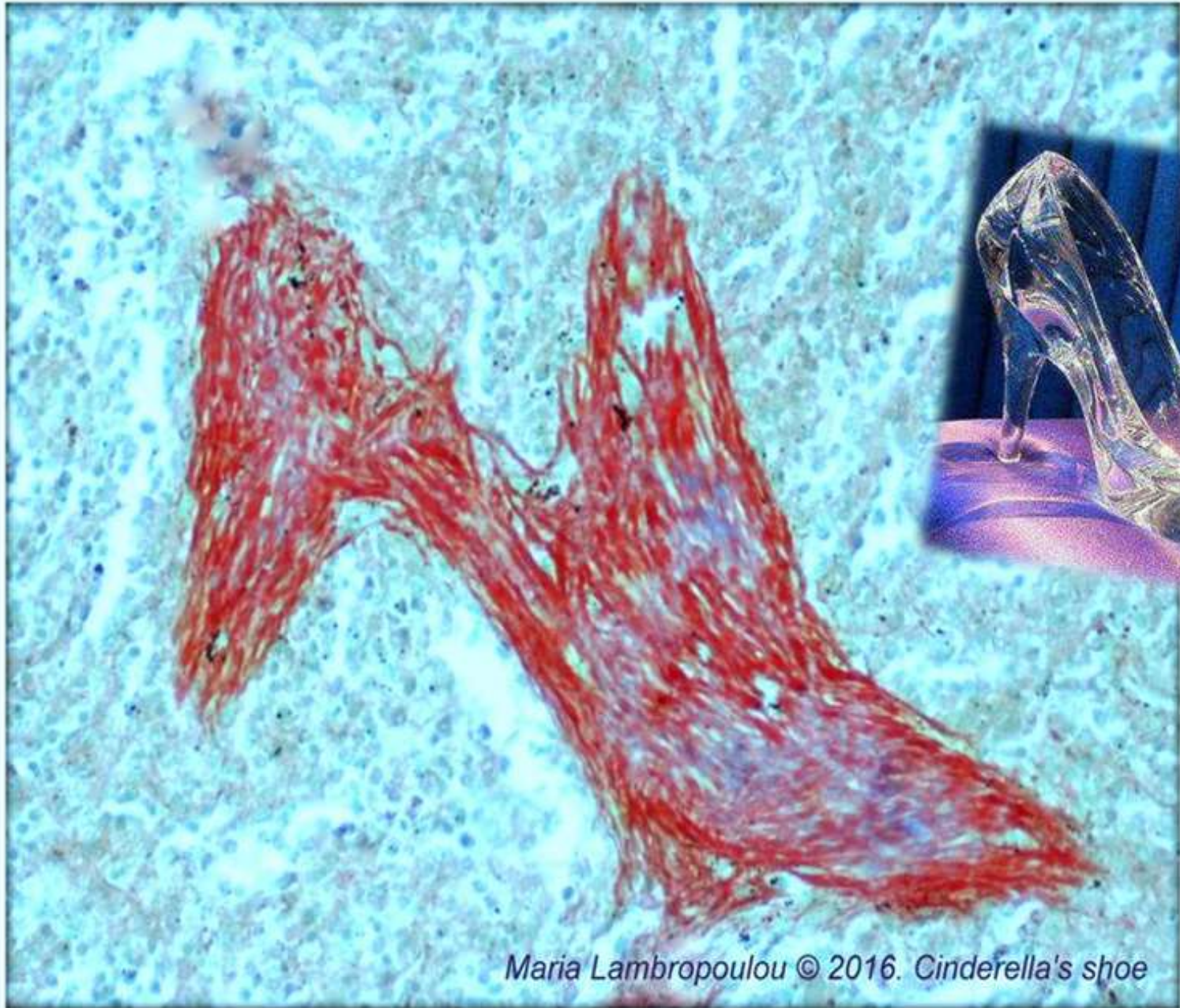
1. Πυρήνες – κυτταρόπλασμα
2. Υδατάνθρακες – Γλυκογόνο - βλέννη
3. Αμυλοειδές
4. Χρώσεις 4 τύπων ιστού
5. Λιπίδια
6. Μικροοργανισμών
7. Εναποθέσεις χρωστικών (μελανίνη, αιμοσιδηρίνη κ.α.)
8. Ειδικές χρώσεις αιματολογίας



**Masson's  
τριχρωμική**

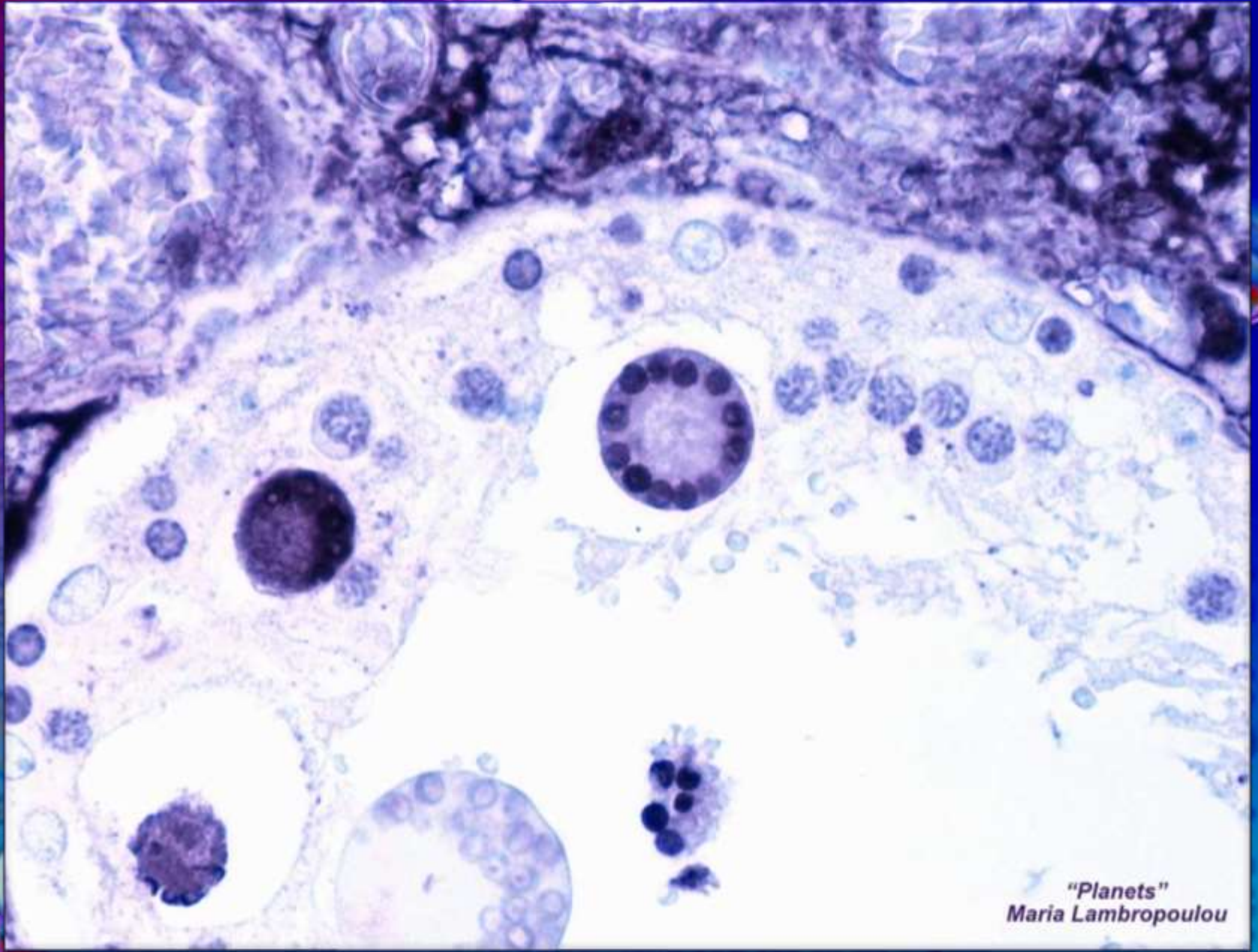


**nuclei - blue-black  
collagen - blue  
cytoplasm, keratin,  
muscle fibers- red**



*Maria Lambropoulou © 2016. Cinderella's shoe*

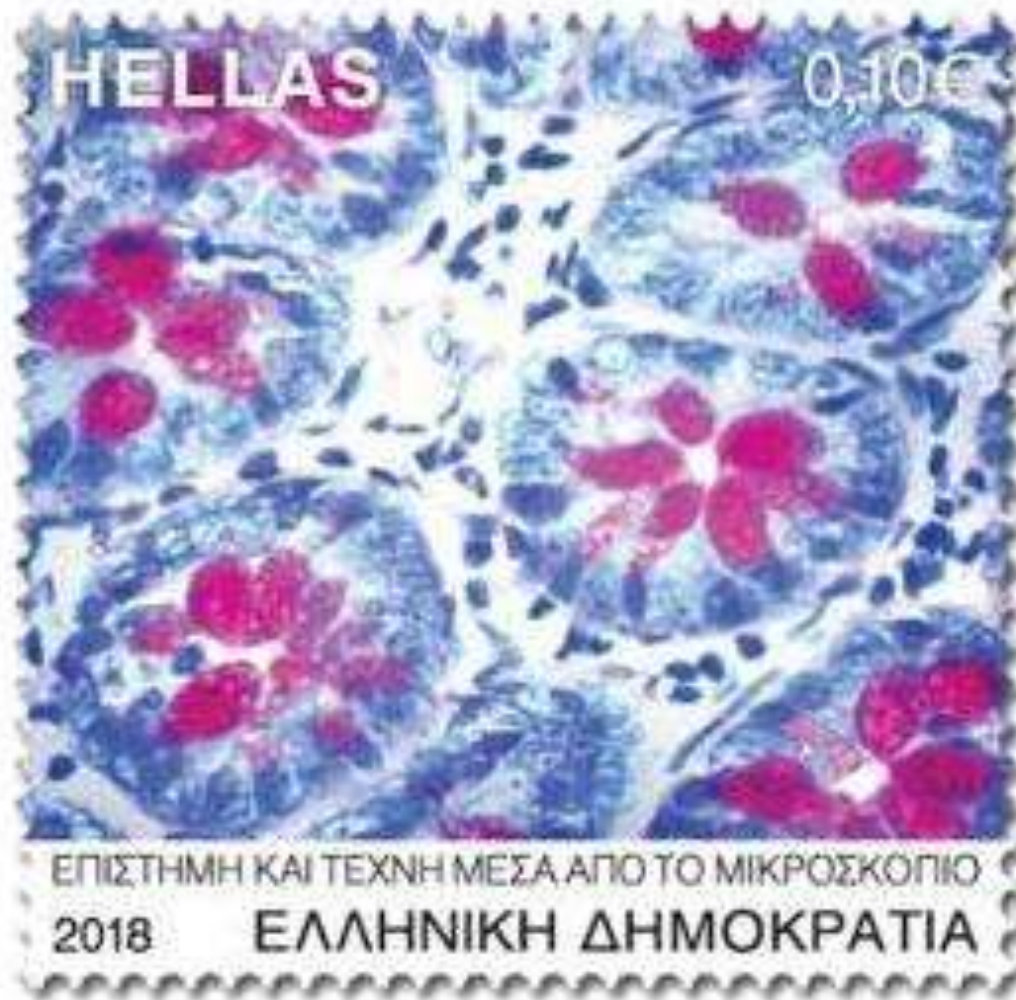# Ιστοχημικές χρώσεις

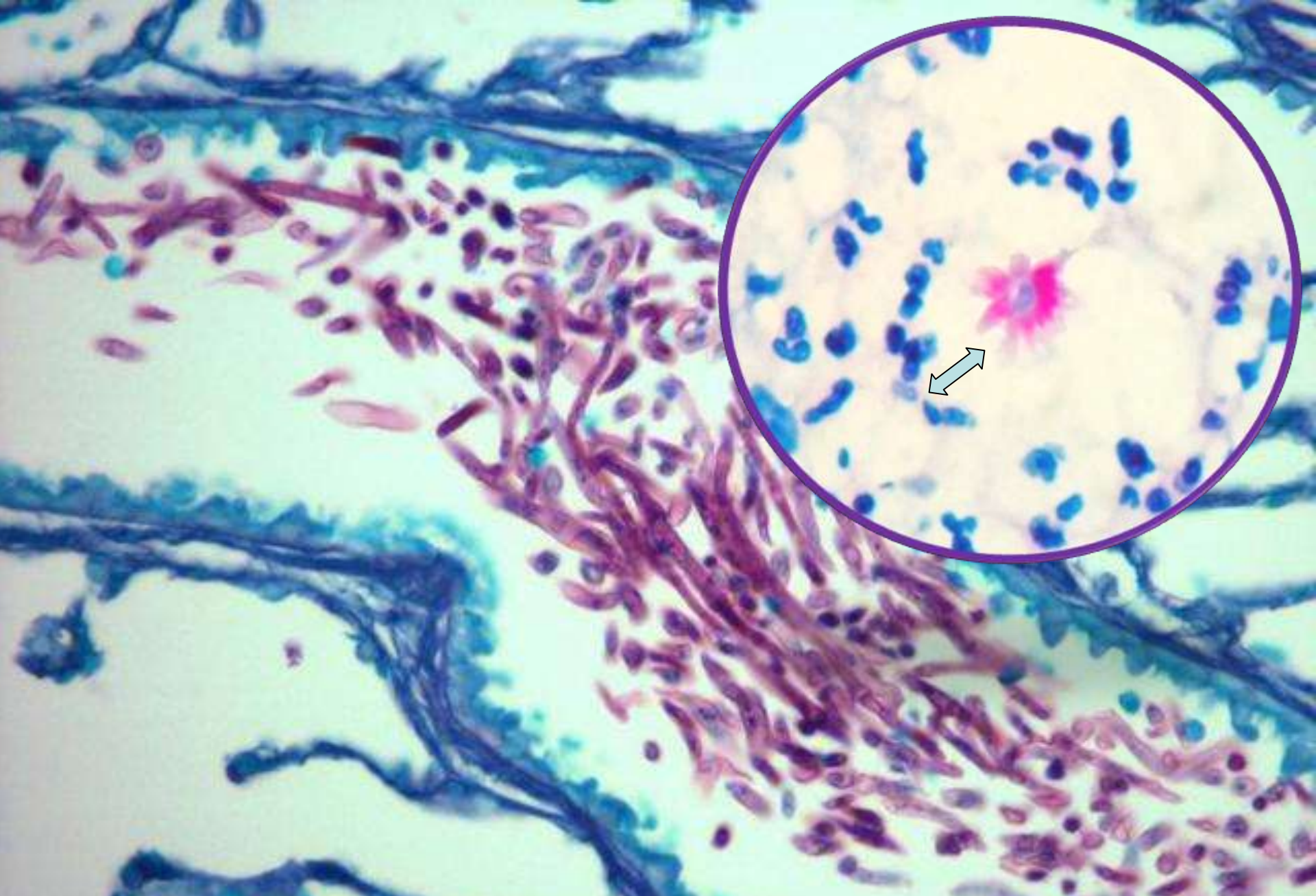


*"Planets"*  
Maria Lambropoulou

# Periodic Acid-Schiff Reaction (PAS)

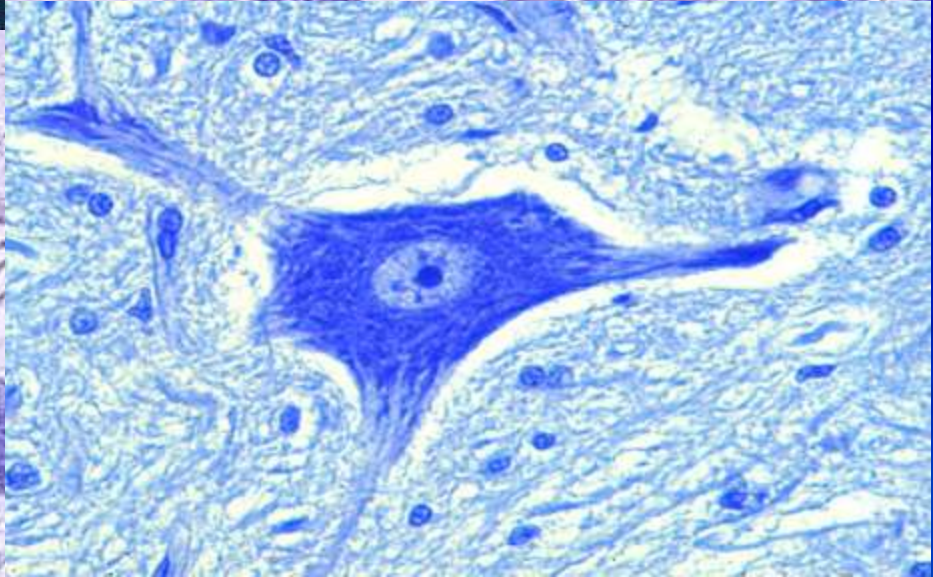
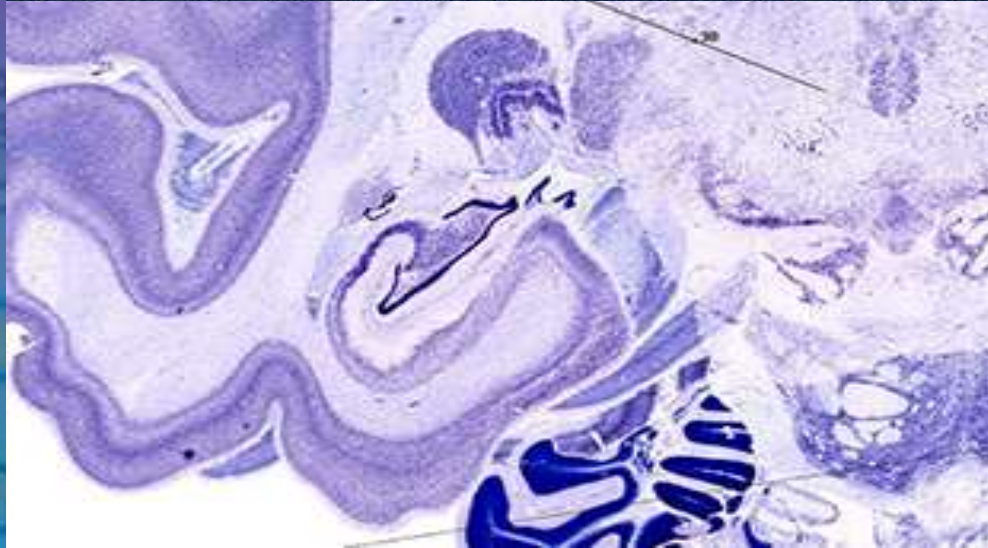
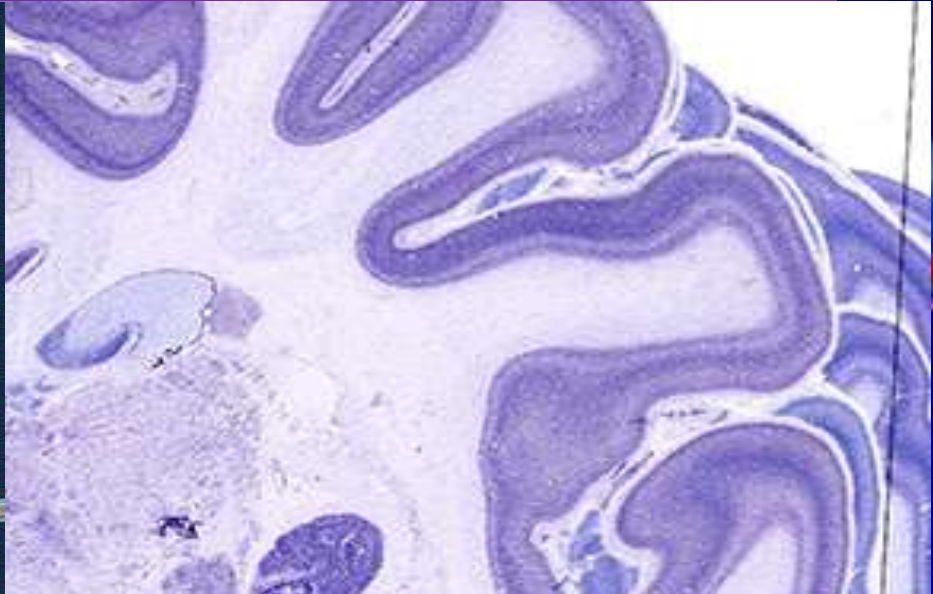
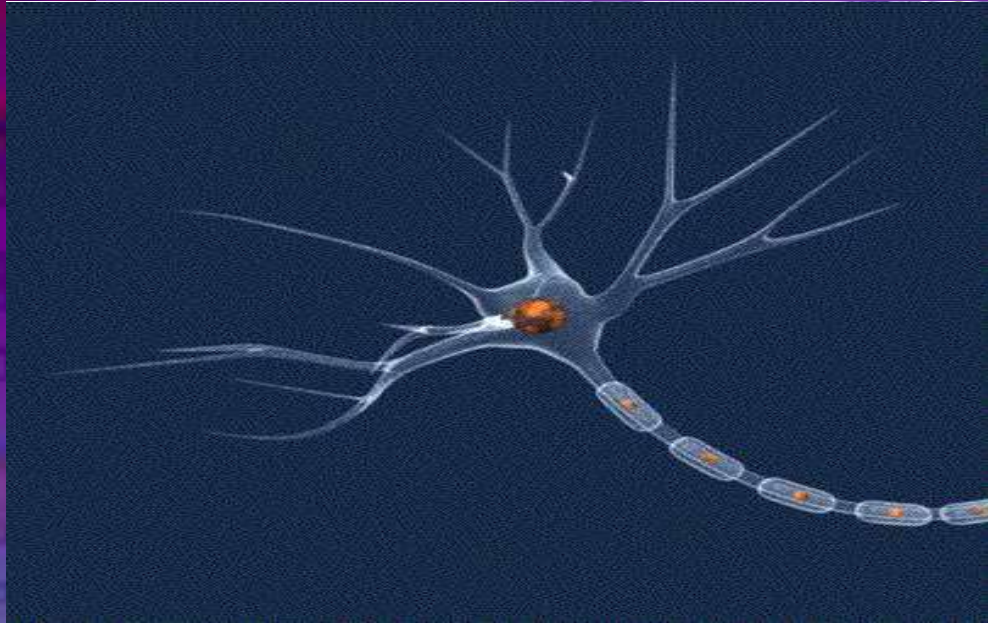Υδατάνθρακες και συμπλέγματα αυτών: γλυκογόνο, βλέννη, βασικές μεμβράνες, έλυτρα μυκήτων κ.α. Θετικά κατά PAS στοιχεία εμφανίζονται ερυθρά.





1. Υφές ,μυκήτων σε διατομή πνεύμονα. 2. Sporotrichosis, αστεροειδές σωματίο, που περιβάλλεται από πολυάριθμα ουδετερόφιλα πολυμορφοπύρηνα (ένθετο) PAS, X400.

# Nissl and Methylene blue stains



# Χρώση Παπανικολάου (PAP)

Είναι μια κυτταρολογική εργαστηριακή μέθοδος χρώσης διαφόρων εκκριμάτων του σώματος προς αναζήτηση νεοπλασματικών κυττάρων.

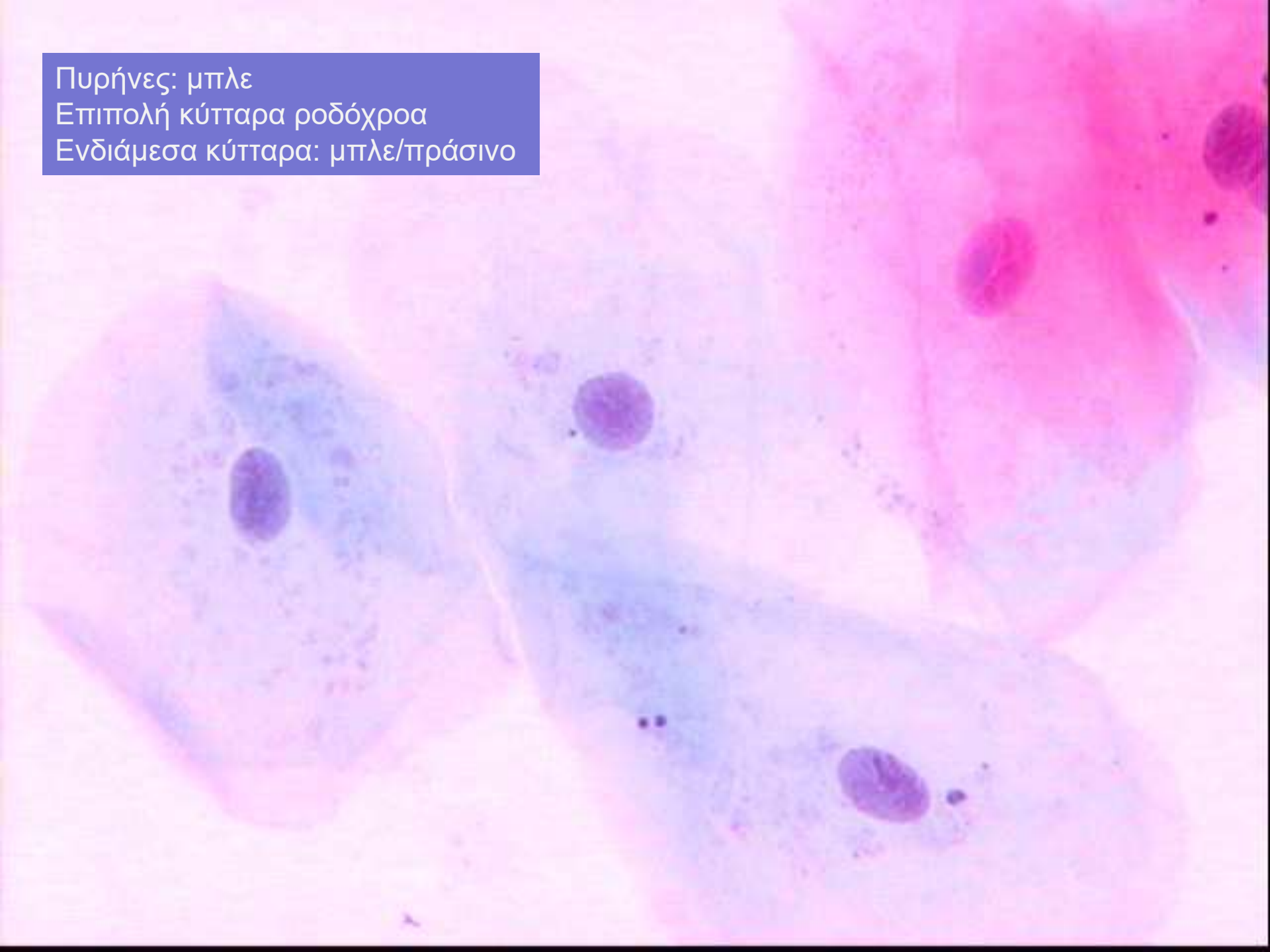
Με τη μέθοδο αυτή λαμβάνονται τα εκκρίματα από το αναπνευστικό, το πεπτικό, το ουρογεννητικό κλπ. συστήματα, τα οποία πάντοτε περιέχουν ελεύθερα κύτταρα.

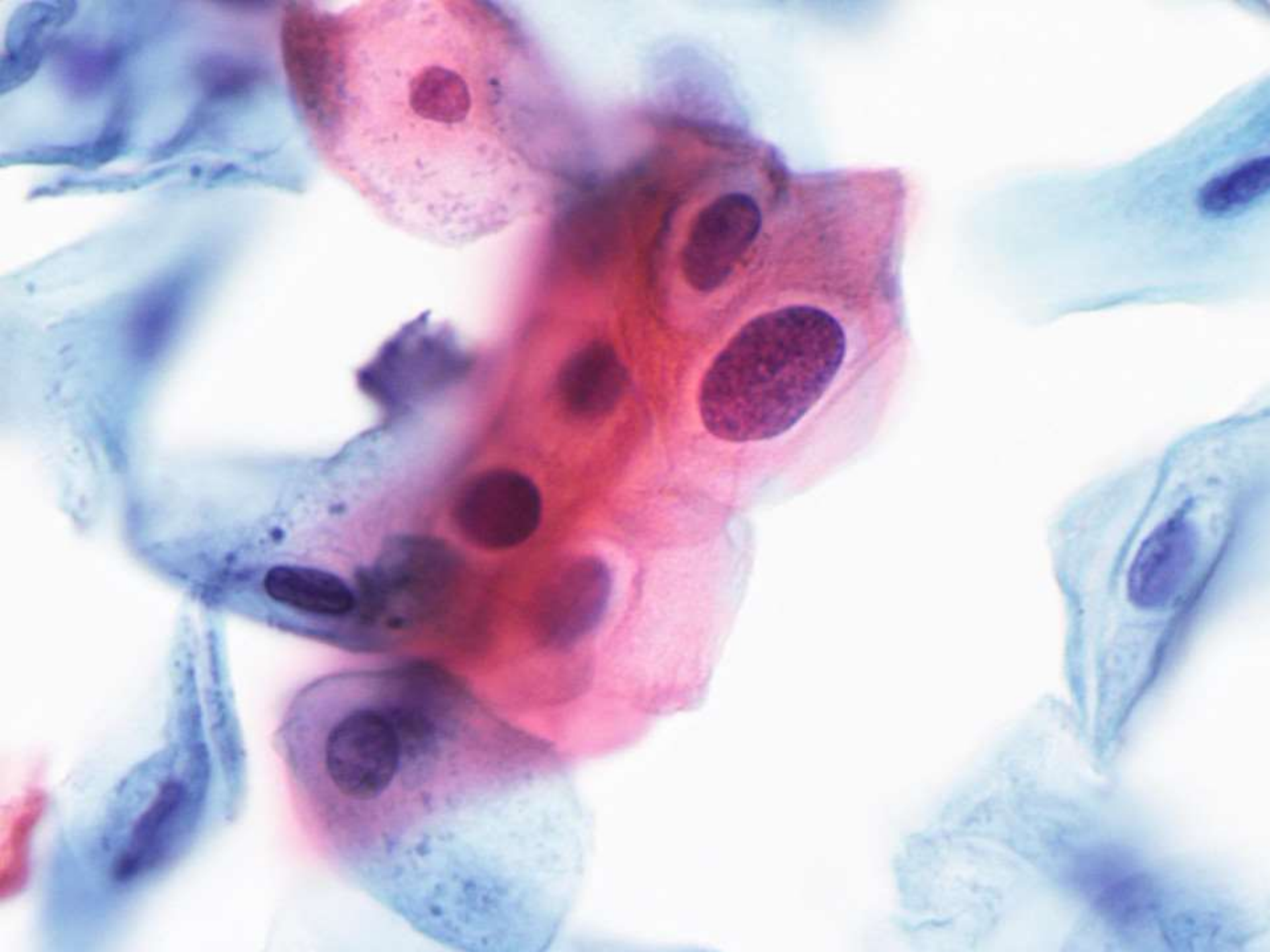
Μεταξύ των κυττάρων αυτών βρίσκονται μερικές φορές και κύτταρα που αποχωρίστηκαν από κάποια νεοπλασματική εστία.

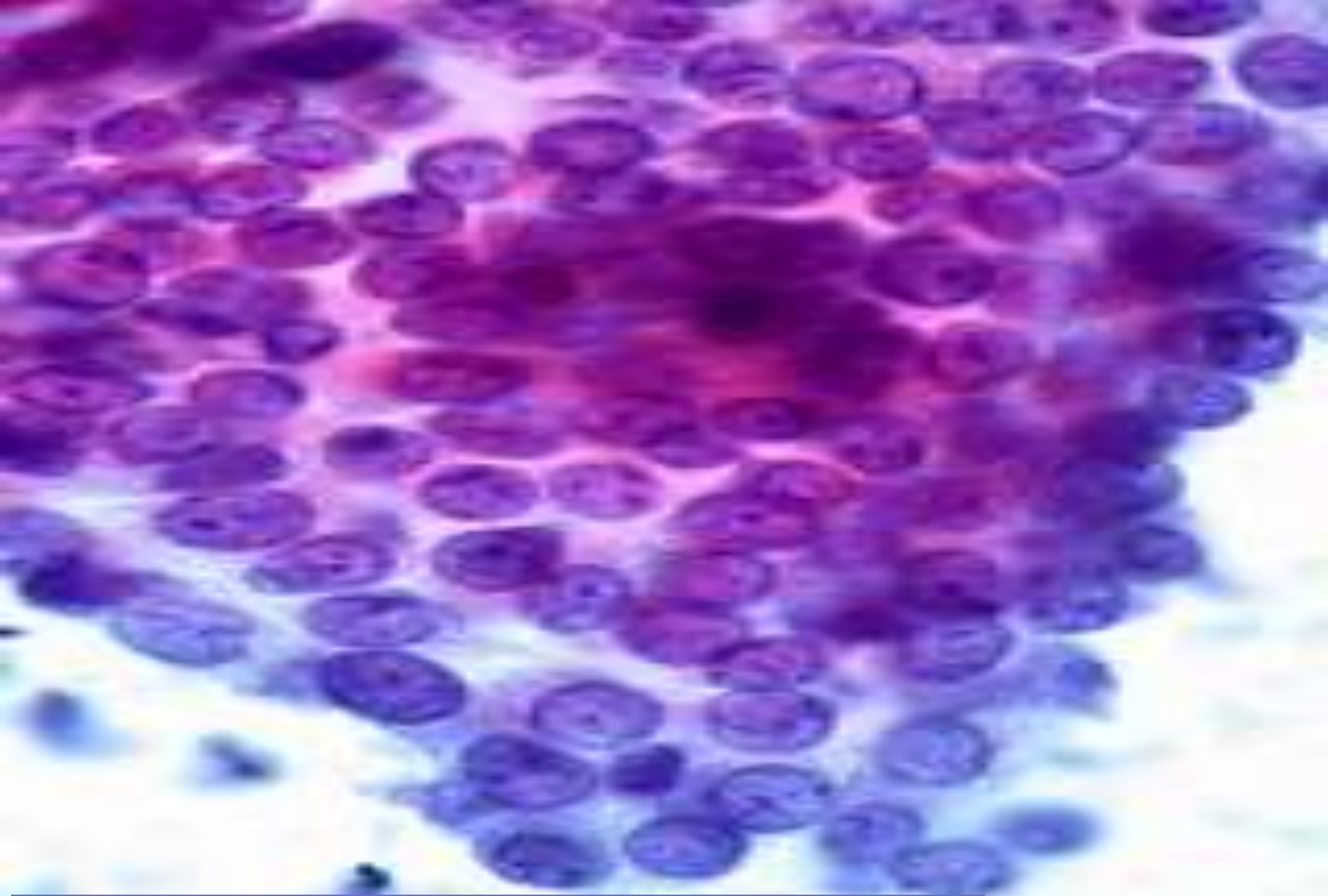




Πυρήνες: μπλε  
Επιπολή κύτταρα ροδόχροα  
Ενδιάμεσα κύτταρα: μπλε/πράσινο

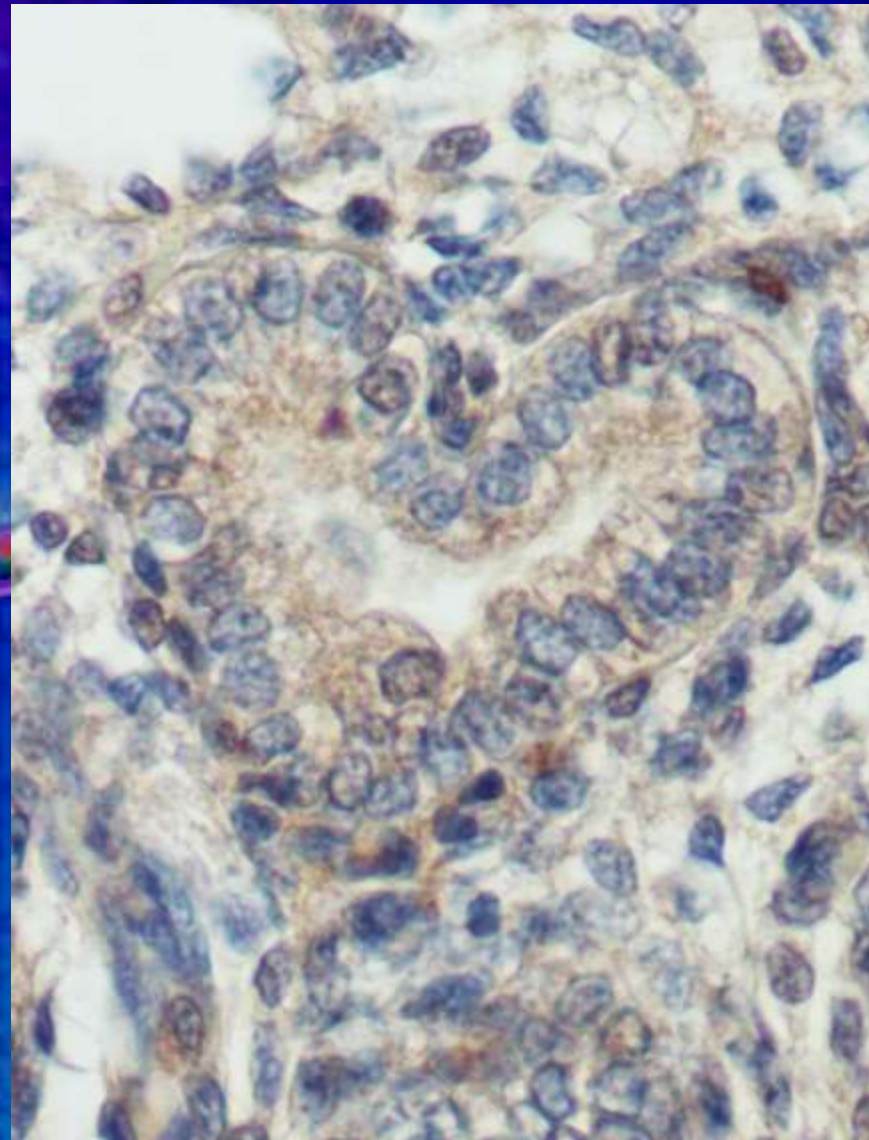
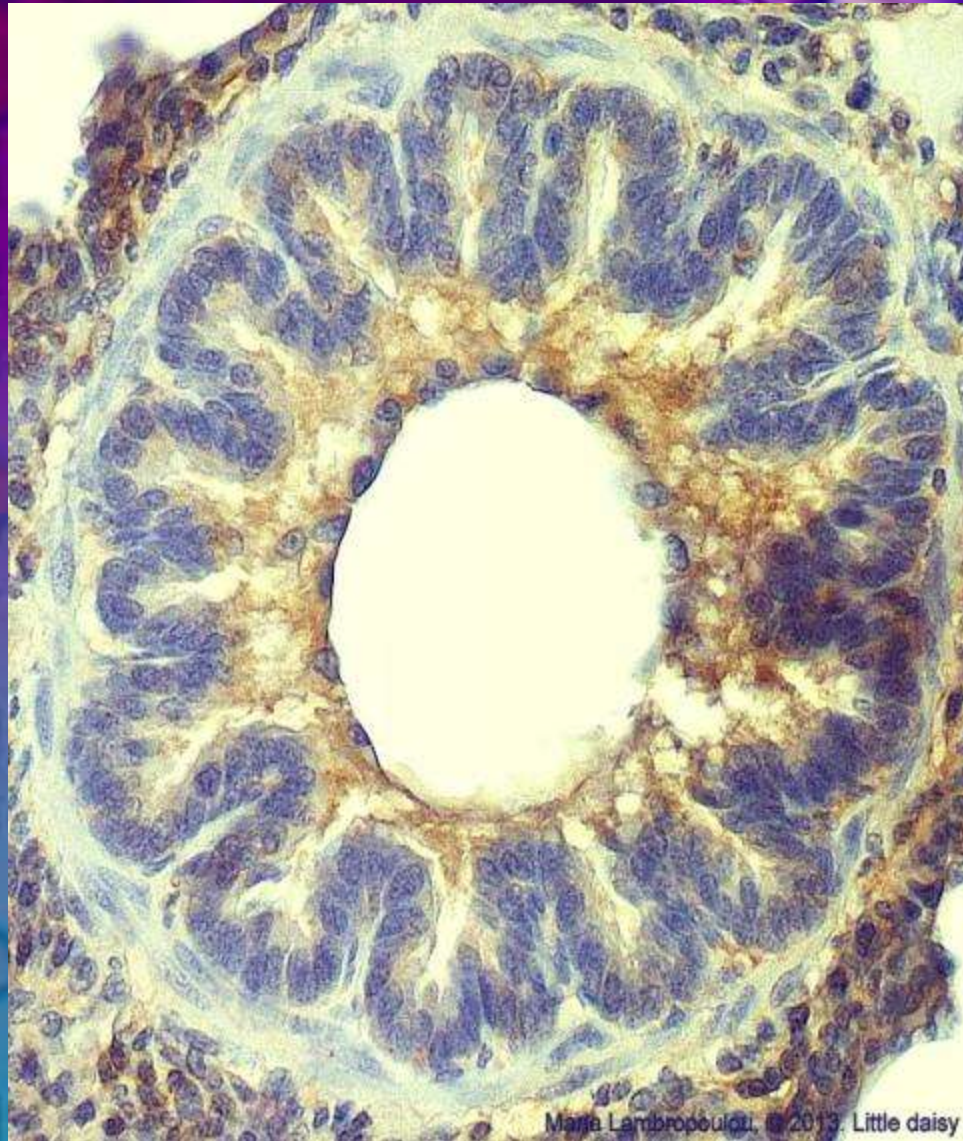






Papillary Thyroid Carcinoma, FNA, Rapid Pap Stain  
The cells have powdery chromatin and small but distinct nucleoli.

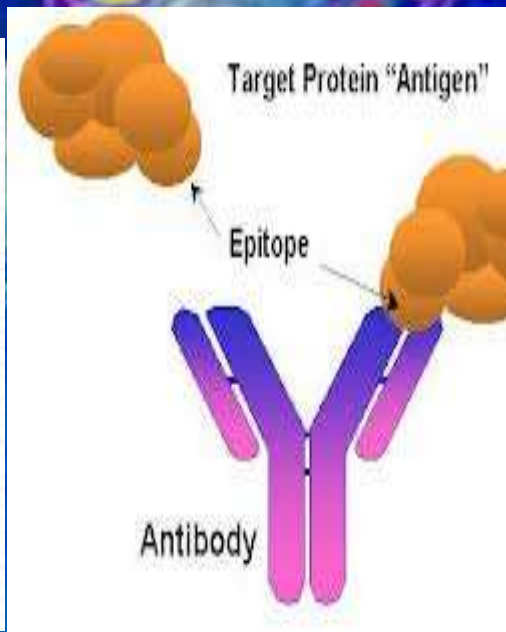
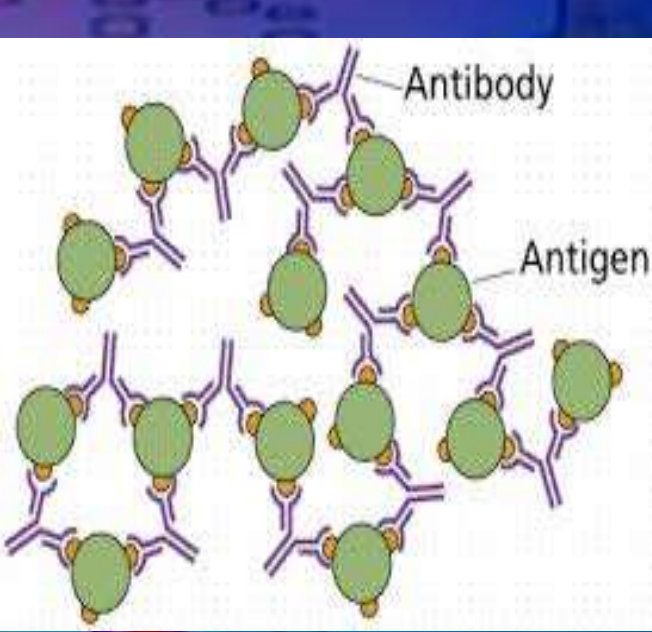
# Ανοσοϊστοχημεία



# ΑΡΧΗ ΜΕΘΟΔΟΥ

Χρησιμοποιεί την ιστοπαθολογία, την ανοσολογία και τη χημεία

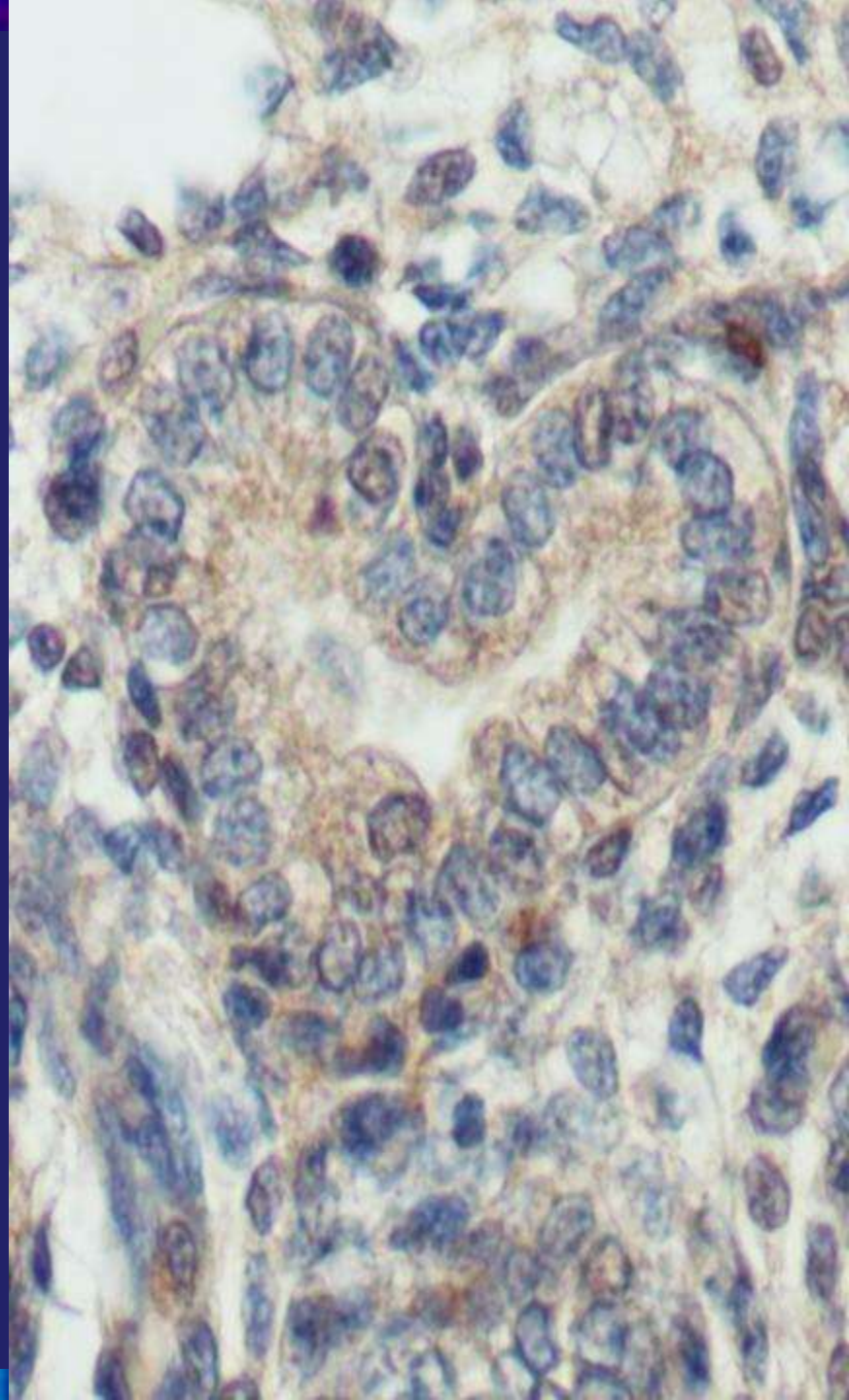
Άκρως ειδική αντίδραση (δέσμευση) των αντισωμάτων με αντιγόνα, κάνοντας το σύμπλοκο αντιγόνου-αντισώματος ορατό στο μικροσκόπιο, εφόσον είναι παρόν.





Maria Lambropoulou, © 2014. Wavy river.

- Αρχικά η ανοσοϊστοχημεία χρησιμοποιήθηκε στην έρευνα, στη συνέχεια καθιερώθηκε στη διάγνωση και τελευταία στη **στοχευμένη θεραπεία.**
- Αυτό έχει καταστήσει επιτακτική ανάγκη την αναζήτηση της καταλληλότερης μεθοδολογίας ή τεχνικής για την επιλογή των ασθενών που θα επωφεληθούν λαμβάνοντας **εξατομικευμένη θεραπεία.**




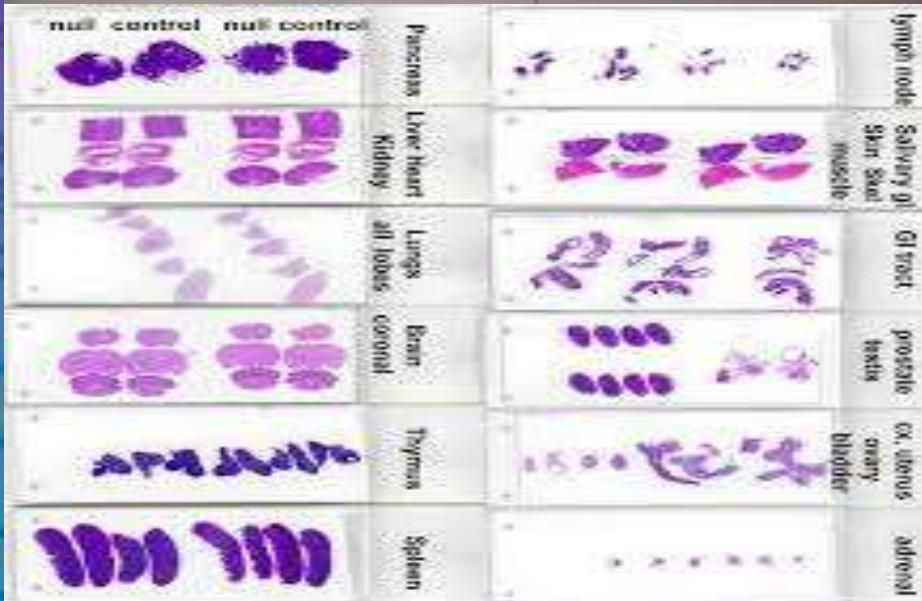

# ΕΡΕΥΝΗΤΙΚΗ ΔΡΑΣΤΗΡΙΟΤΗΤΑ

- Ογκογονίδια - Ογκοκατασταλτικά γονίδια (μοριακοί δείκτες που αποτελούν στόχους θεραπευτικών στρατηγικών c-erbB-2, ras, myc, met, p53, Rb, APC, BRCA1, BRCA2)
- Αυξητικοί παράγοντες (EGFR, IGFR)
- Μόρια κυτταρικής προσκόλλησης και υποδοχείς (CD44, ιντεγκρίνες, κατενίνες)

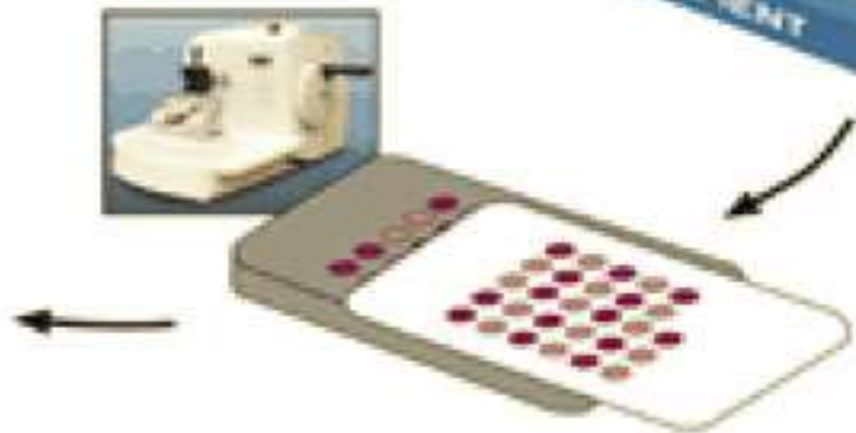

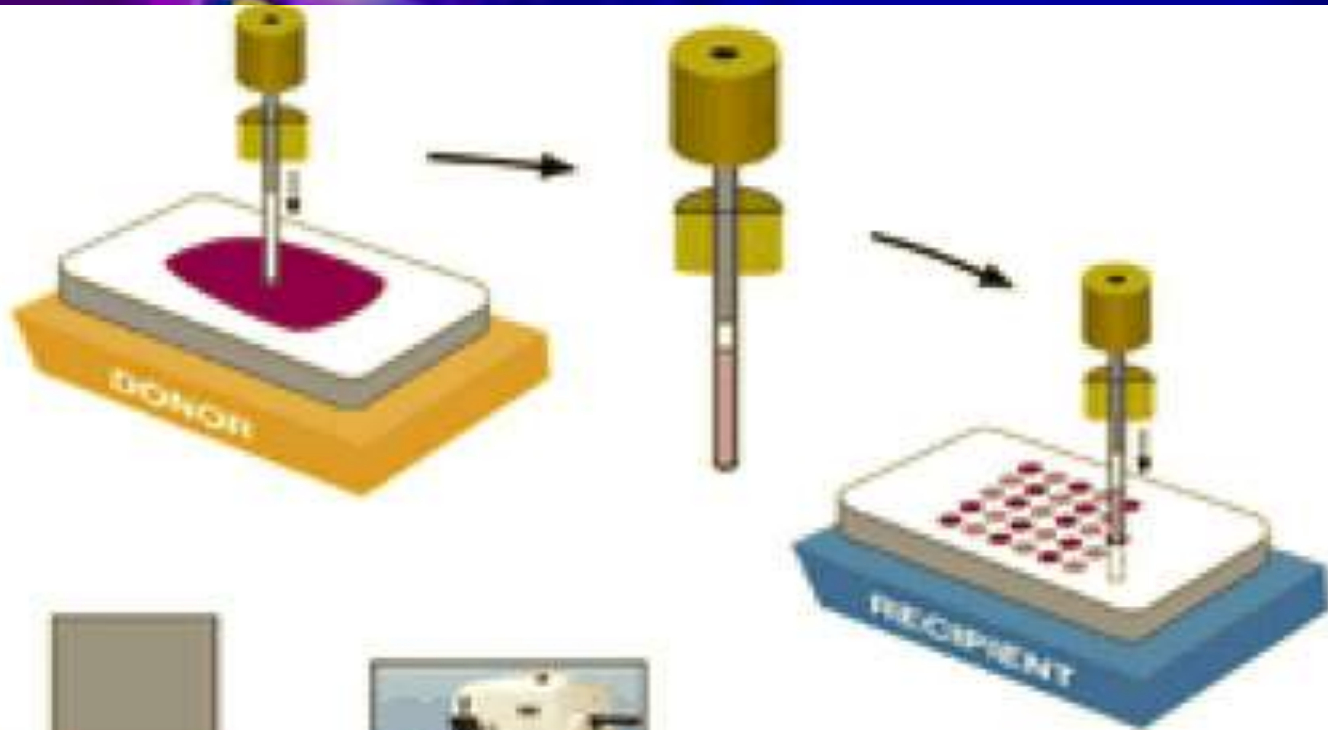

To be continued...

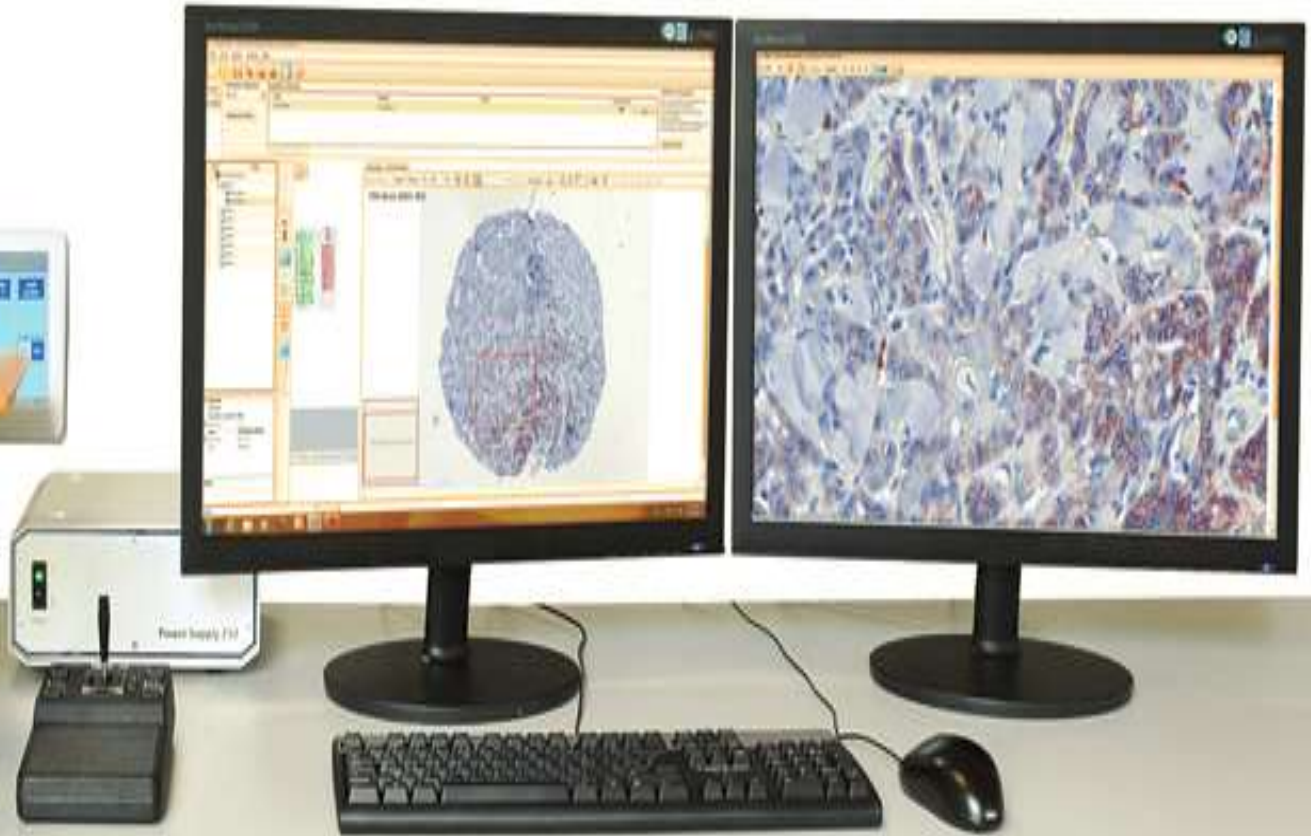
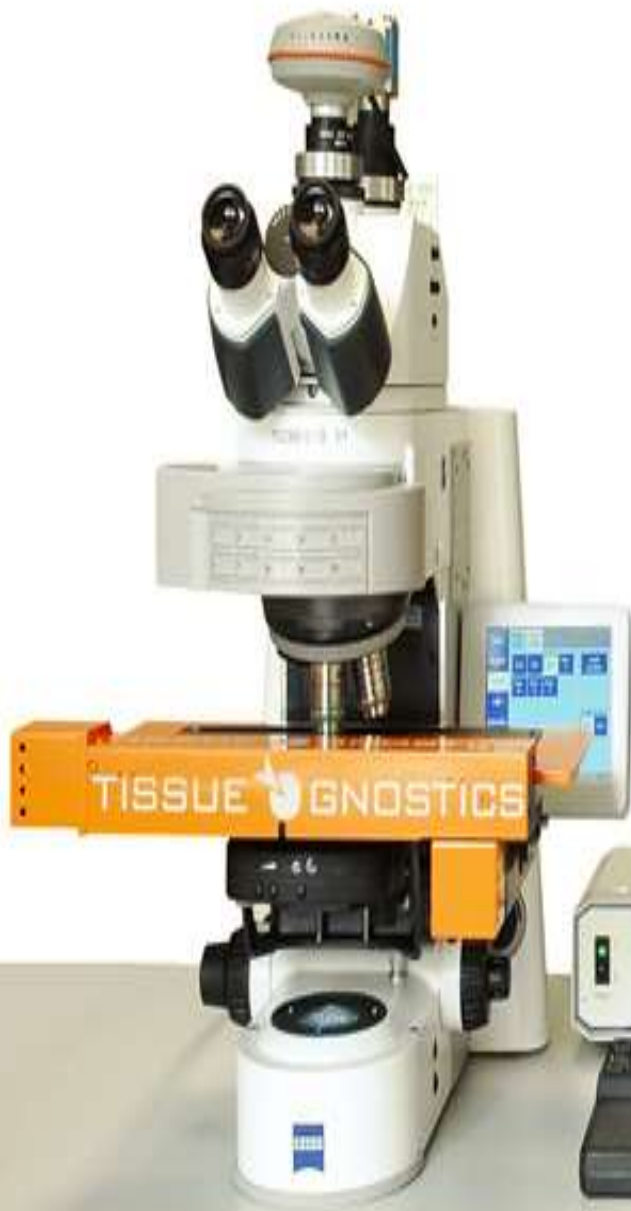
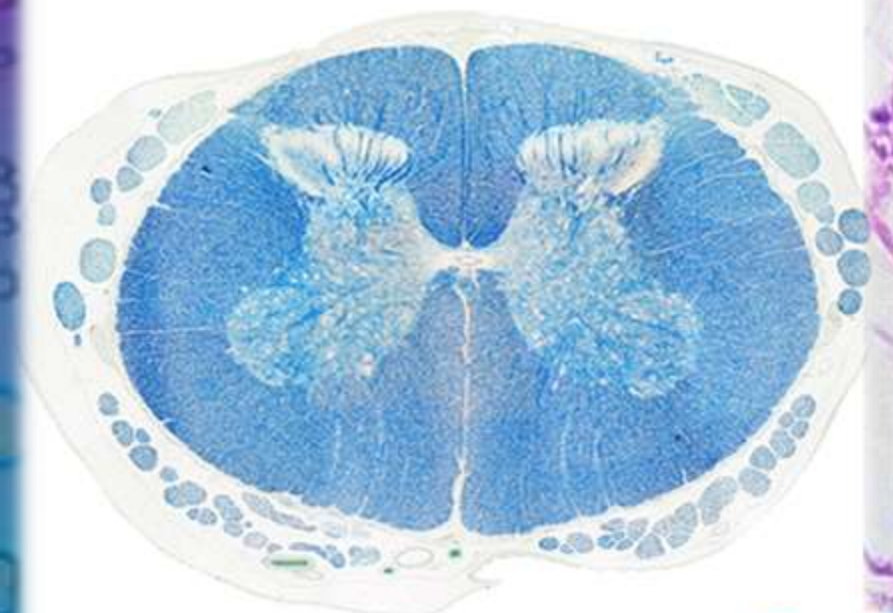
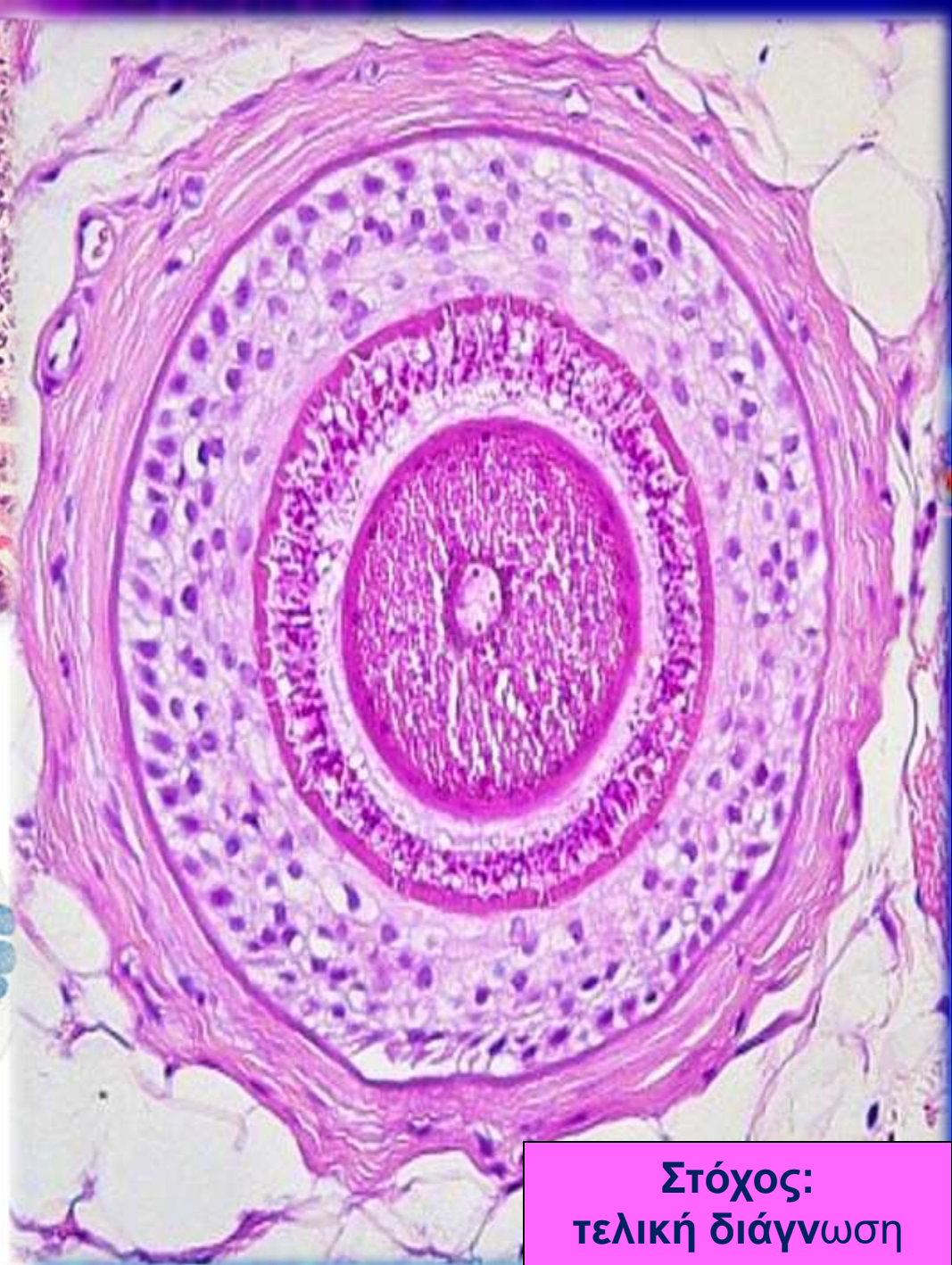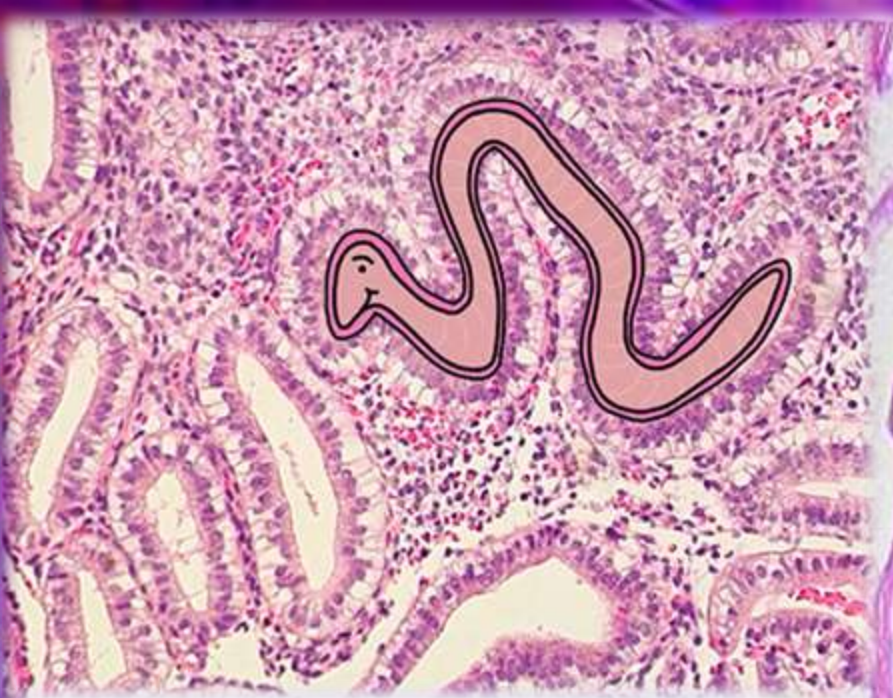# TISSUE MICROARRAYS



# TISSUE MICROARRAYS








**Στόχος:**  
τελική διάγνωση

**«Ασφάλεια εστί το προνοεῖν και προλαμβάνειν,  
το δε προνοεῖν και προλαμβάνειν κρείττον  
εστί του θεραπεύειν»**  
*Ιπποκράτης 460-377 π.Χ*



**Έγκαιρη διάγνωση το κλειδί της επιτυχούς θεραπείας**

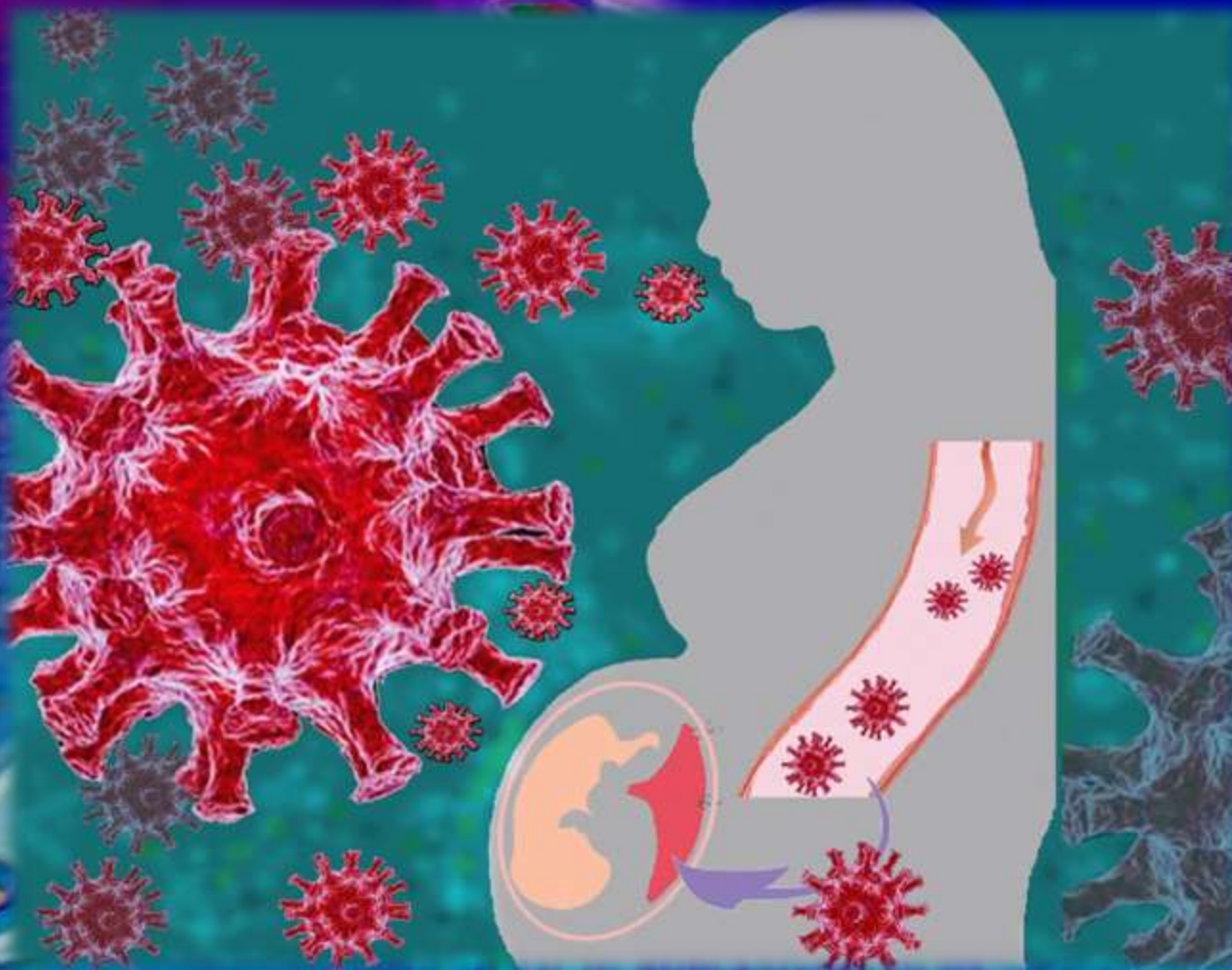
## ΕΡΓΑΣΤΗΡΙΟ ΙΣΤΟΛΟΓΙΑΣ-ΕΜΒΡΥΟΛΟΓΙΑΣ, ΔΠΘ

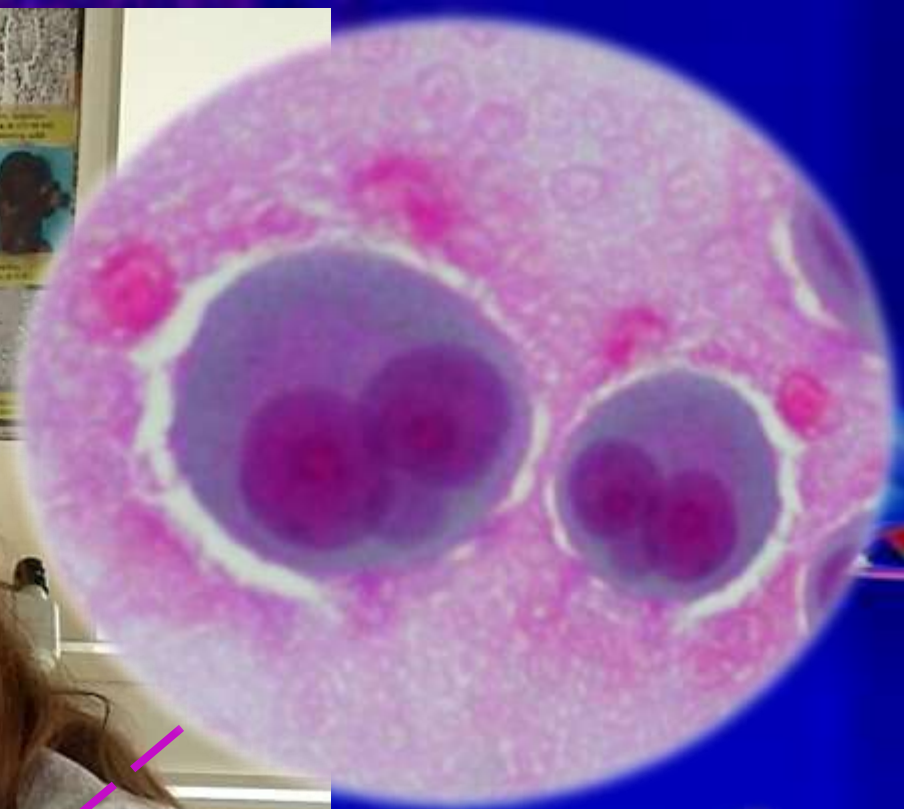
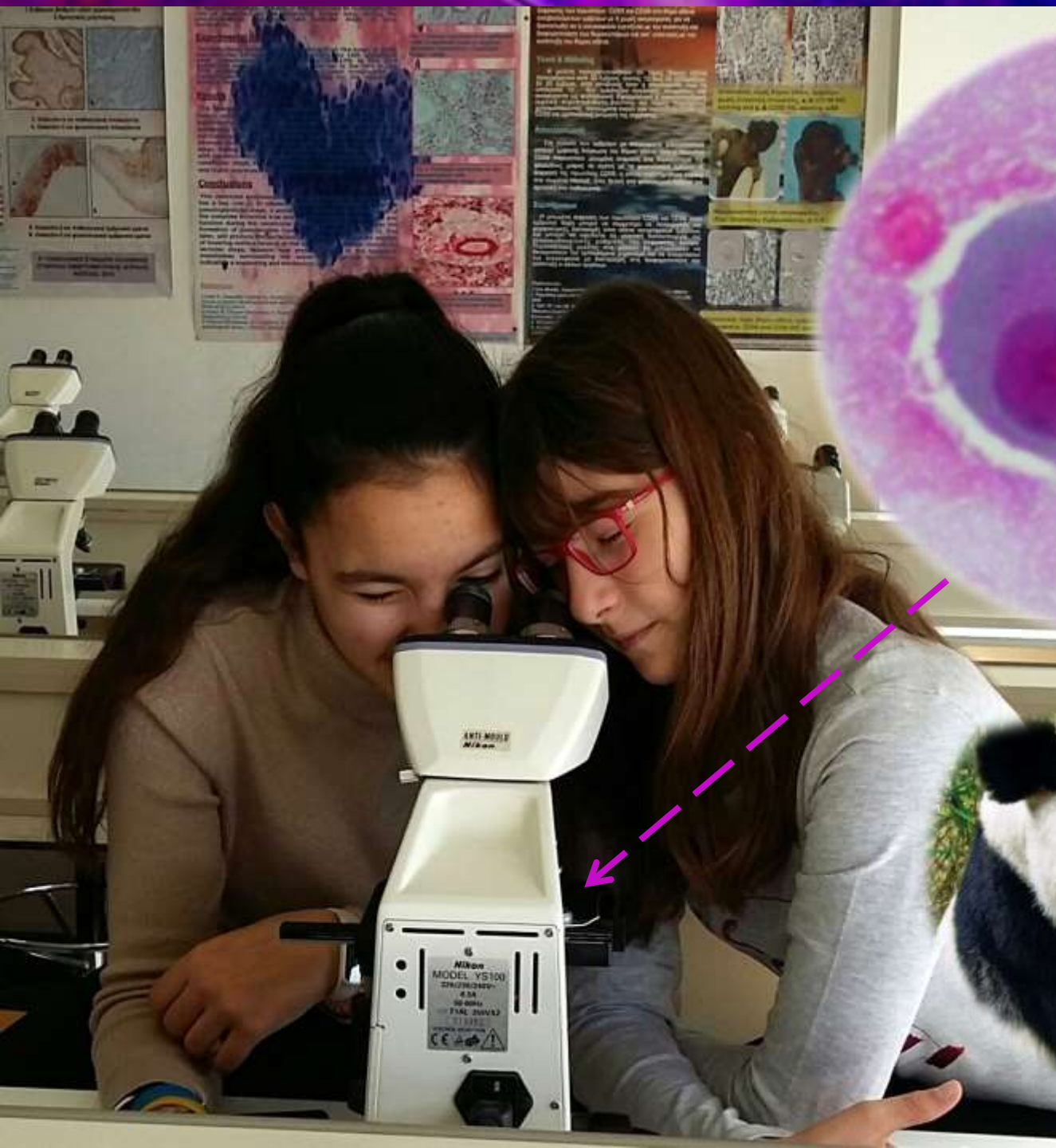Μονάδα Μοριακής Ιστολογίας και Περιγεννητικού ελέγχου

«Εμβληματική Δράση Sars-Cov-2-GR» της ΓΓΕΤ

Ερευνητική δραστηριότητα

Μελέτη πιθανής διαπλακουντιακής ή περιγεννητικής μετάδοσης του ιού από  
θετική μητέρα στο έμβryo ή στο νεογνό.

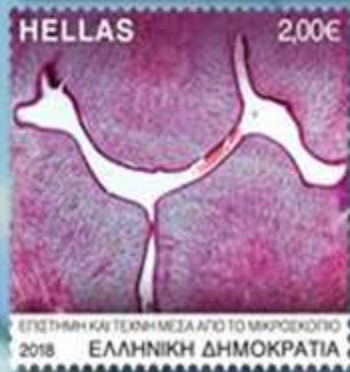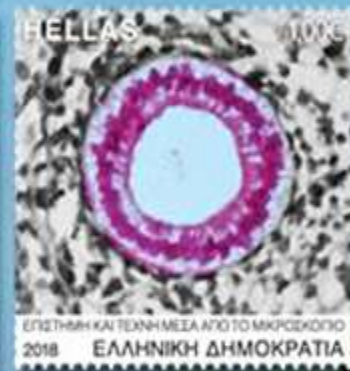

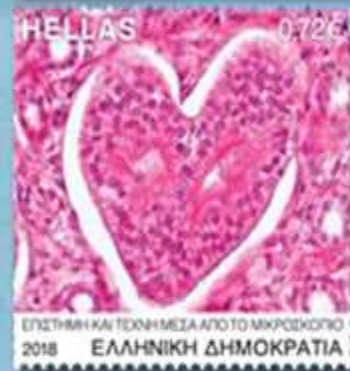
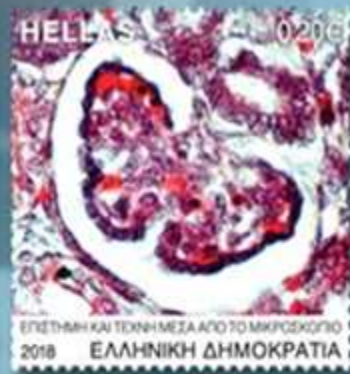
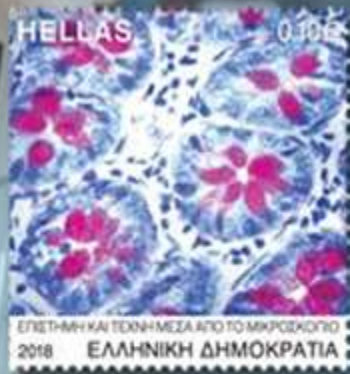
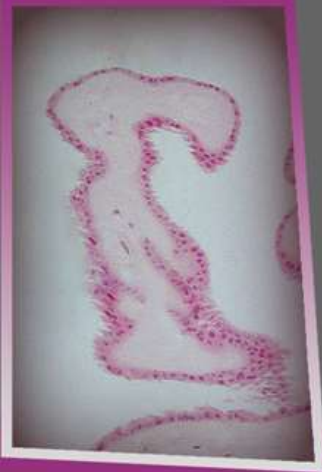# Θαύμασαν







ΚΡΑΤΙΚΟΣ ΑΕΡΟΛΙΜΕΝΑΣ  
ΑΛΕΞΑΝΔΡΟΥΠΟΛΗΣ  
«ΔΗΜΟΚΡΙΤΟΣ»



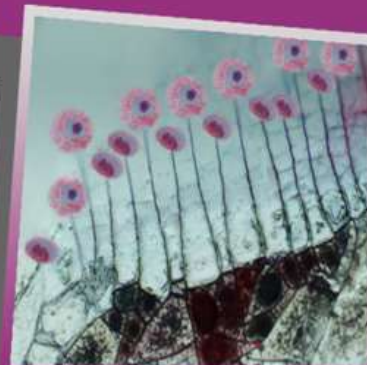## «Μικροσκοπικά ταξίδια...»

Πρωτότυπη έκθεση ιστολογικής εικόνας  
...ταξιδεύοντας με τα φτερά του μικροσκοπίου

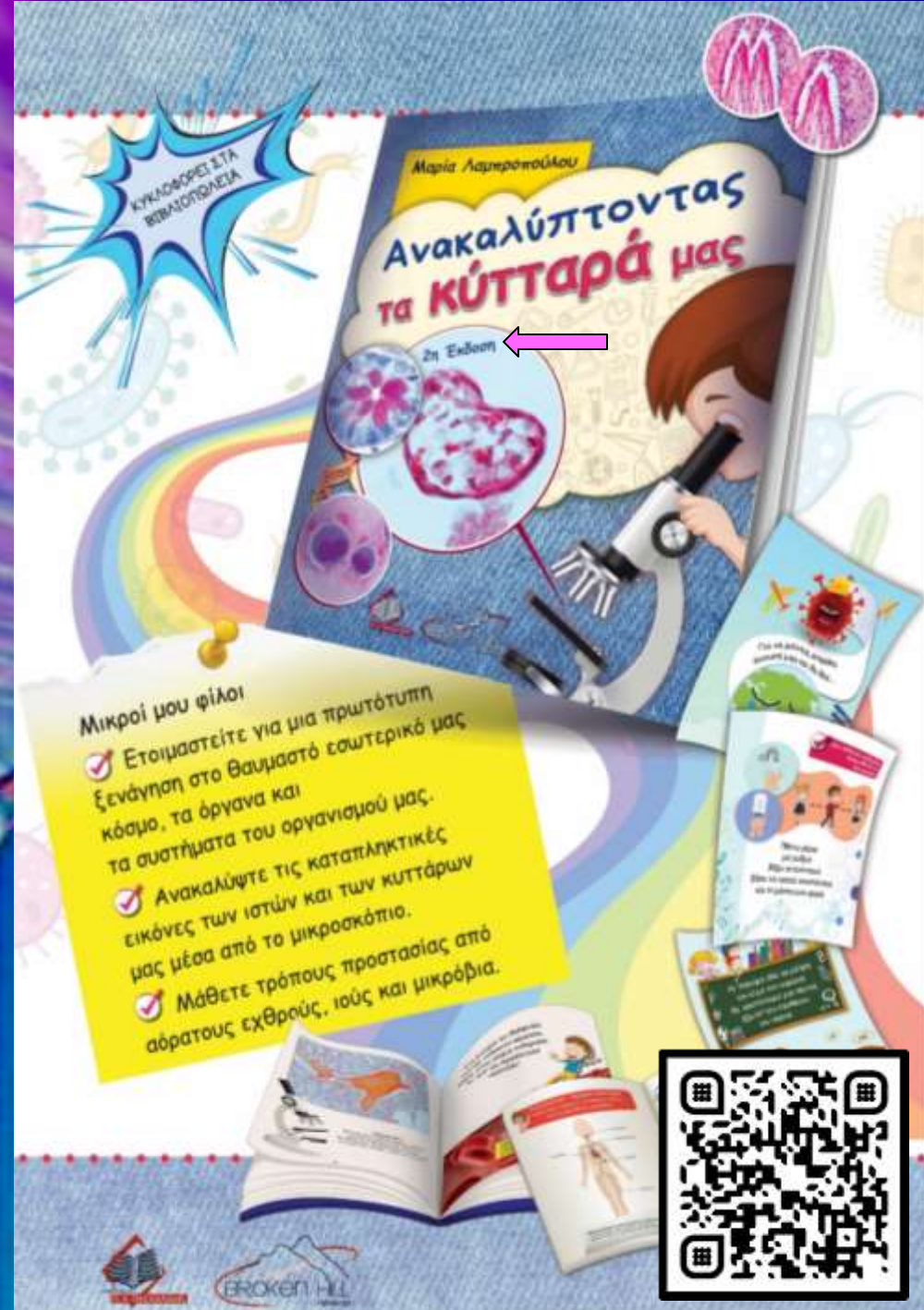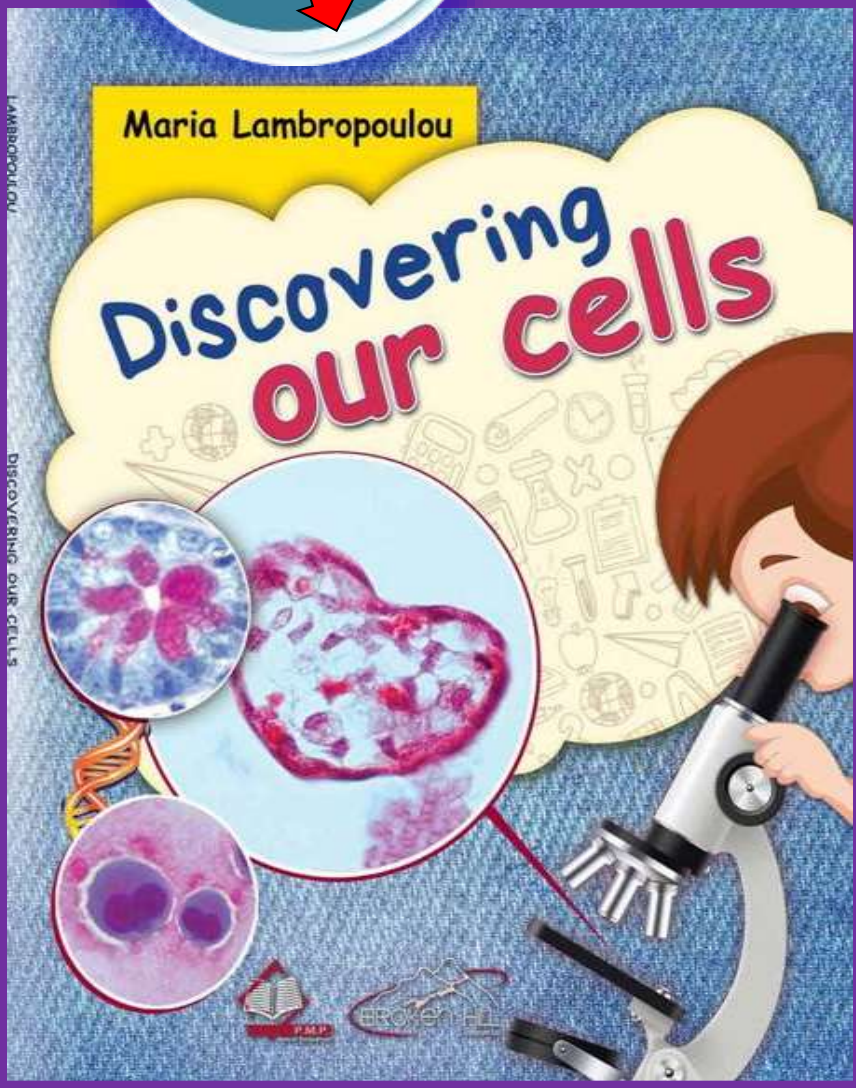
Μαρία Λαμπροπούλου

Καθηγήτρια Ιστολογίας-Εμβρυολογίας, Τμήμα Ιατρικής, Δ.Π.Θ.

ΚΡΑΤΙΚΟΣ ΑΕΡΟΛΙΜΕΝΑΣ ΑΛΕΞΑΝΔΡΟΥΠΟΛΗΣ  
«ΔΗΜΟΚΡΙΤΟΣ»



**NEW  
ENTRY**



ΚΥΚΛΟΦΕΙ ΣΤΑ  
ΒΙΒΛΙΟΠΛΗΘΗ

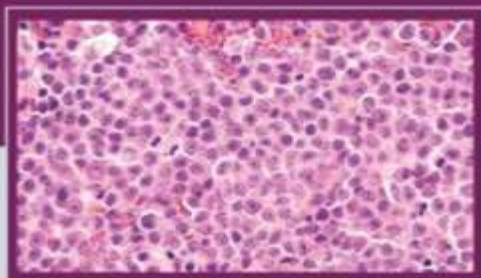
Μαρία Λαμπροπούλου  
**Ανακαλύπτοντας  
τα ΚΥΤΤΑΡΆ μας**  
2η Έκδοση

- Μικροί μου φίλοι**
- ✓ Ετοιμαστείτε για μια πρωτότυπη ξενάγηση στο θαυμαστό σωτηρικό μας κόσμο, τα όργανα και τα συστήματα του οργανισμού μας.
  - ✓ Ανακαλύψτε τις καταπληκτικές εικόνες των ιστών και των κυττάρων μας μέσα από το μικροσκόπιο.
  - ✓ Μάθετε τρόπους προστασίας από αόρατους εχθρούς, ιούς και μικρόβια.



# ΒΑΣΙΚΗ ΙΣΤΟΛΟΓΙΑ

D.J. Lowrie, Jr.



Επιμέλεια έκδοσης

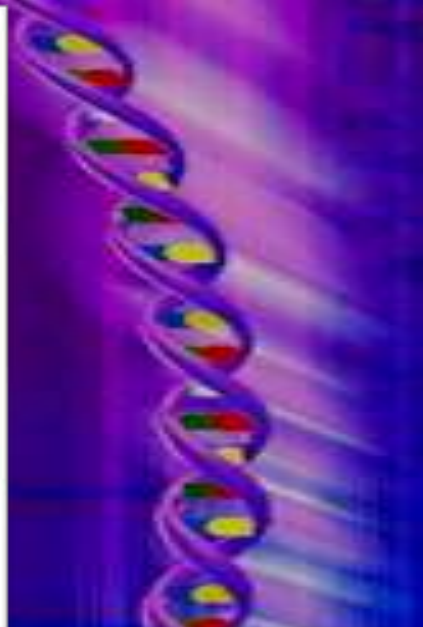
Μαρία Λαμπροπούλου

Ασημί Σάγκα-Ρίζου

Θρακίση Ανδριάνη - Αναγνωστακή

Μαρίνα Νικολαΐδη-Τσακού

P



Leslie P. Gartner

# ΙΣΤΟΛΟΓΙΑ

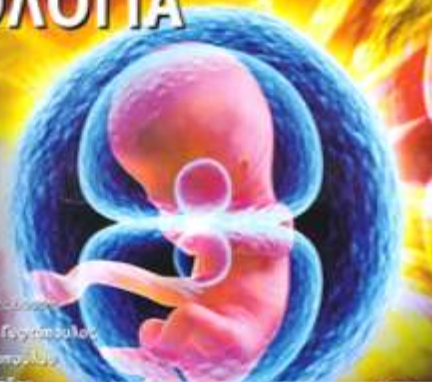ΤΕΤΑΡΤΗ ΕΚΔΟΣΗ



BRUCE M. CARLSON

6<sup>η</sup>  
ΕΚΔΟΣΗ

# ΕΜΒΡΥΟΛΟΓΙΑ ΤΟΥ ΑΝΘΡΩΠΟΥ ΚΑΙ ΑΝΑΠΤΥΞΙΑΚΗ ΒΙΟΛΟΓΙΑ



Επιμέλεια ελληνικής έκδοσης

Κωνσταντίνος Γεωργιανόπουλος

Μαρία Λαμπροπούλου

Βασιλική Μπαρβού

Ελένη Πέτρου-Παπαδοπούλη

Keith L. Moore T.V.N. Persaud Mark C. Torchia

# ΕΜΒΡΥΟΛΟΓΙΑ

## ΤΟΥ ΑΝΘΡΩΠΟΥ

Από τη Σύλληψη έως τη Γέννηση

Κλινική Προσεγγίση



# πληροφορίες.....

- Εργαστήρια = ανακοίνωση έναρξης
- Ομάδες, όπως θα διαμορφωθούν  
**Δ: 11.00-12.00 (1-3), 12.00-13.00 (4-6)**  
**Τετ: 9.00-10.00 (7-9), 10.00-11.00 (9-12)**
- Έναρξη μαθήματος Παρασκευής στις  
10.00 π.μ.



KEEP  
CALM

AND

GOOD LUCK  
ON HISTOLOGY

