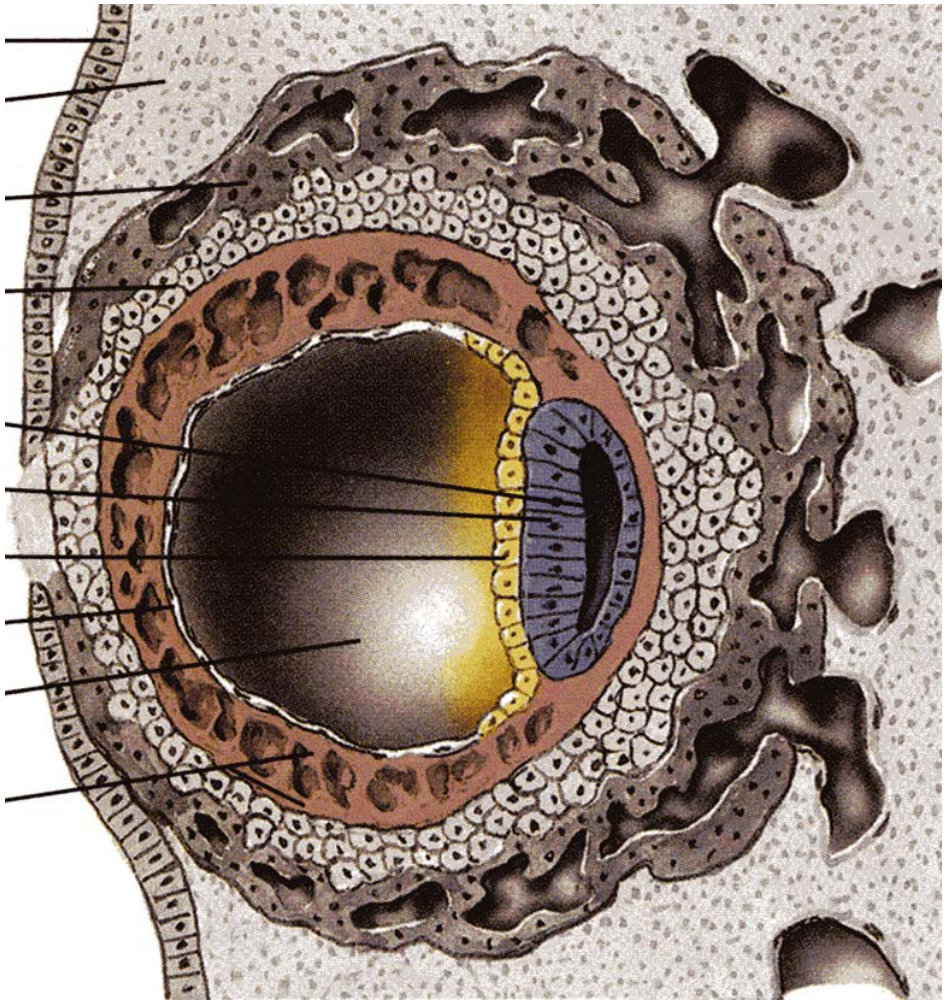

2η ΕΒΔΟΜΑΔΑ ΕΜΒΡΥΪΚΗΣ ΑΝΑΠΤΥΞΗΣ

«Η εβδομάδα των 2»

ΔΕΥΤΕΡΑΙΟΥ ΘΕΟΔΩΡΑ-ΕΛΕΥΘΕΡΙΑ, MD, MSc, PhD
ΕΠΙΚ. ΚΑΘΗΓΗΤΡΙΑ ΙΣΤΟΛΟΓΙΑΣ-ΕΜΒΡΥΟΛΟΓΙΑΣ
ΜΑΙΕΥΤΗΡΑΣ-ΓΥΝΑΙΚΟΛΟΓΟΣ
ΜΟΡΙΑΚΟΣ ΒΙΟΛΟΓΟΣ-ΓΕΝΕΤΙΣΤΡΙΑ

Ιστολογία-Εμβρυολογία Ι

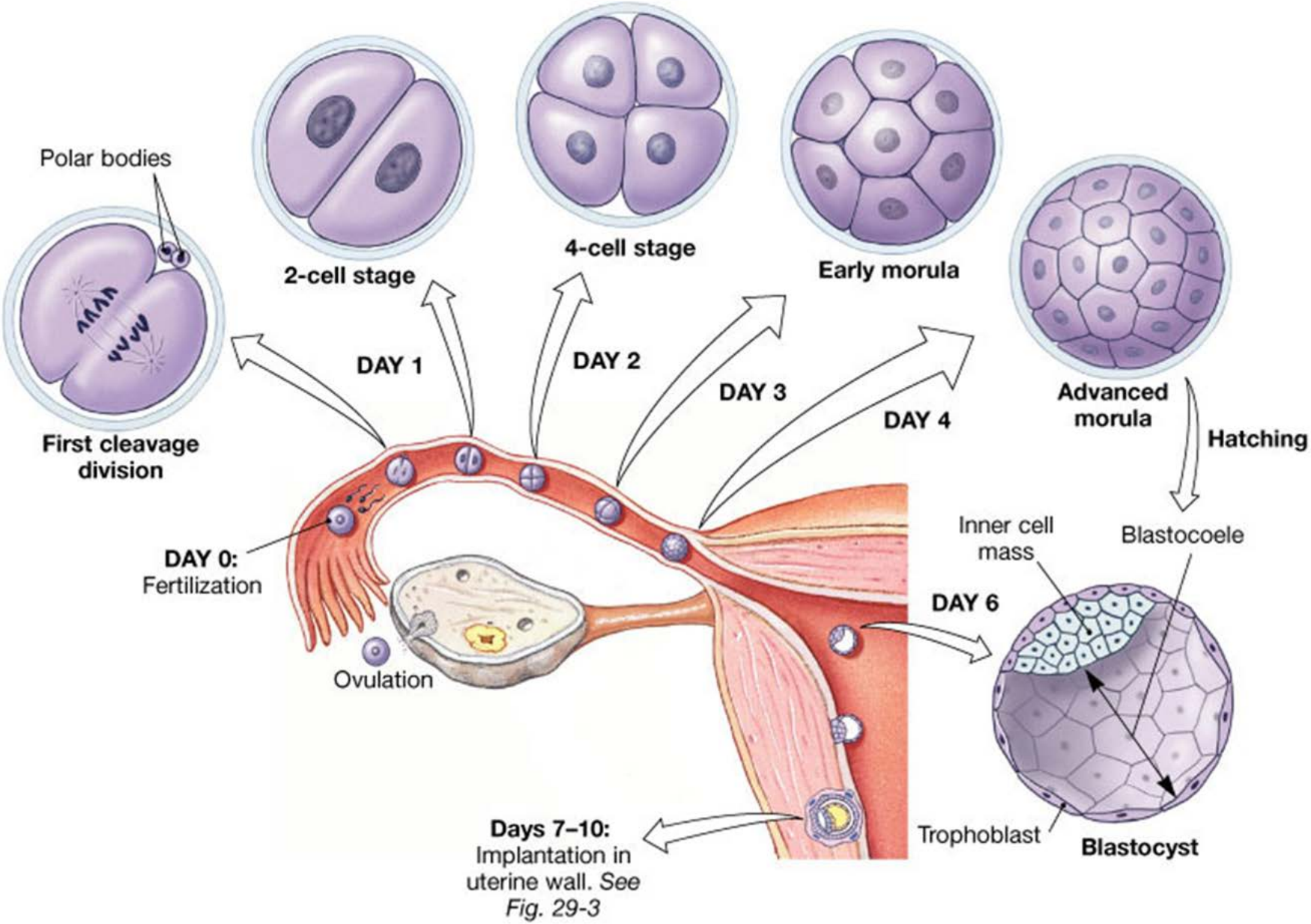
Polar bodies
First cleavage division
2-cell stage
4-cell stage
Early morula
Advanced morula
DAY 1
DAY 2
DAY 3
DAY 4
Hatching
DAY 0:
Fertilization
Ovulation
DAY 6
Inner cell mass
Blastocoele
Trophoblast
Blastocyst
Days 7–10:
Implantation in uterine wall. See Fig. 29-3

2η w: Ολοκλήρωση εμφύτευσης βλαστοκύστης στο ενδομήτριο

Σχηματισμός **δίστιβου εμβρυϊκού δίσκου**

- Επιβλάστη
- Υποβλάστη

Προέλευση όλων των ιστών & οργάνων

Σχηματισμός **εξω-εμβρυϊκών δομών**

- Αμνιακή κοιλότητα
- Άμνιο
- Ομφαλικό κυστίδιο
- Συνδετικός μίσχος
- Χοριακός σάκος

8η ημέρα

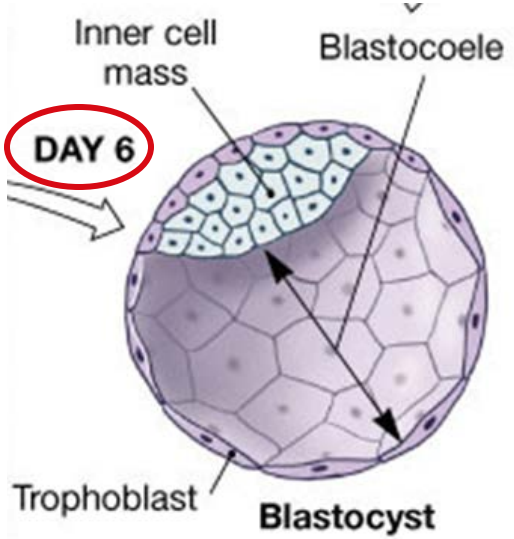
Inner cell mass
Blastocoele
DAY 6
Trophoblast
Blastocyst

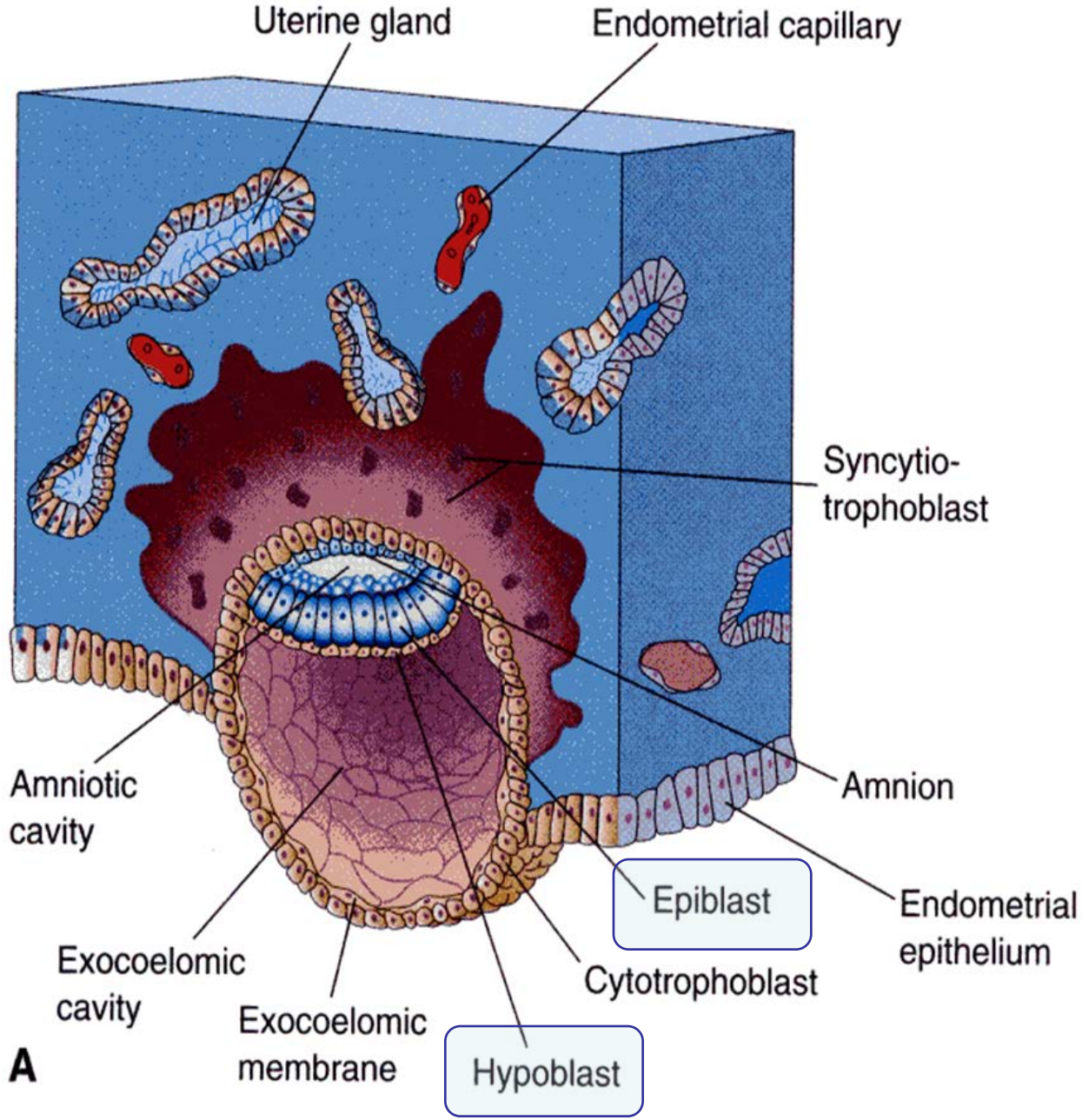
Uterine gland
Endometrial capillary
Syncytio-trophoblast
Amniotic cavity
Amnion
Epiblast
Endometrial epithelium
Exocoelomic cavity
Cytotrophoblast
Exocoelomic membrane
Hypoblast
A

ΔΙΣΤΙΒΟΣ ΕΜΒΡΥΪΚΟΣ ΔΙΣΚΟΣ

Από την 8η d:

Η Έσω κυτταρική μάζα διαφοροποιείται στο δίστιβο δίσκο που αποτελείται από 2 στρώματα:

(Α) *Επιβλάστη*

Υψηλά κυλινδρικά κύτταρα, προσκείμενα στην αμνιακή κοιλότητα.

(Β) Υποβλάστη

Μικρά κυβοειδή κύτταρα, προσκείμενα στη κοιλότητα της βλαστοκύστης.

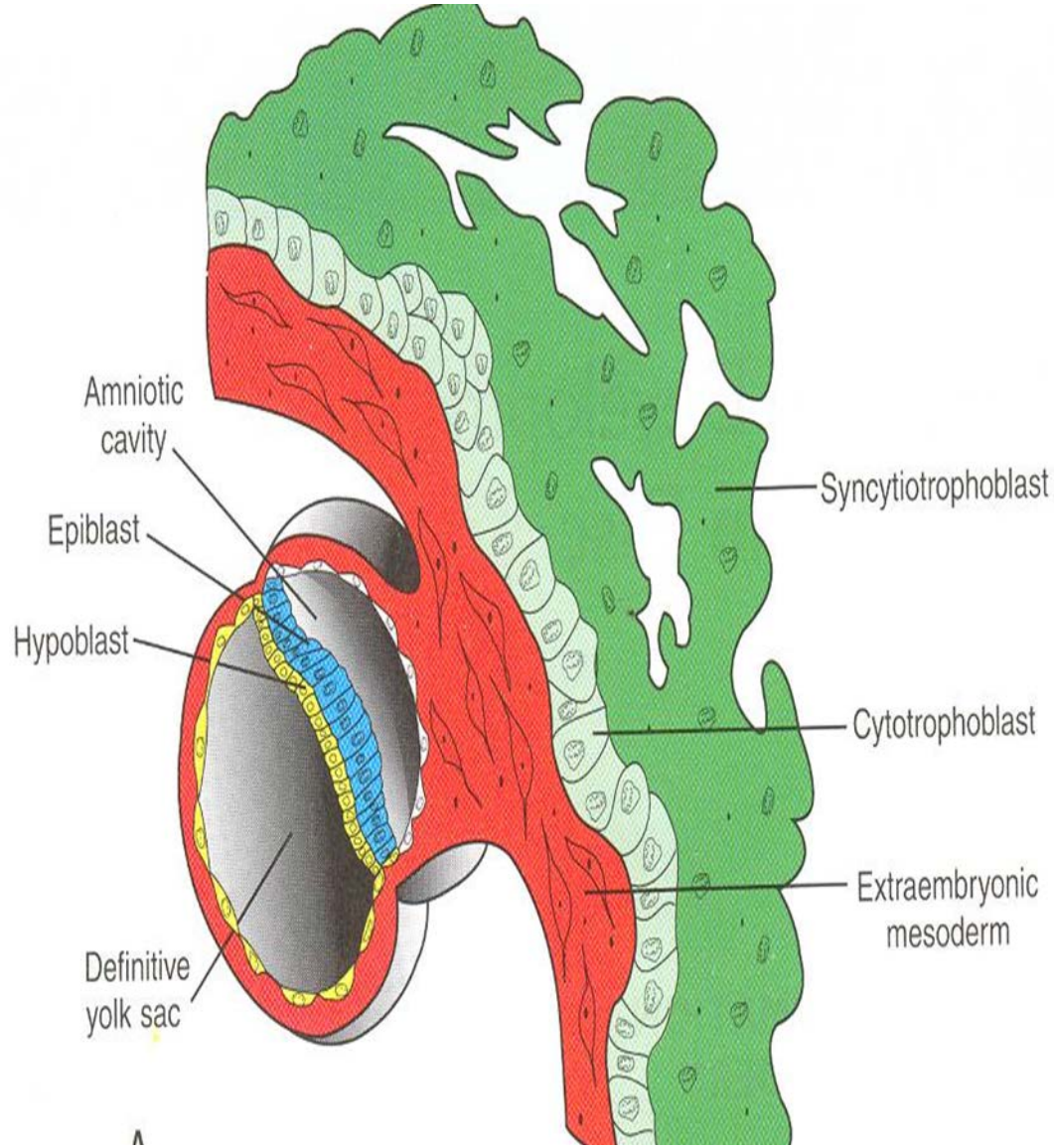

2η w: Ολοκλήρωση εμφύτευσης βλαστοκύστης στο ενδομήτριο

8η ημέρα

Διαφοροποίηση τροφοβλάστης

ΣΥΓΚΥΤΙΟΤΡΟΦΟΒΛΑΣΤΗ

Μάζα ταχέως πολλαπλασιαζόμενων κυττάρων με ασαφή κυτταρικά όρια.

- Παρεκτόπιση κυττάρων ενδομητρίου μέσω πρωτεολυτικών ενζύμων => **απόπτωση.**
- Φαγοκυττάρωση φθαρτικών κυττάρων => πηγή θρεπτικών συστατικών για έμβρυο !!!

ΚΥΤΤΑΡΟΤΡΟΦΟΒΛΑΣΤΗ

Σειρά μονοπύρηνων κυττάρων με έντονη μιτωτική δραστηριότητα.

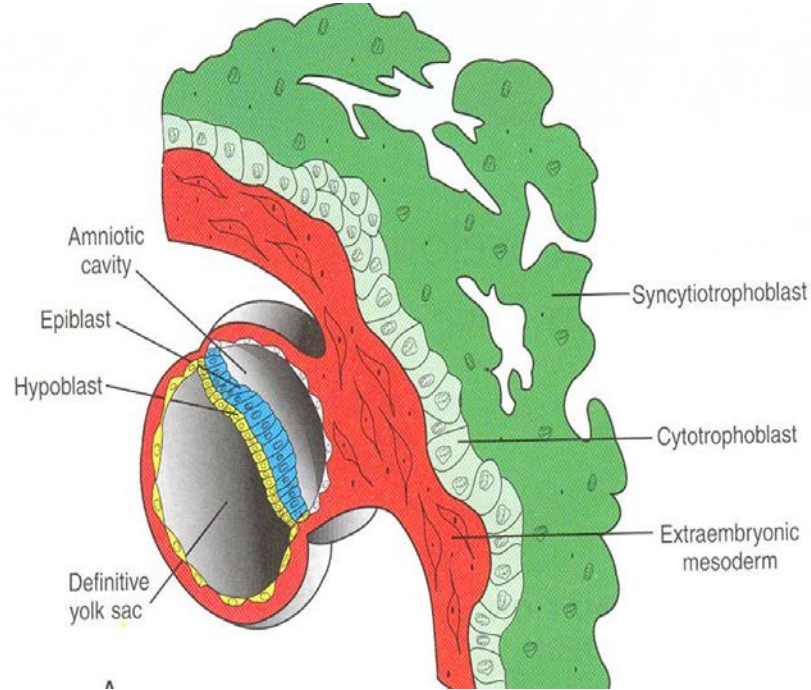

Ενδοκρινική λειτουργία συγκυτιοτροφοβλάστης

- Παραγωγή **προγεστερόνης** από τη χοληστερόλη της μητέρας.
- Παραγωγή **οιστρογόνων**.
- Παραγωγή **χοριακής γοναδοτροπίνης (hCG**).
- Παραγωγή χοριακής σωματοτροπίνης (hCS).
- Παραγωγή χοριακής θυρεοτροπίνης.
- Παραγωγή χοριακής κορτικοτροπίνης.

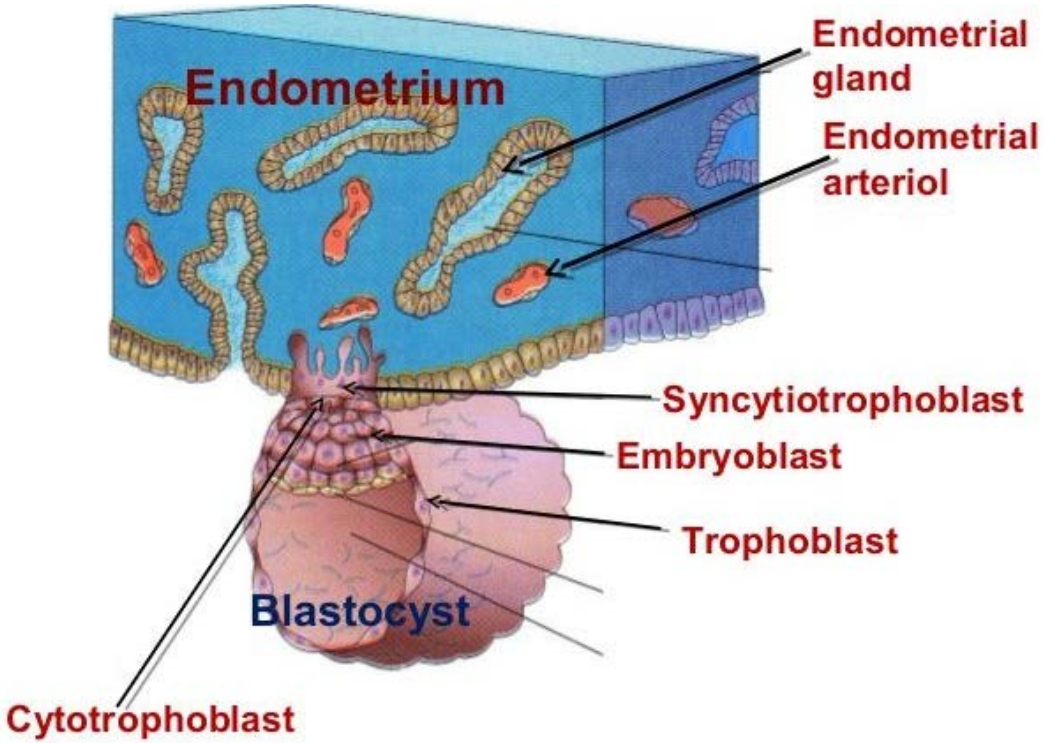

Σχηματισμός αμνιακής κοιλότητας

- Πριν την ολοκλήρωση της εμφύτευσης, εμφανίζεται εντός της βλαστοκύστης ***η αρχέγονη αμνιακή κοιλότητα***.

- Αναπτύσσεται από τους αμνιοβλάστες, κύτταρα της επιβλάστης, όταν αυτά οργανώνονται σε μια λεπτή μεβράνη, **το άμνιο**.

9η ημέρα

Επιβλάστη = έδαφος αμνιακής κοιλότητας.
Υποβλάστη = έδαφος εξωκοιλωματικής κοιλότητας.

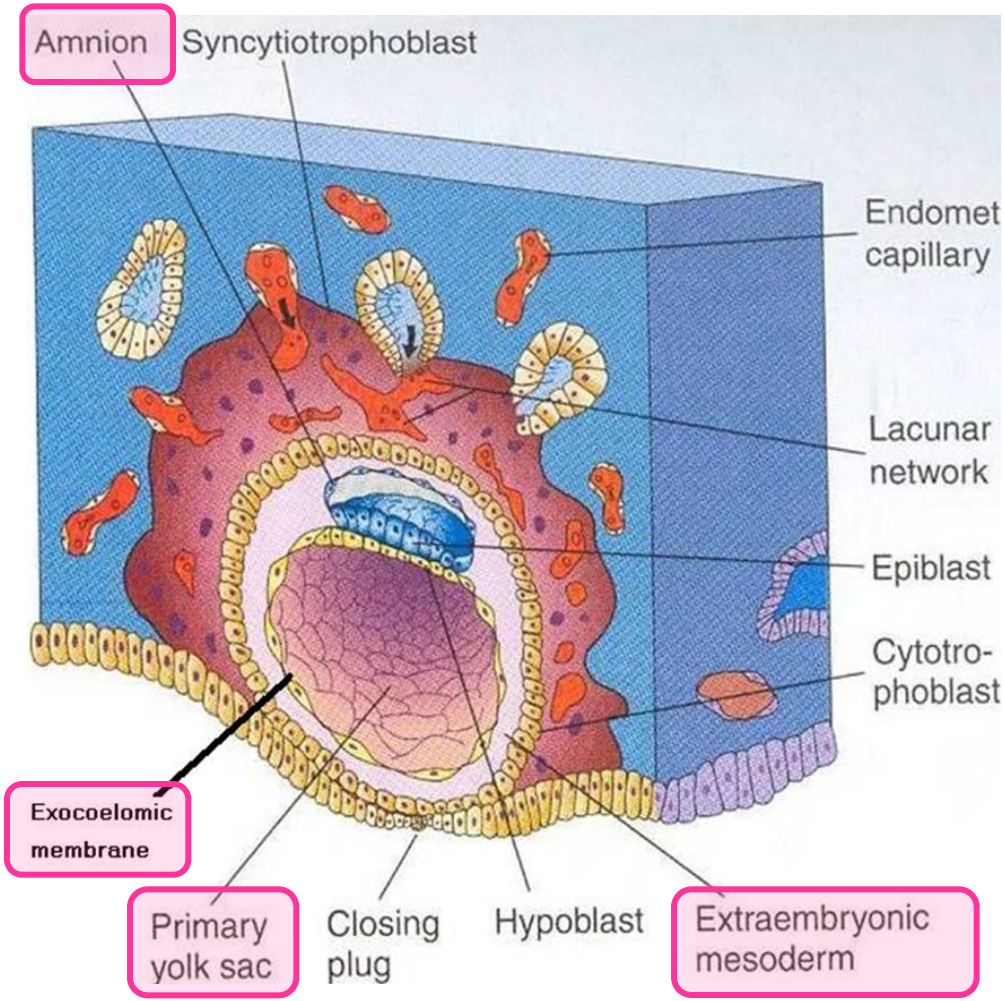

Εξω-εμβρυϊκή (εξωκοιλωματική) μεμβράνη ή μεμβράνη του Heuser

*Υμένας που σχηματίζεται από κύτταρα που μεταναστεύουν από την **υποβλάστη**.*

- Περιβάλλει τη κοιλότητα της βλαστοκύστης & επενδύει την εσωτερική επιφάνεια της κυτταροτροφοβλάστης.

Κοιλότητα βλαστοκύστης
(εξωκοιλωματική κοιλότητα)
+
Εξωκοιλωματική μεμβράνη
=
Πρωτογενές ομφαλικό κυστίδιο
ή
αρχέγονος λεκιθικός ασκός

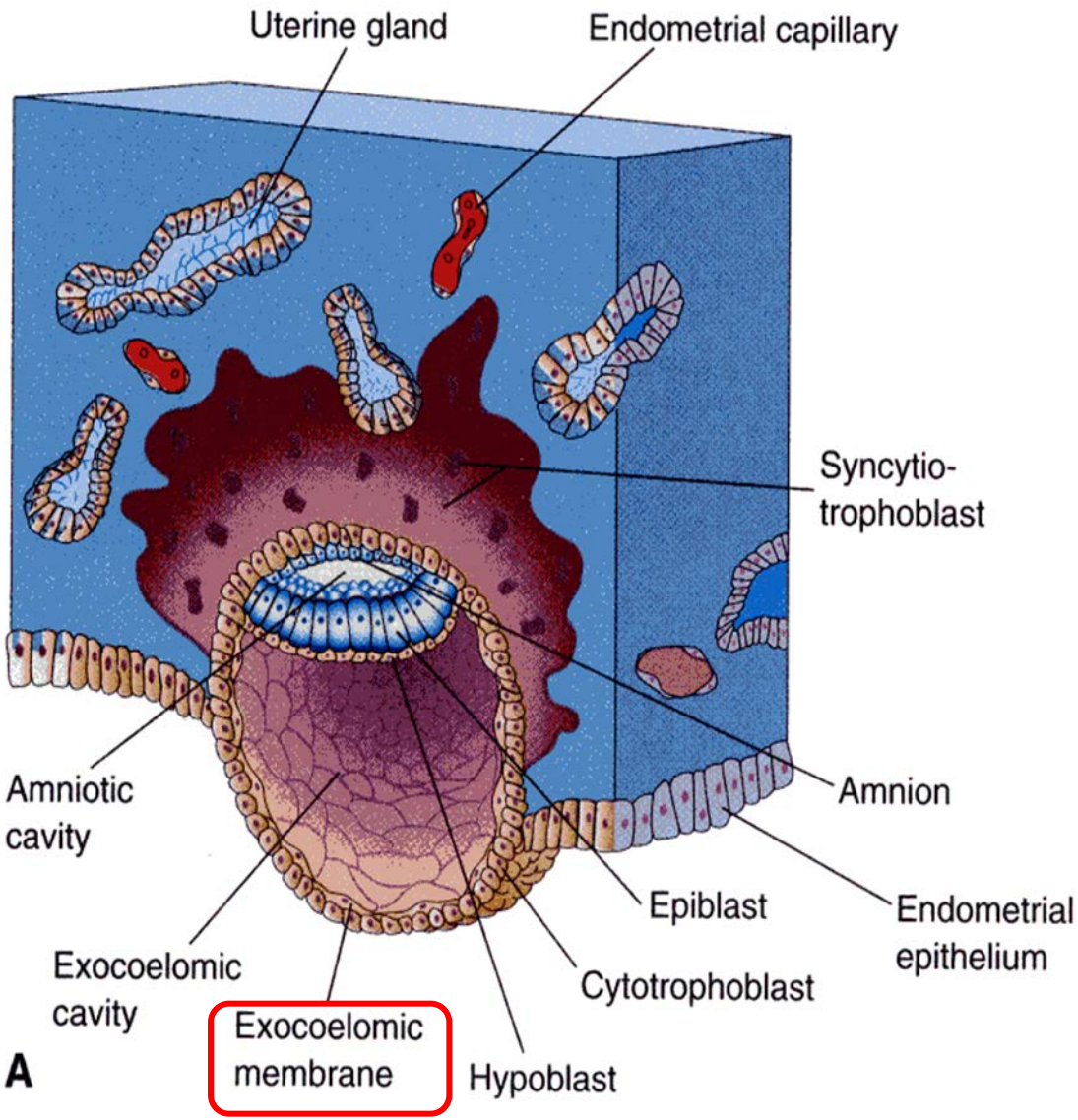

Εξω-εμβρυϊκό μεσόδερμα

Χαλαρός συνδετικός ιστός που σχηματίζεται μεταξύ της έσω επιφάνειας της κυτταροτροφοβλάστης και της εξωτερικής επιφάνειας του αρχέγονου λεκιθικού ασκού και του αμνίου.

- Προέλευση από το εξω-εμβρυϊκό ενδόδερμα του **λεκιθικού ασκού.**

- <u>Αποτελεί υπόστρωμα διαμέσου του οποίου τα αγγεία εφοδιάζουν με οξυγόνο και θρεπτικά συστατικά το έμβρυο.</u>

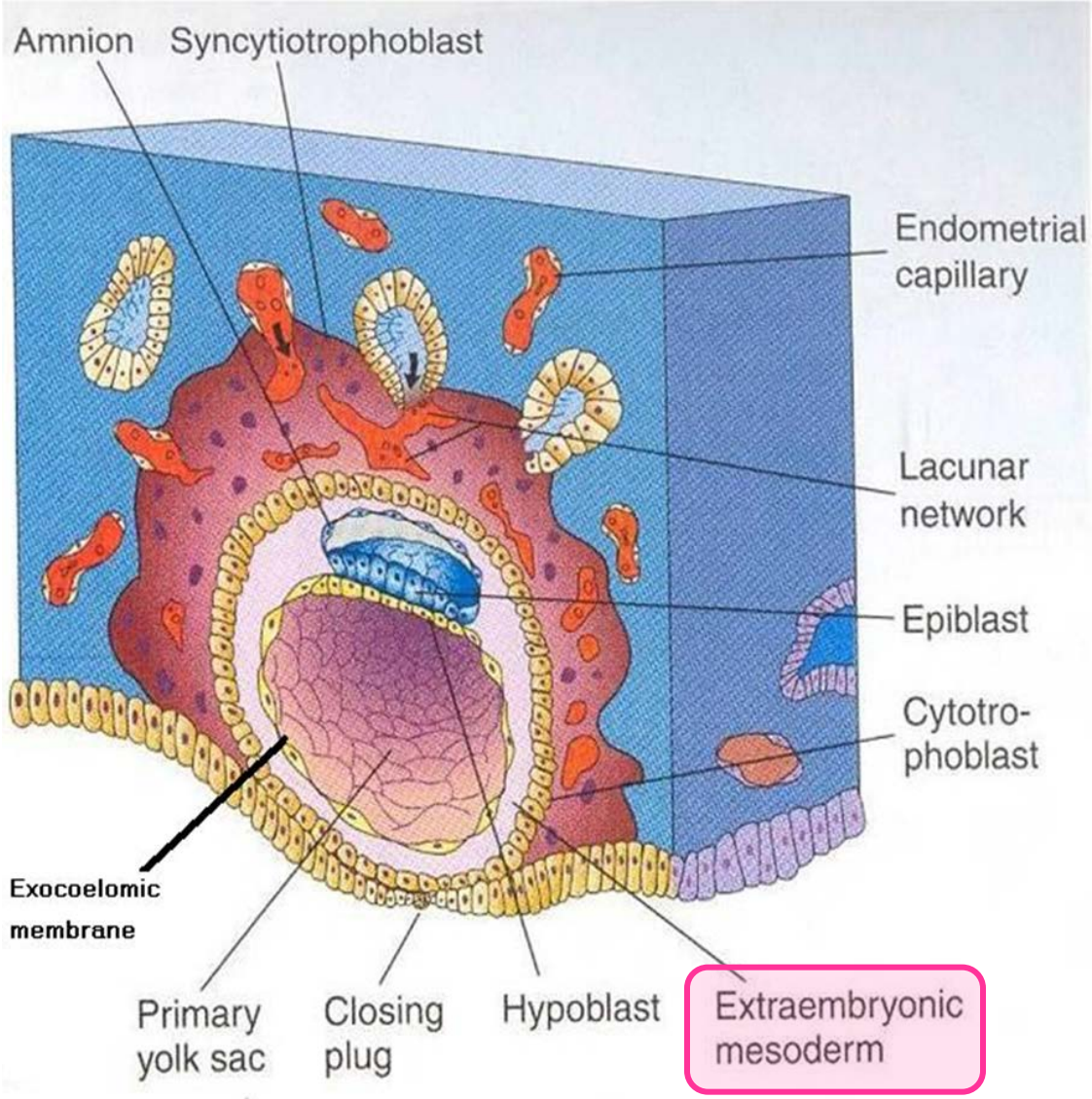

Εξω-εμβρυϊκό μεσόδερμα

Μέχρι το τέλος της 2ης w:

Εξω-εμβρυϊκό σωματικό μεσόδερμα
+
2 στιβάδες τροφοβλάστης
=
ΧΟΡΙΟ

Εξω-εμβρυϊκό σπλαχνικό μεσόδερμα

The extraembryonic mesoderm lining the **cytotrophoblast and amnion** is called the extraembryonic **SOMATOPLEURIC** mesoderm

the lining covering **the yolk sac** is known as the extraembryonic **SPLANCHNOPLEURIC** mesoderm

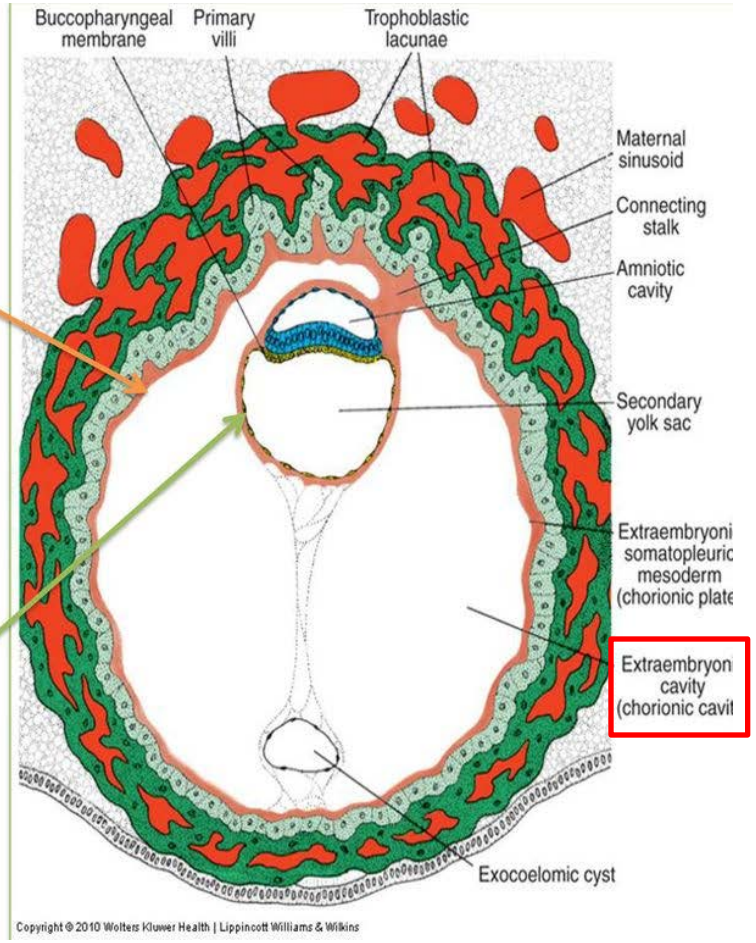

Εξω-εμβρυϊκό κοίλωμα

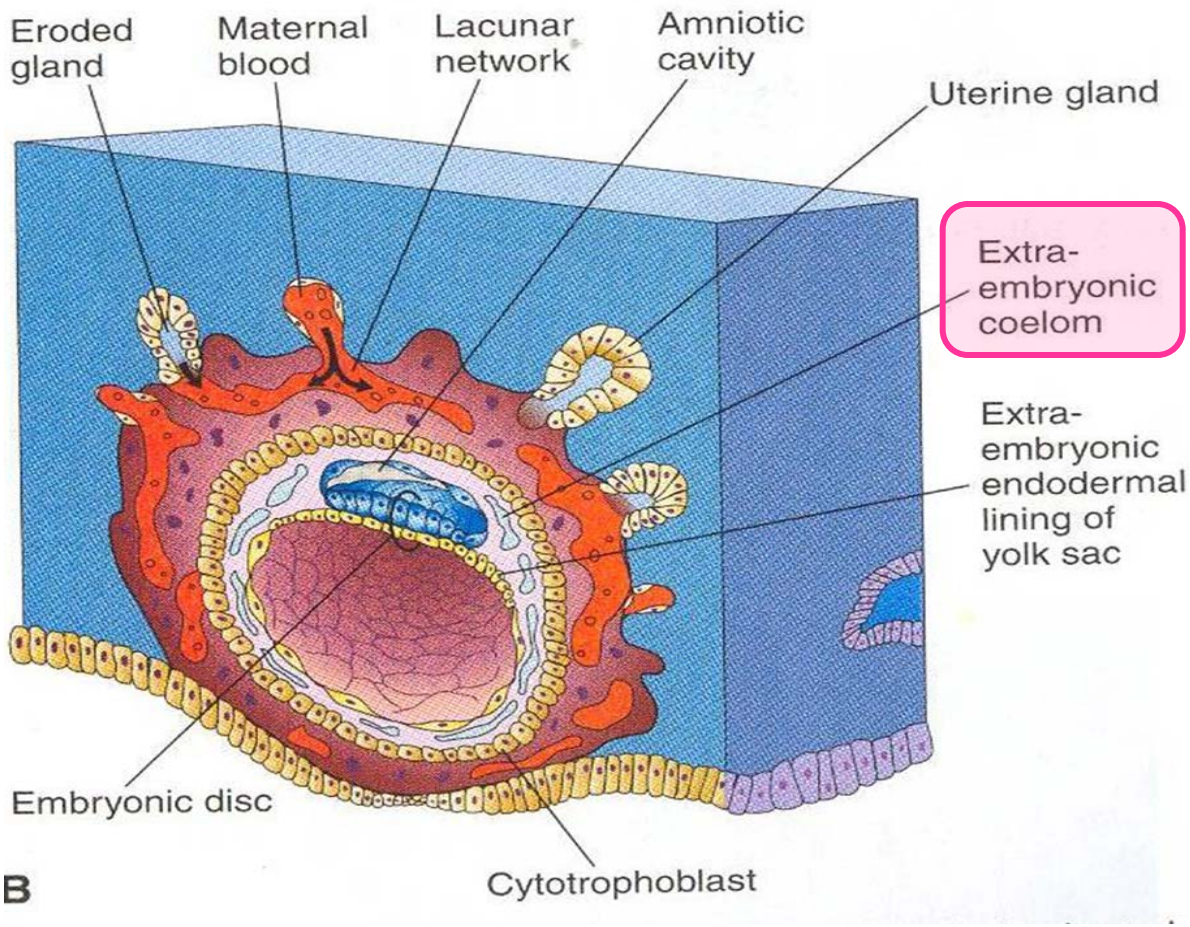

- Προκύπτει όταν κοιλότητες εντός του εξω-εμβρυϊκού μεσοδέρματος συνενώνονται και οδηγούν στο σχηματισμό του **εξω-εμβρυϊκού κοιλώματος** τη **3η** w. Η διεύρυνση του εξω-εμβρυϊκού κοιλώματος θα οδηγήσει στο σχηματισμό της χοριακής κοιλότητας.
- Κοιλότητα που περιβάλλει το άμνιο και το ομφαλικό κυστίδιο.
- Καλύπτει την εσωτερική επιφάνεια της κυτταροτροφοβλάστης.

Στάδιο κοιλοτήτων

Κατά το σχηματισμό του αμνίου, του εμβρυϊκού δίσκου & του πρωτογενούς ομφαλικού κυστιδίου, στη **συγκυτιοτροφοβλάστη** εμφανίζονται κενοτόπια => ***μεγάλες κοιλότητες***.

Μητρικό αίμα, κυτταρικά υπολείμματα = **Εμβρυοτροφή**
Είσοδος στον εμβρυϊκό δίσκο μέσω *διάχυσης.*
Πρωτογενής μητροπλακουντιακή κυκλοφορία

Τη 12η ημέρα: γειτονικές κοιλότητες στη συγκυτιοτροφοβλάστη ενώνονται => **αναστομούμενο δίκτυο κοιλοτήτων** (καταβολή μεσολάχνιων χώρων).

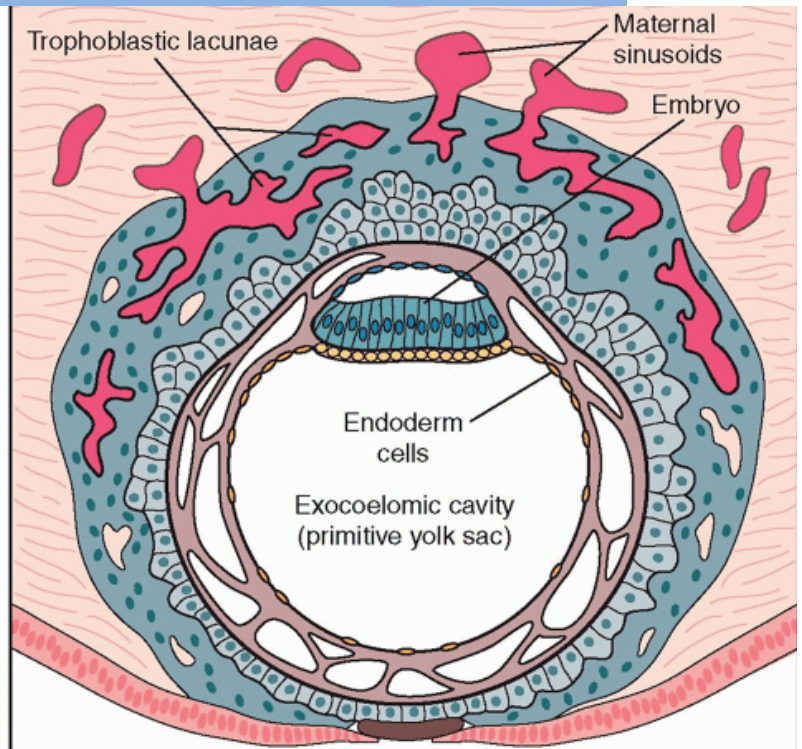

10-12η ημέρα

- Ολοκλήρωση εμφύτευσης στο ενδομήτριο => σχηματισμός <u>ελλείμματος</u> που καλύπτεται από **επιπωματικό πήγμα**.

- Κατά την εμφύτευση, το ενδομήτριο υφίσταται **φθαρτοειδή αντίδραση** => Διόγκωση κυττάρων : εκκριτικά φθαρτικά

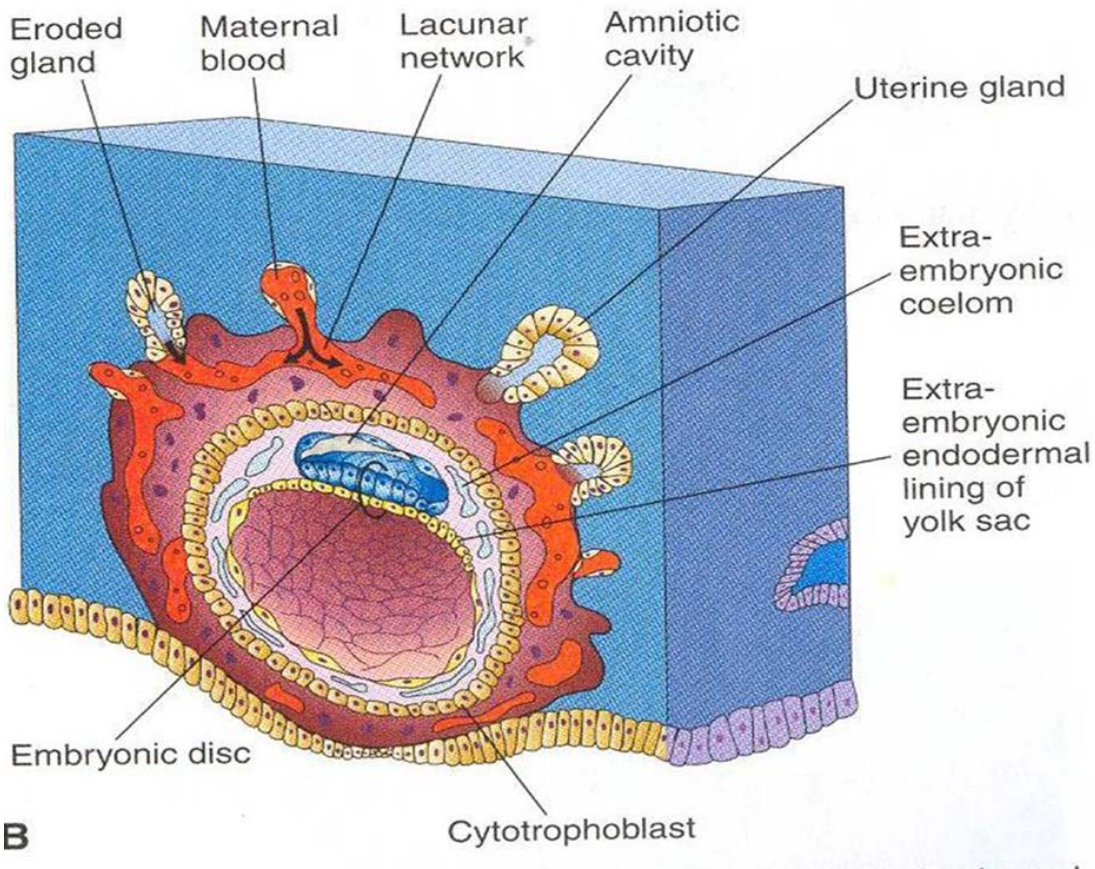

Πρωτογενές ομφαλικό κυστίδιο

7-9η d

- Εξω-εμβρυϊκή μεμβράνη
- Κοιλότητα βλαστοκύστης (εξωκοιλωματική κοιλότητα)

Πρωτογενές ομφαλικό κυστίδιο ή αρχέγονο λεκιθικό ασκό

DAY 9

❖the **hypoblast** give raise to a thin membrane

THE EXOCOELOMIC MEMBRANE

This membrane, together with the hypoblast, lines (The blastocystic cavity) to become

THE PRIMITIVE YOLK SAC

Or exocoelomic cavity

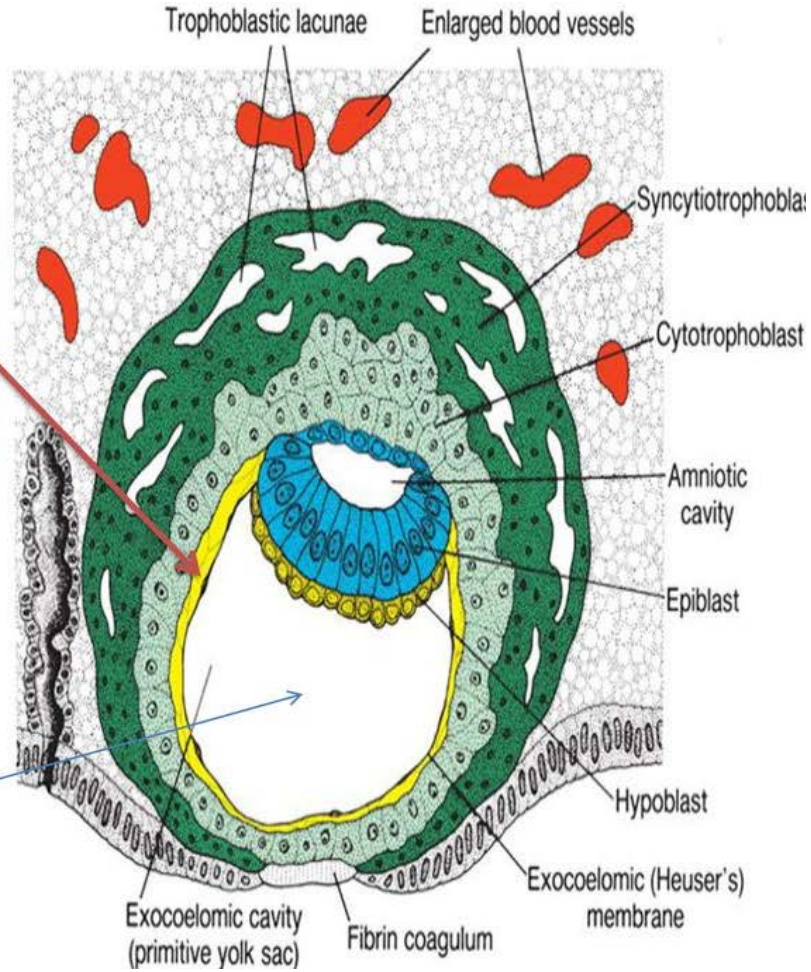

Οριστικός λεκιθικός ασκός ή δευτερογενές ομφαλικό κυστίδιο

10-49η d

- Λειτουργικός έως την 4η w.

- **ΡΟΛΟΣ:**
- Θρέψη.
- Συμμετοχή στο σχηματισμό του εντέρου, του αναπνευστικού και του γεννητικού συστήματος.
- Αιμοποίηση.
- Σύνθεση Afp.

- Προκύπτει όταν το πρωτογενές ομφαλικό κυστίδιο συρρικνώνεται κι αντικαθίσταται από το μικρότερο δευτερογενές.

- Παραμονή του λεκιθικού ασκού μετά τη γέννηση => εκκόλπωμα του Meckel.

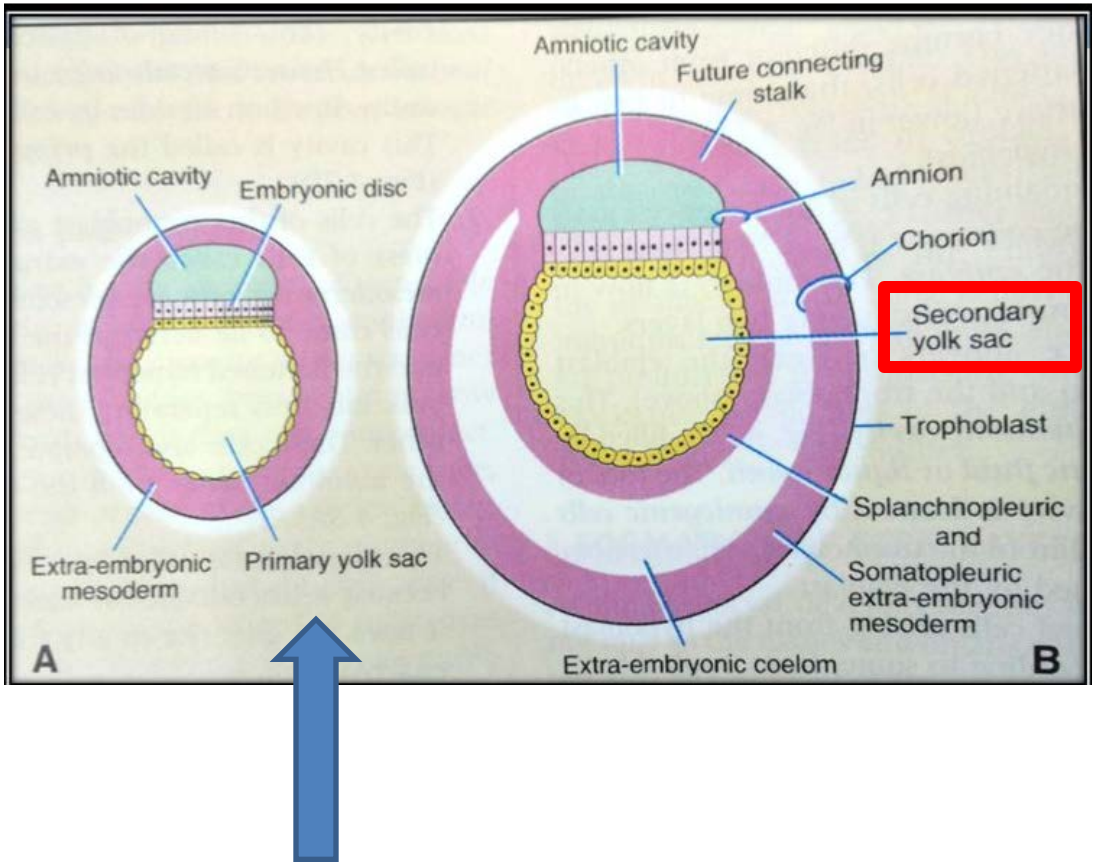

14η ημέρα

- Το έμβρυο, ο αμνιακός σάκος και το ομφαλικό κυστίδιο κρέμεται στη χοριακή κοιλότητα, από το **συνδετικό μίσχο.**

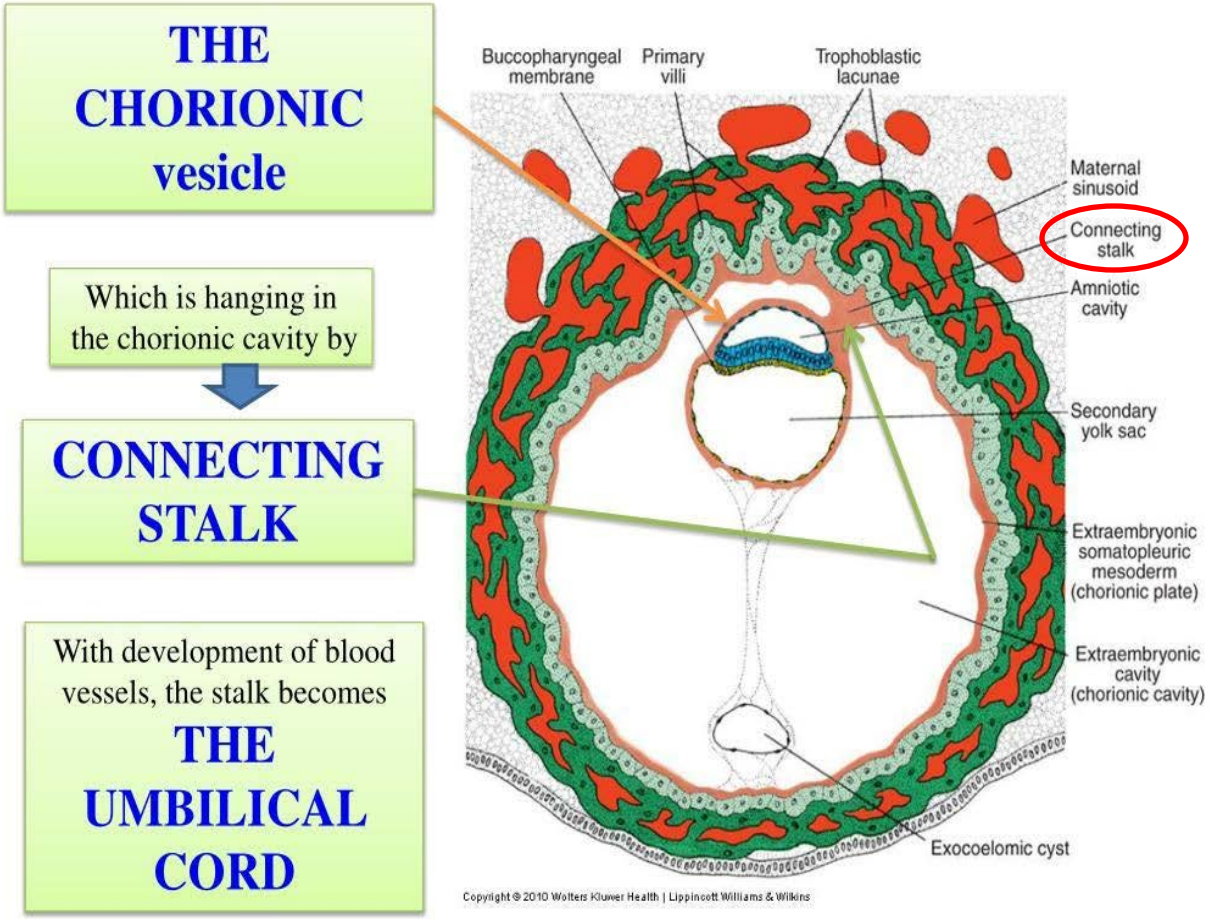

Εξω-εμβρυϊκές μεμβράνες

ΑΜΝΙΟ	Δίστιβο	Αμνιακό επιθήλιο **+** εξω-εμβρυϊκό σωματικό μεσόδερμα
ΧΟΡΙΑΚΟ ΠΕΤΑΛΟ	Τρίστιβο	Εξω-εμβρυϊκό σωματικό μεσόδερμα **+** κυτταροτροφοβλάστη **+** συγκυτιοτροφοβλάστη
ΤΟΙΧΩΜΑ ΛΕΚΙΘΙΚΟΥ ΑΣΚΟΥ	Δίστιβο	Εξω-εμβρυϊκό ενδόδερμα λεκιθικού ασκού **+** εξω-εμβρυϊκό σπλαχνικό μεσόδερμα

2η εβδομάδα:
«η εβδομάδα των δύο»

- **Εμβρυοβλάστη**
  - επιβλάστη
  - υποβλάστη
- **Τροφοβλάστη**
  - συγκυτιοτροφοβλάστη
  - κυτταροτροφοβλάστη
- **Εξωεμβρυϊκό μεσόδερμα**
  - εξωεμβρυϊκό σωματικό μεσόδερμα
  - εξωεμβρυϊκό σπλαχνικό μεσόδερμα
- **2 κοιλότητες**
  - αμνιακή κοιλότητα
  - αρχέγονος λεκιθικός ασκός