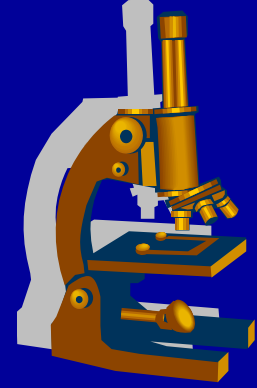


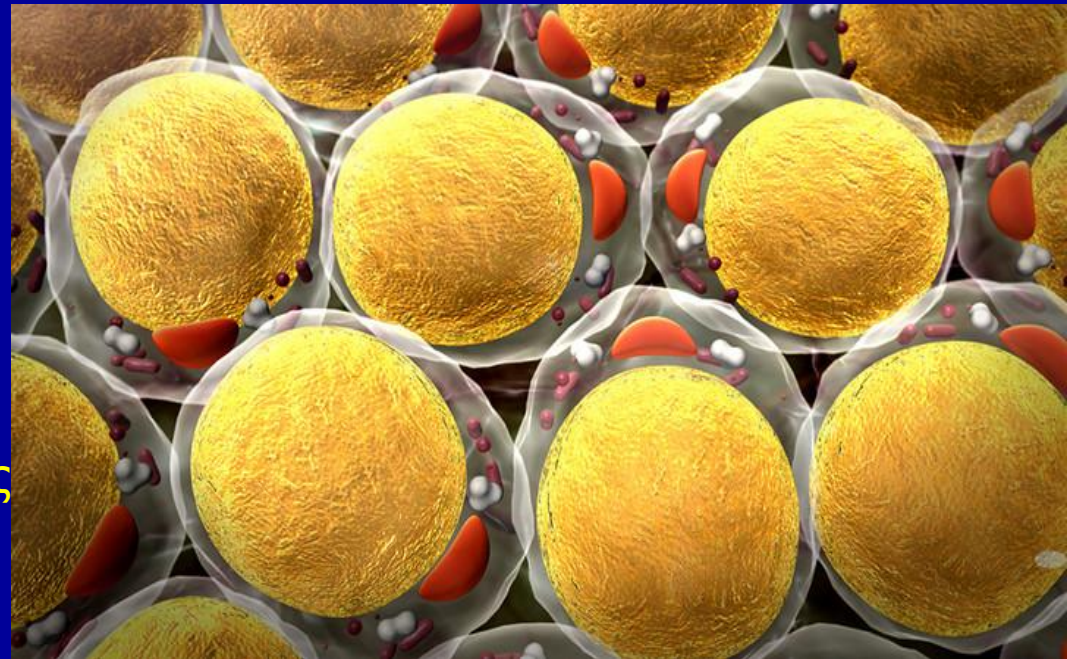


ΔΗΜΟΚΡΙΤΕΙΟ ΠΑΝΕΠΙΣΤΗΜΙΟ ΘΡΑΚΗΣ  
ΙΑΤΡΙΚΗ ΣΧΟΛΗ  
ΕΡΓΑΣΤΗΡΙΟ ΙΣΤΟΛΟΓΙΑΣ-ΕΜΒΡΥΟΛΟΓΙΑΣ



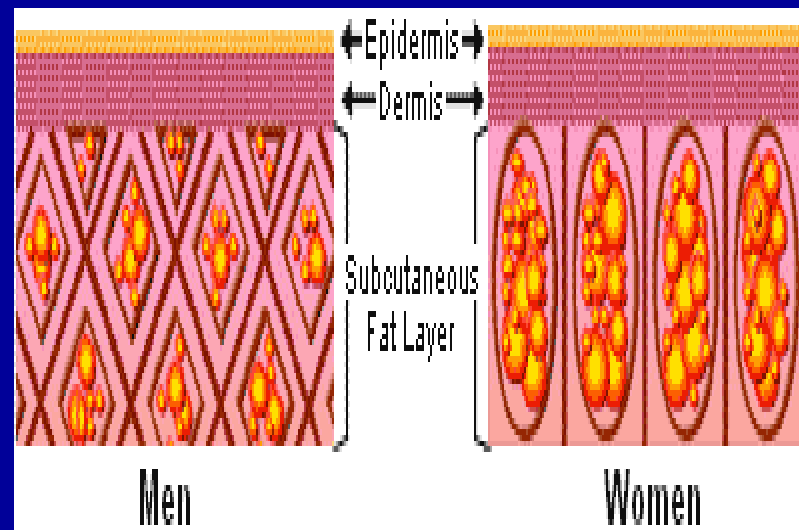
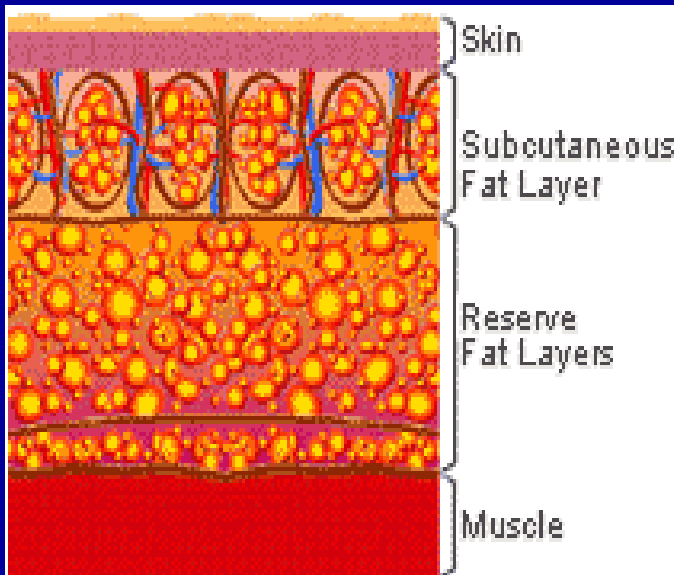
# ΛΙΠΩΔΗΣ ΙΣΤΟΣ ΚΑΙ ΧΟΝΔΡΟΣ

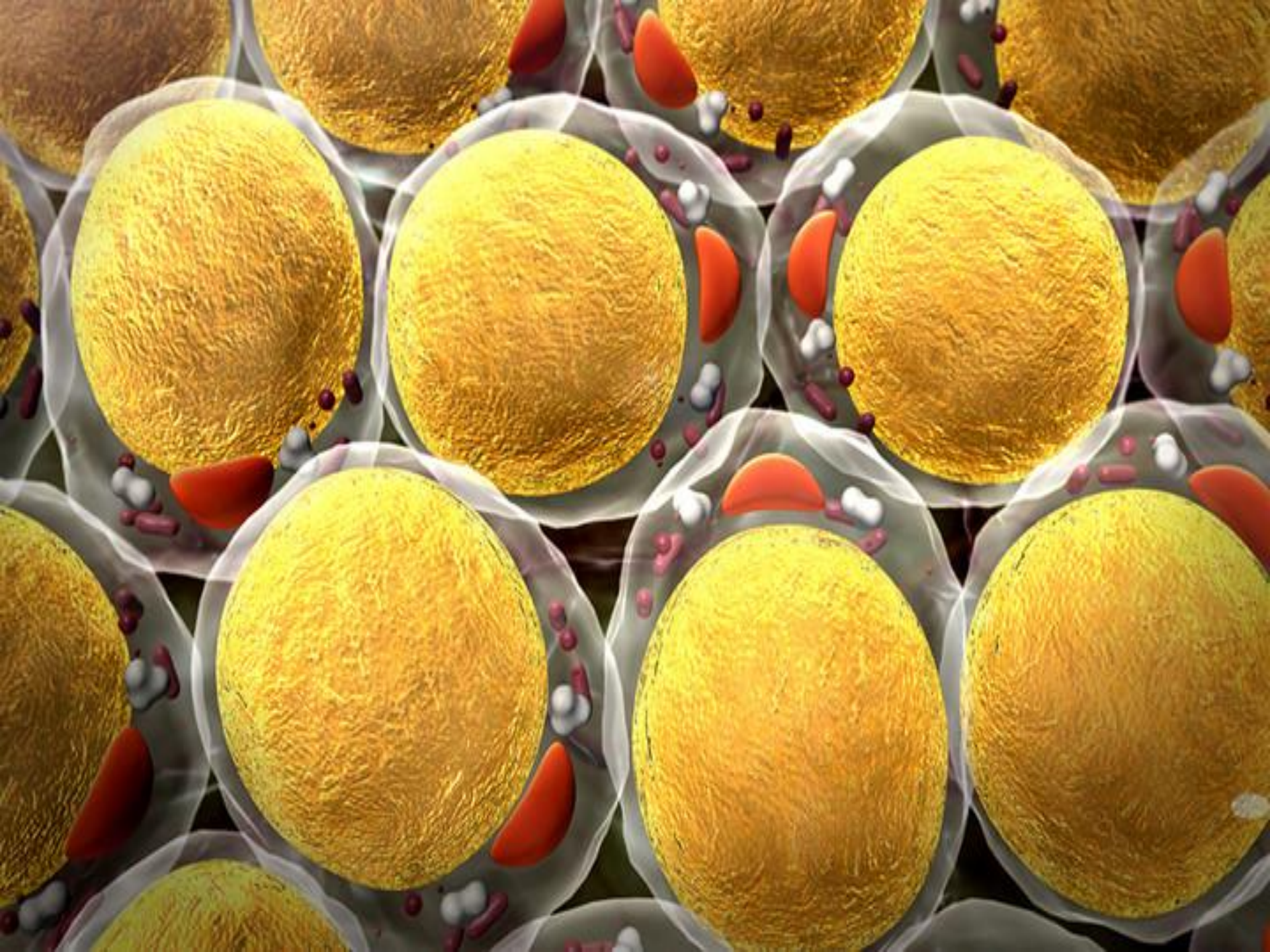
Dr Μαρία Λαμπροπούλου  
Καθηγήτρια Ιστολογίας-Εμβρυολογίας  
Ιατρικής Σχολής ΔΠΘ

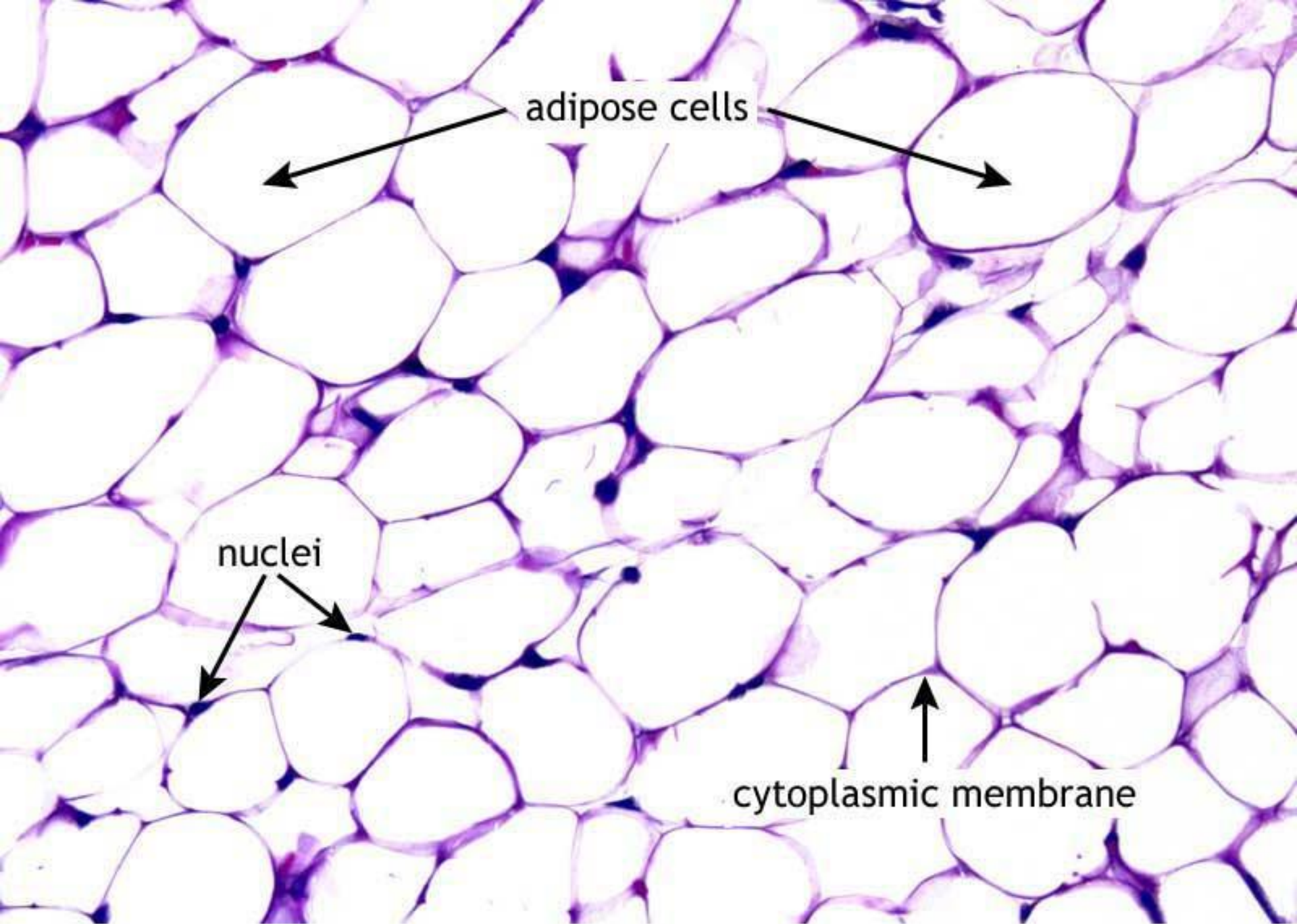


# ΛΙΠΩΔΗΣ ΙΣΤΟΣ

- Ειδικός συνδετικός ιστός  
Αποτελείται: λιποκύτταρα  
Βρίσκονται μεμονωμένα ή μικρές ομάδες.  
Μεγάλες αθροίσεις: λιπώδης ιστός
- Μεγαλύτερο όργανο: ♂ 15-20%, ♀ 20-25%



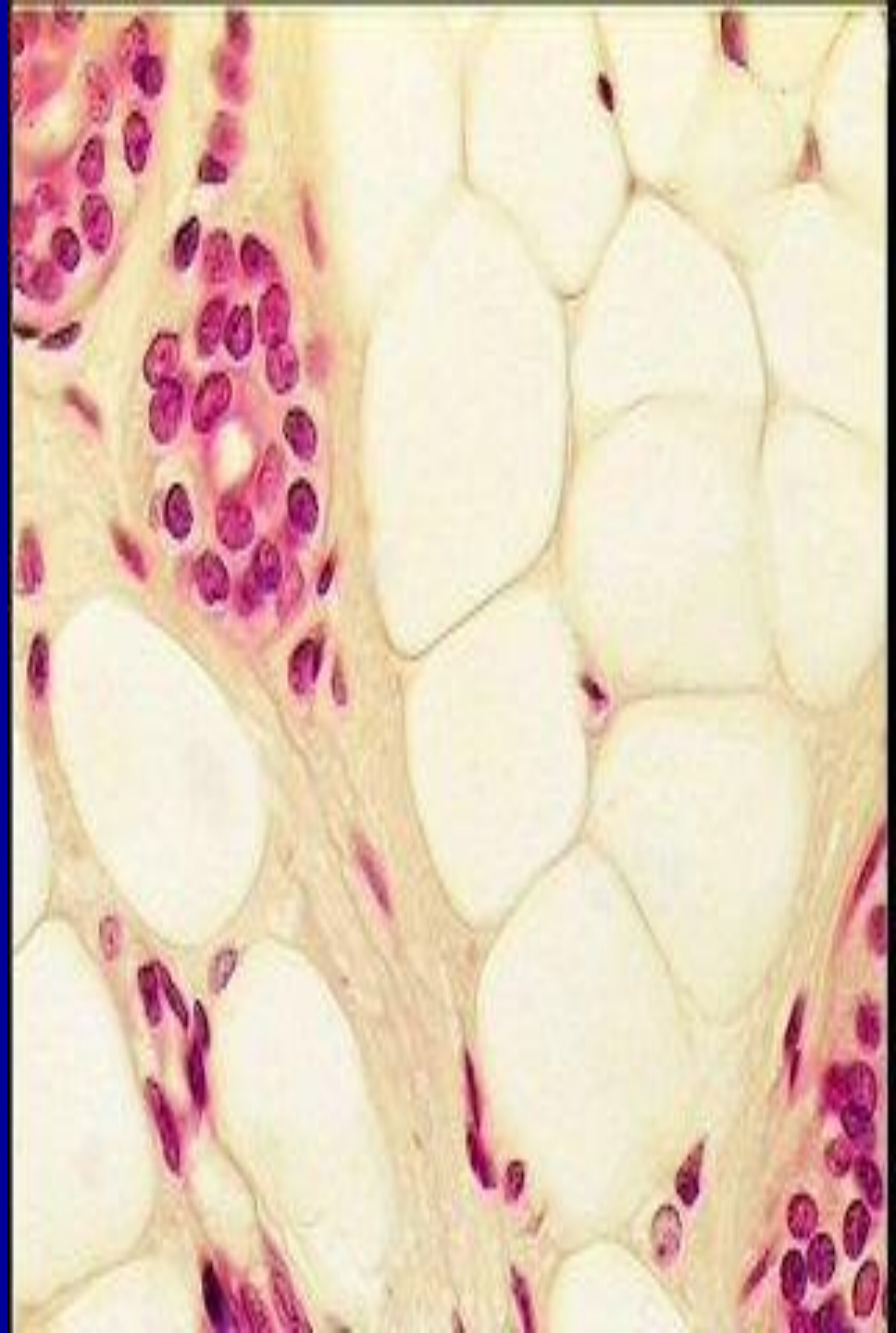




adipose cells

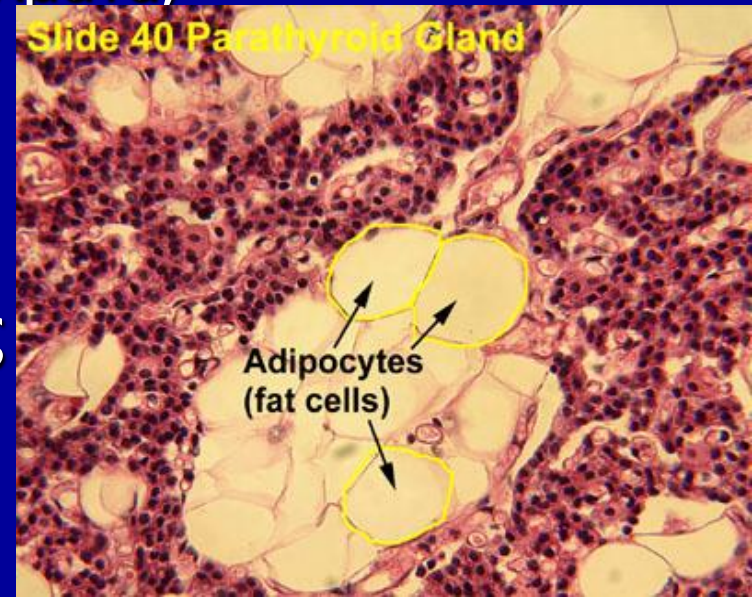
nuclei

cytoplasmic membrane



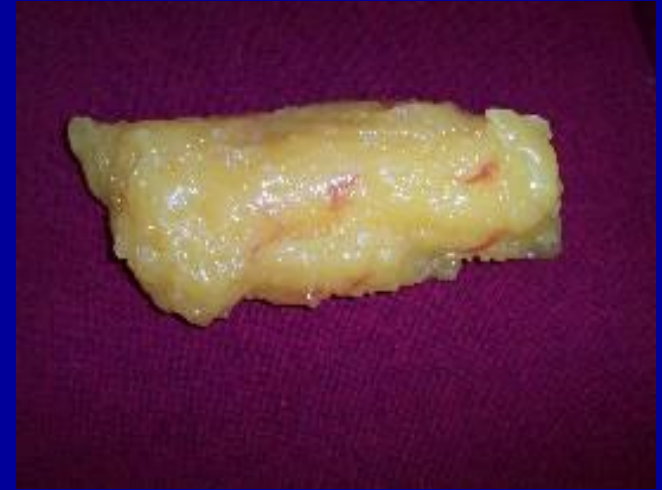
# ΡΟΛΟΣ ΛΙΠΩΔΟΥΣ ΙΣΤΟΥ

- Μεγαλύτερη αποθήκη ενέργειας (τριγλυκερίδια)
- Ήπαρ – σκελετικοί μύες (γλυκογόνο)
- Ευαίσθητος σε ορμονικά και νευρικά ερεθίσματα
- Διαμορφώνει το σχήμα του σώματος
- Απορροφά μηχανικές πλήξεις (πέλματα, παλάμες)
- Θερμομονωτικό υλικό
- Καλύπτει κενά μεταξύ ιστών
- Συγκρατεί όργανα στη θέση τους



# ΕΙΔΗ ΛΙΠΩΔΟΥΣ ΙΣΤΟΥ

1. Μονόχωρος (κοινός ή κίτρινος) λιπώδης ιστός
2. Πολύχωρος ή φαιός λιπώδης ιστός



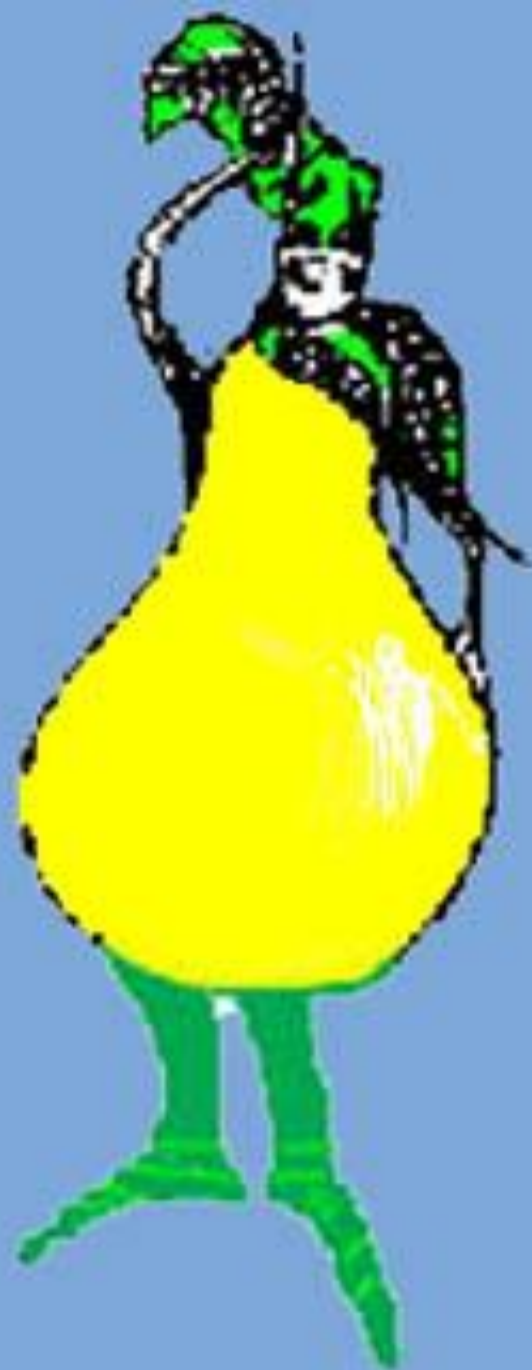# ΜΟΝΟΧΩΡΟΣ ΛΙΠΩΔΗΣ ΙΣΤΟΣ

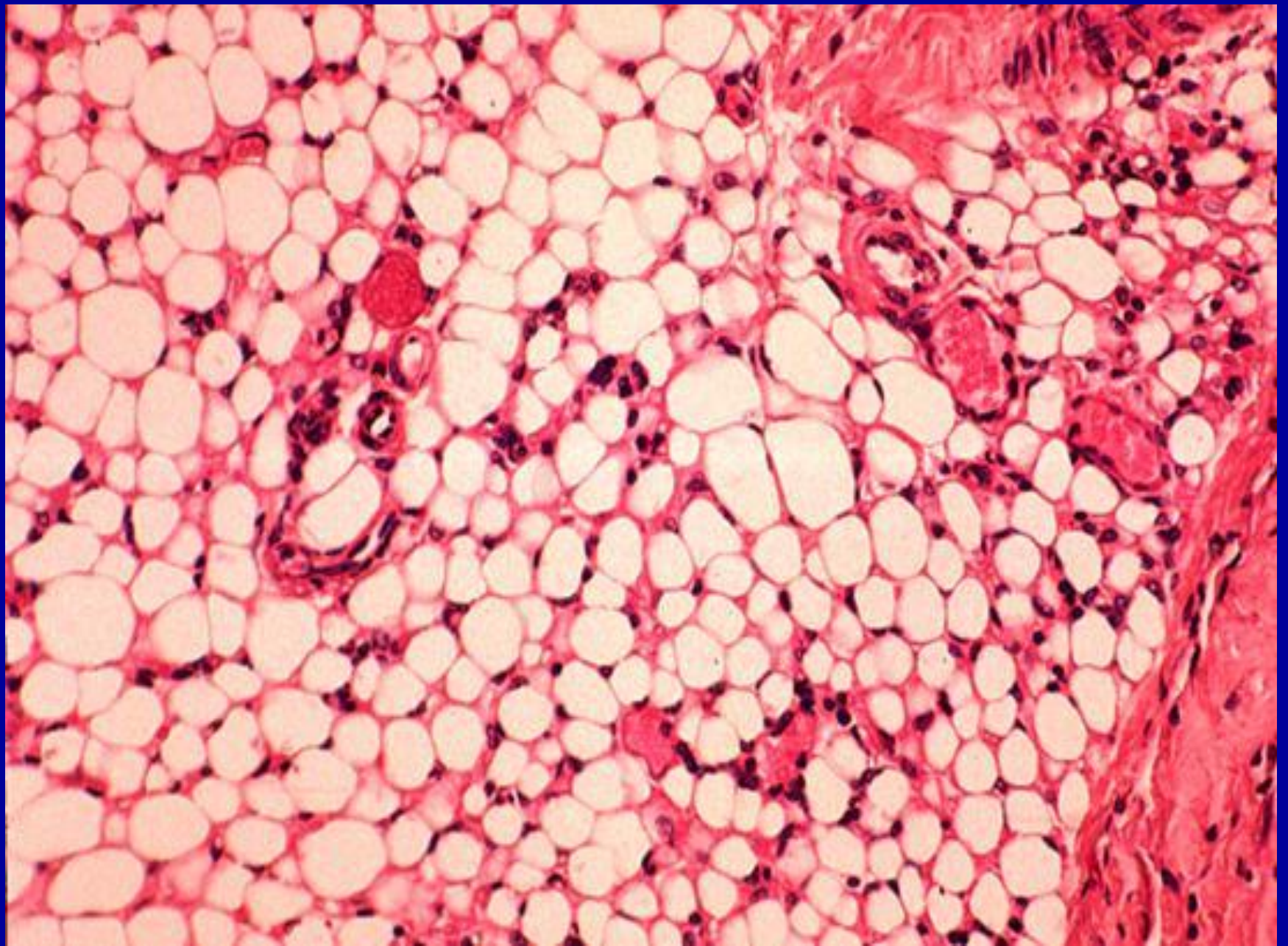
- Αποτελείται από πλήρως ανεπτυγμένα κύτταρα που στο κυτταρόπλασμά τους περιέχουν ένα μεγάλο σταγονίδιο κίτρινου λίπους
- Χρώμα: λευκό έως βαθύ κίτρινο (οφείλεται στην παρουσία καρωτινοειδών)
- Βρίσκεται σε όλη την έκταση του σώματος εκτός: βλέφαρα, πέος, όσχεο, πτερύγιο έξω ωτός εκτός λοβίου.

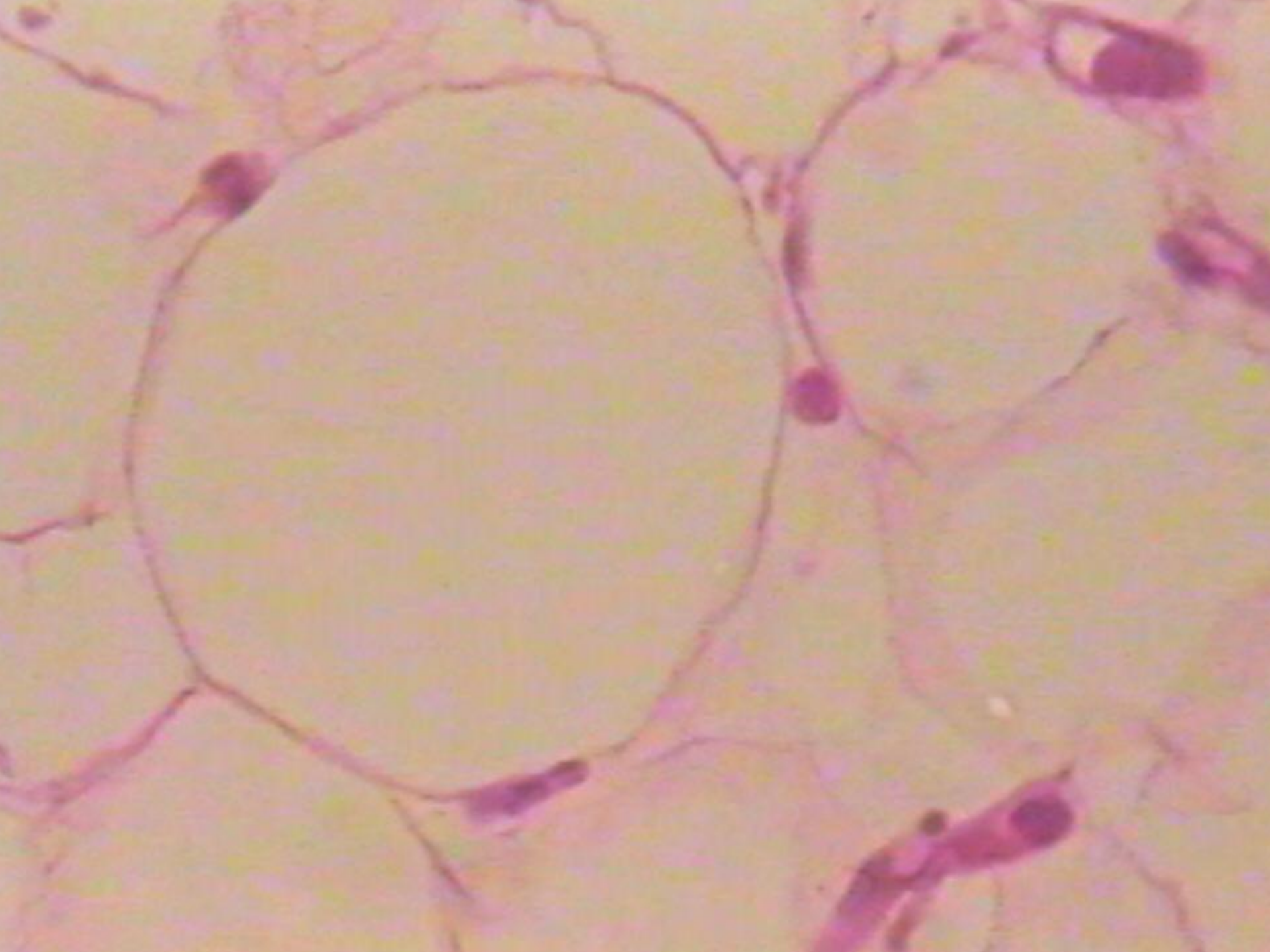


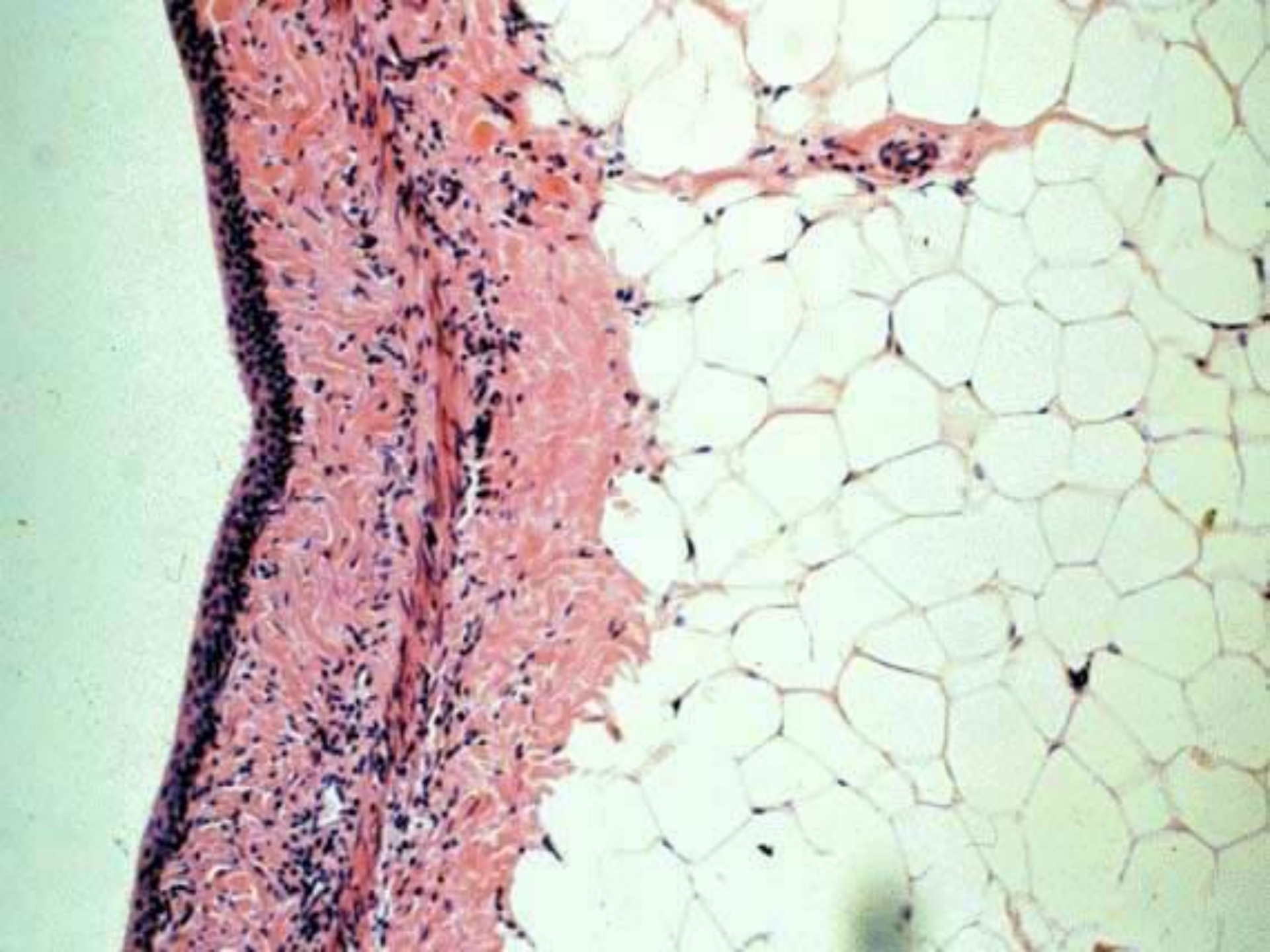


- Η ηλικία και το φύλο καθορίζουν κατανομή και πυκνότητα των αποθεμάτων του λίπους
- Στα νεογνά ομοιόμορφο πάχος σε όλα τα μέρη του σώματος
- Η κατανομή ρυθμίζεται από τις ορμόνες του φύλου και του επινεφριδιακού φλοιού που είναι υπεύθυνες για το περίγραμμα σώματος σε ♂ και ♀









# ΣΗΜΑΣΙΑ ΛΕΠΤΙΝΗΣ

- Παράγεται από λιποκύτταρα (164 αμινοξέα)
- Υποδοχείς διαθέτουν εγκέφαλος και άλλοι ιστοί
- Ρυθμιστής ποσότητας λιπώδους ιστού και πρόσληψης τροφής.
- Δρα στον υποθάλαμο για να ελαττώσει την πρόσληψη τροφής και να αυξήσει την κατανάλωση ενέργειας

# ΙΣΤΟΓΕΝΕΣΗ ΜΟΝΟΧΩΡΟΥ ΛΙΠΩΔΟΥΣ ΙΣΤΟΥ

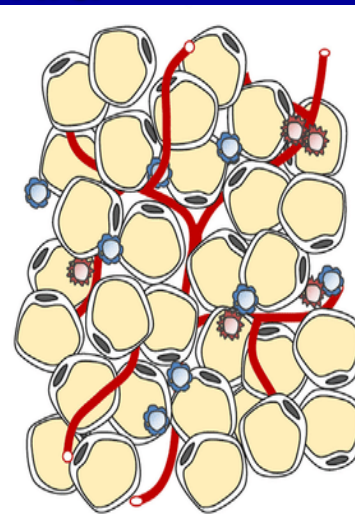
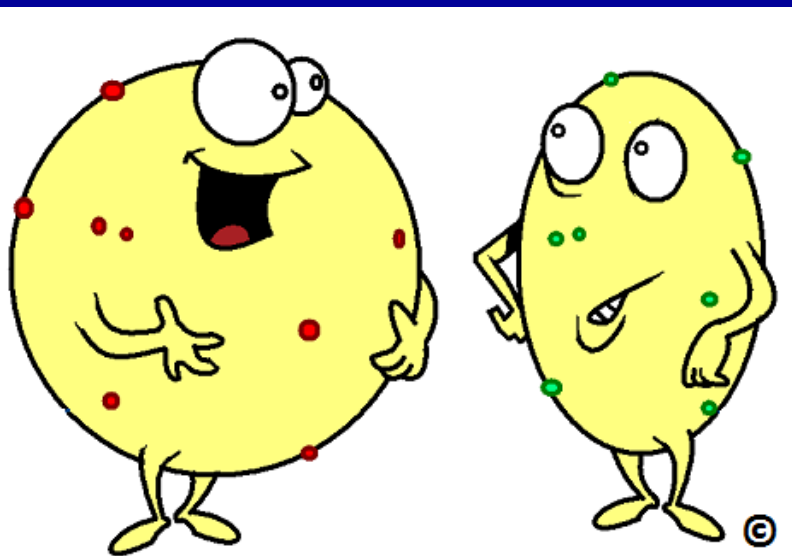
- Λιποκύτταρα: μεσεγχυματικής προέλευσης  
**Λιποβλάστες**
- Έχουν εμφάνιση ινοβλαστών, αλλά συσσωρεύουν λίπος στο κυτταρόπλασμα τους
- Γεννιόμαστε με αποθέματα λίπους (αθροίζονται από 30η εβδομάδα κύησης)
- Πιστεύεται ότι σε καθορισμένη νεογνική περίοδο διατροφικοί και άλλοι παράγοντες αυξάνουν τα λιποκύτταρα.
- Πρώιμη αύξηση = προδιάθεση σε υπερπλαστική παχυσαρκία.



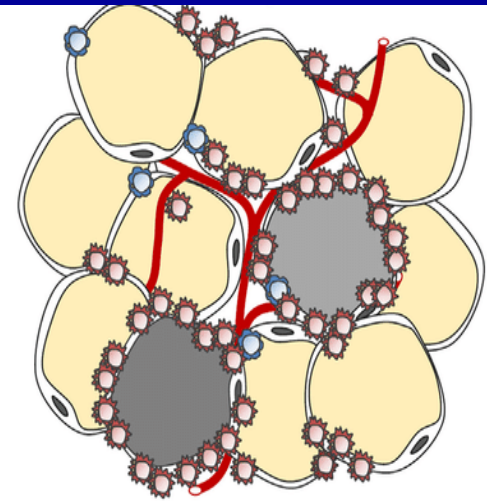


# ΙΑΤΡΙΚΗ ΕΦΑΡΜΟΓΗ

- Παχυσαρκία: υπερβολική συσσώρευση του λίπους στα κύτταρα του μονόχωρου λιπώδους ιστού, τα οποία αποκτούν μέγεθος μεγαλύτερο από το συνηθισμένο (**υπερτροφική παχυσαρκία**)
- Η αύξηση του αριθμού των λιποκυττάρων προκαλεί **υπερπλαστική παχυσαρκία**



Hyperplasia

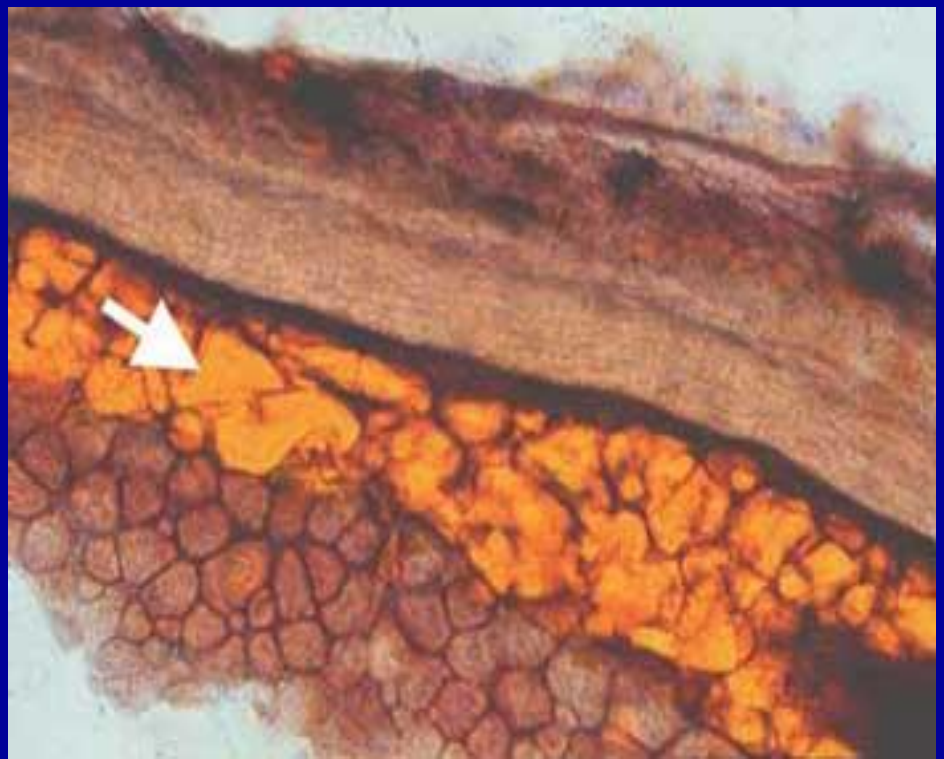
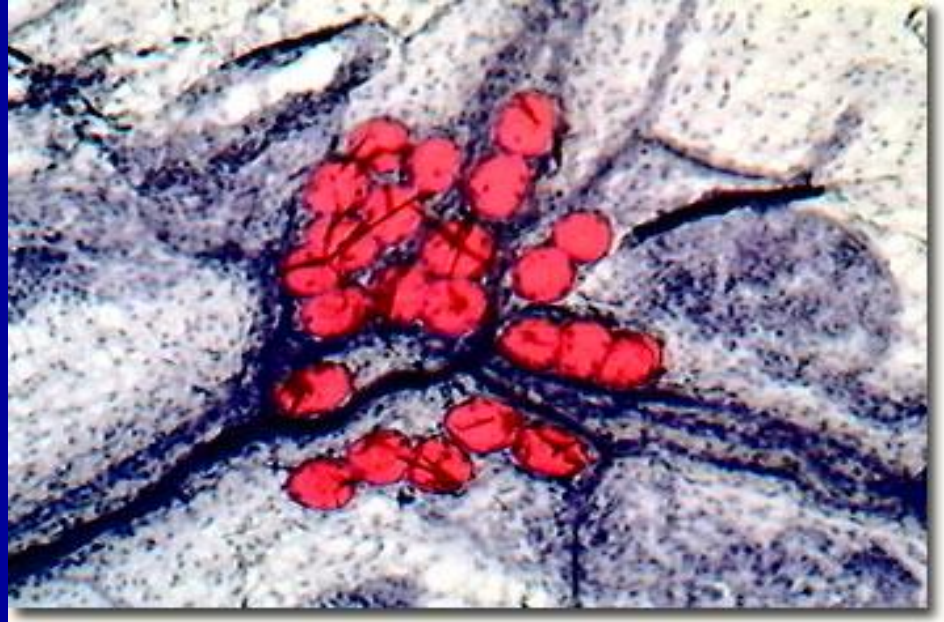
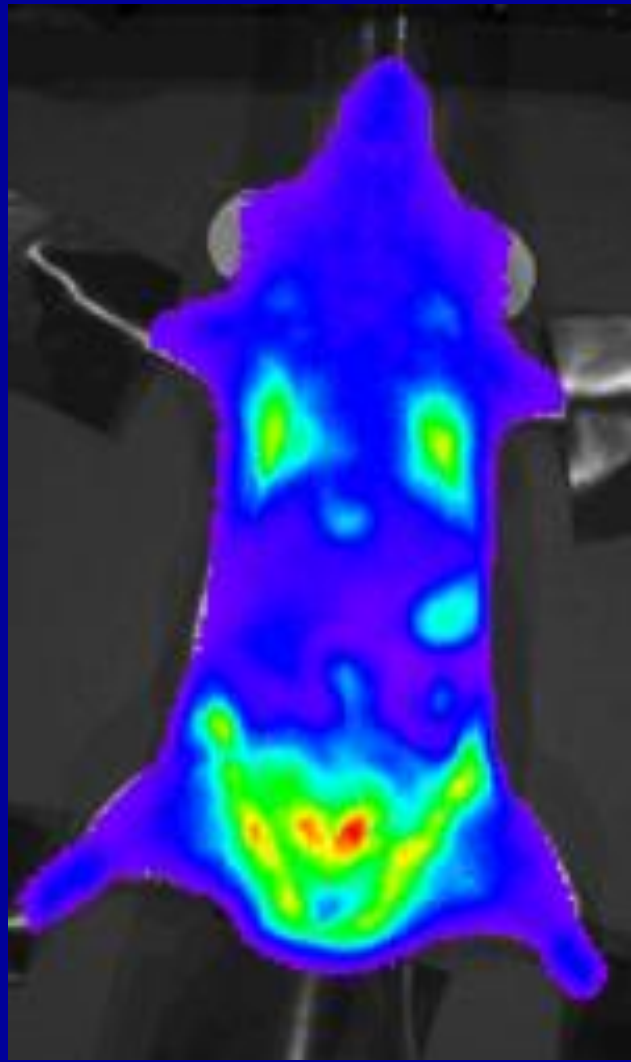


Hypertrophy

# ΠΟΛΥΧΩΡΟΣ ΛΙΠΩΔΗΣ ΙΣΤΟΣ

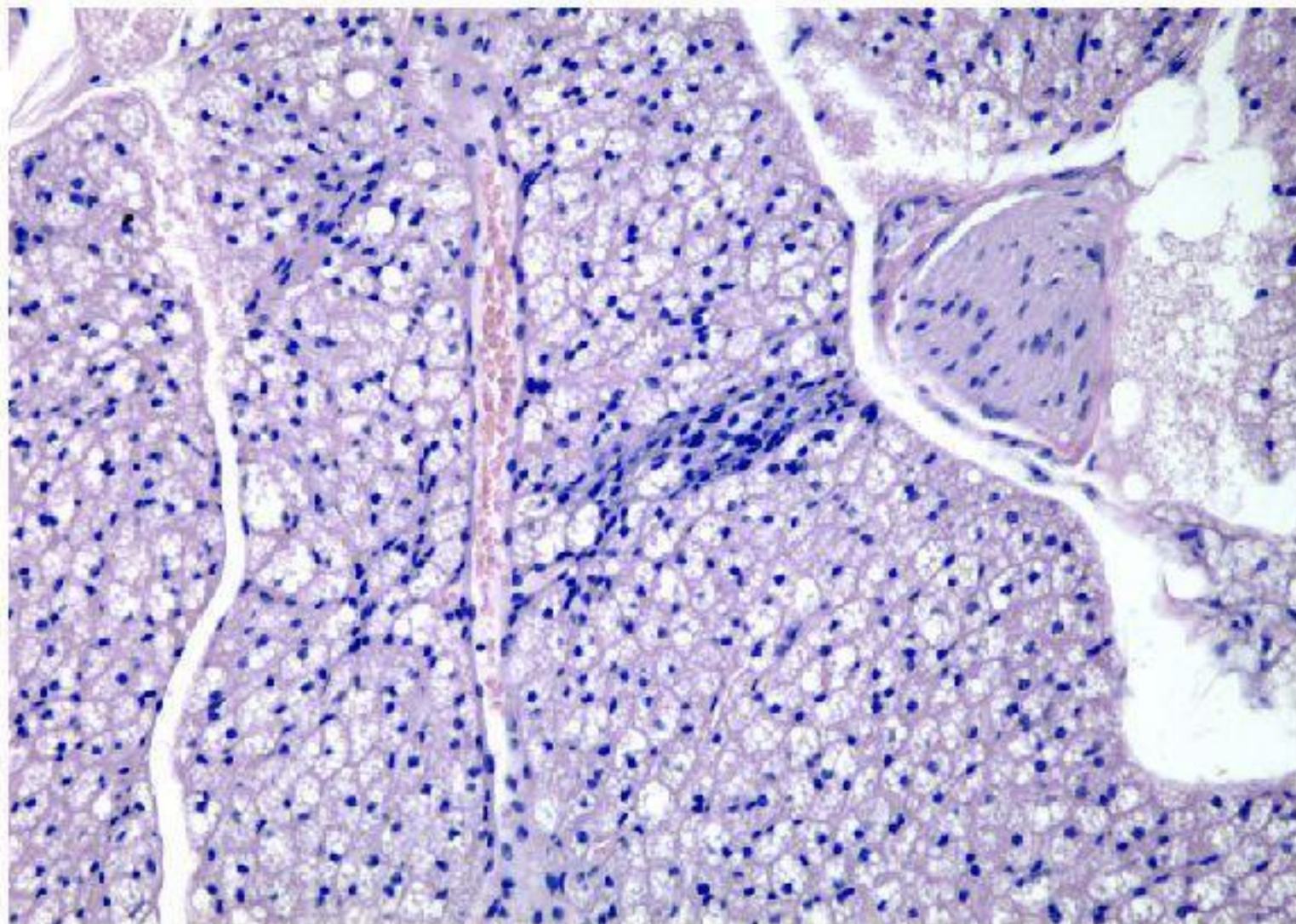
- Φαιό λίπος (χρώμα): μεγάλος αριθμός τριχοειδών αγγείων, πολυάριθμα μιτοχόνδρια
- Περιορισμένη κατανομή
- Αδένας χειμερίας νάρκης (γύρω από ωμική ζώνη)

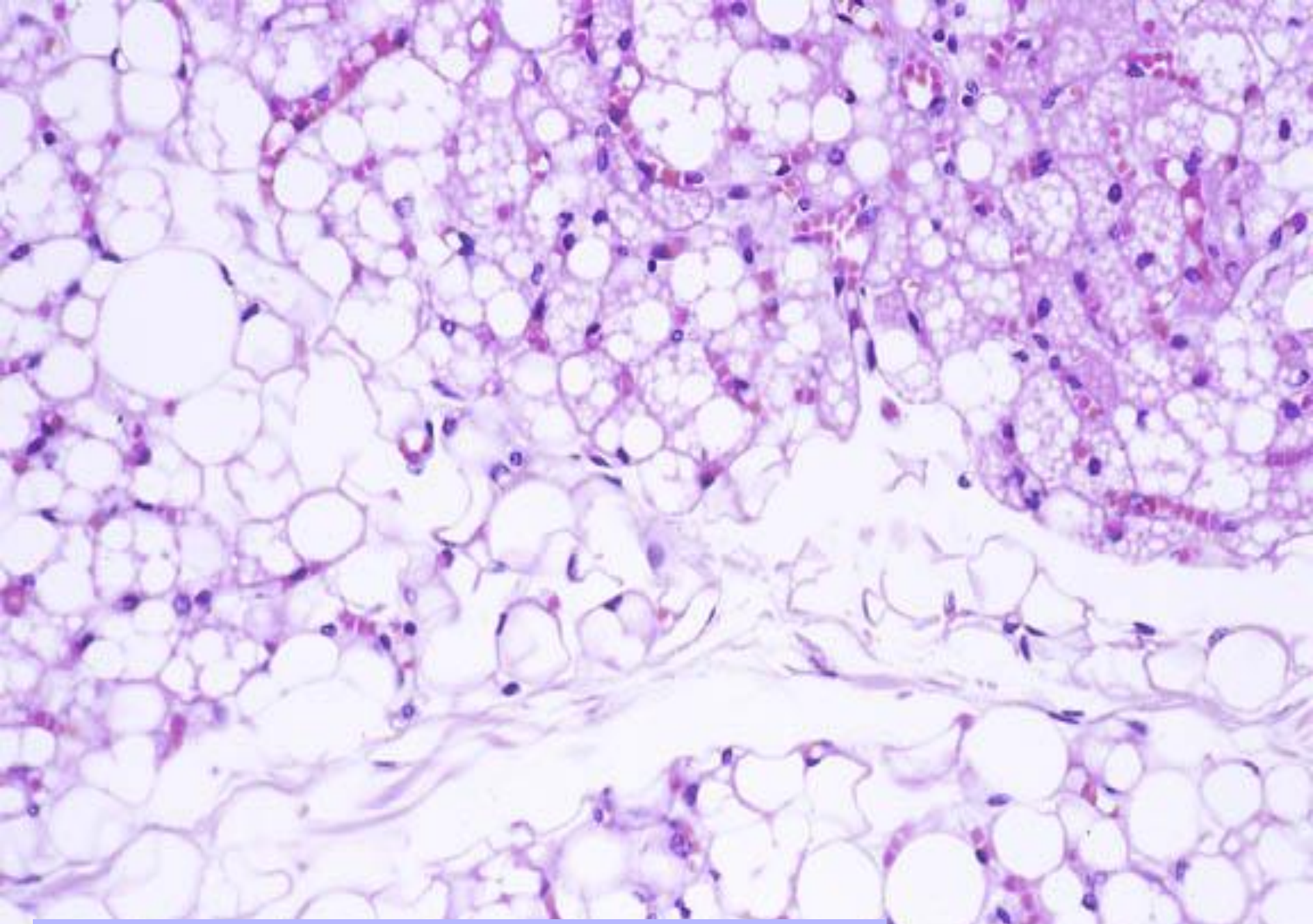




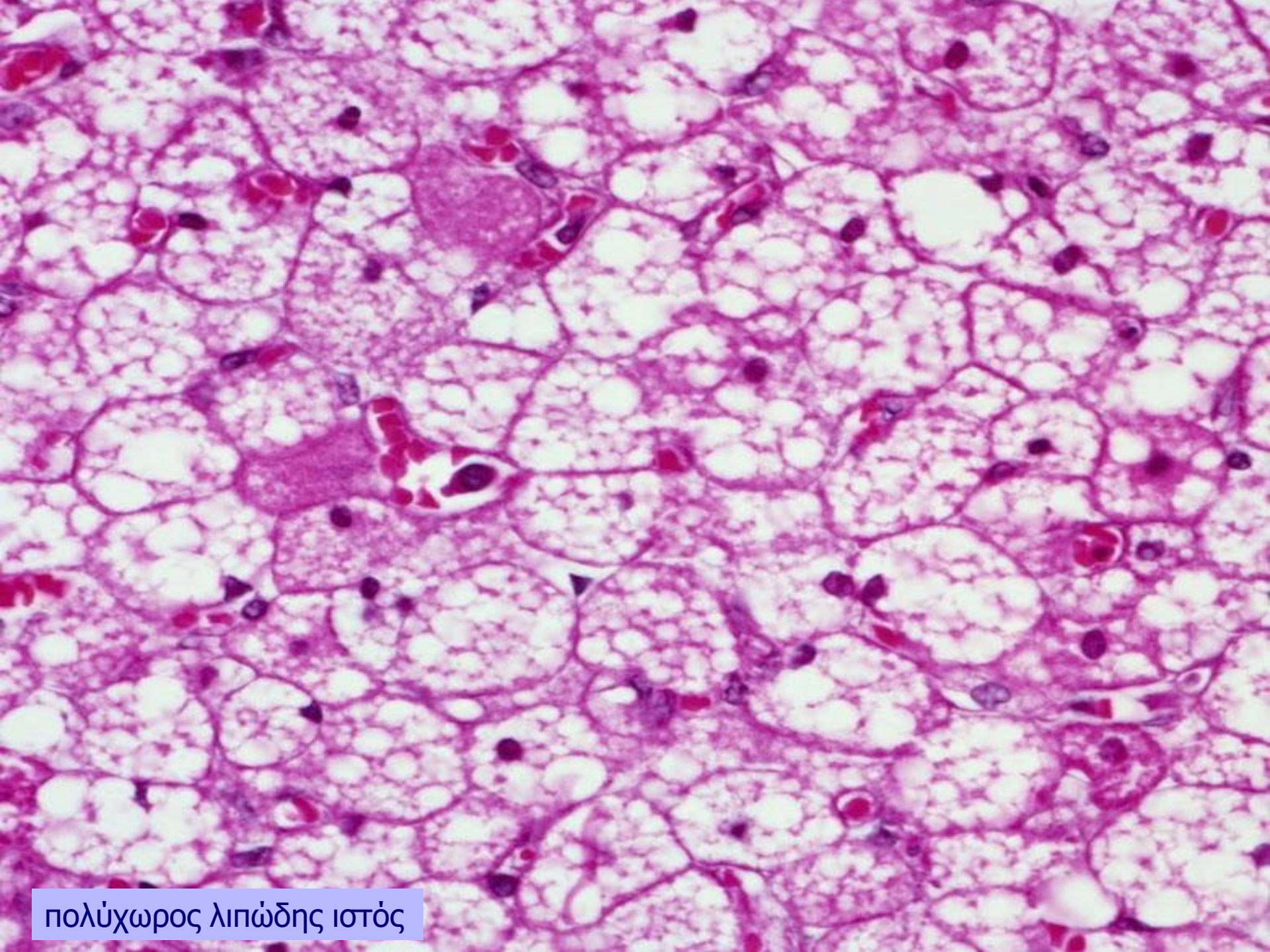


## Brown adipose tissue





Συνδυασμός μονόχωρου και πολύχωρου λιπώδους ιστού



πολύχωρος λιπώδης ιστός

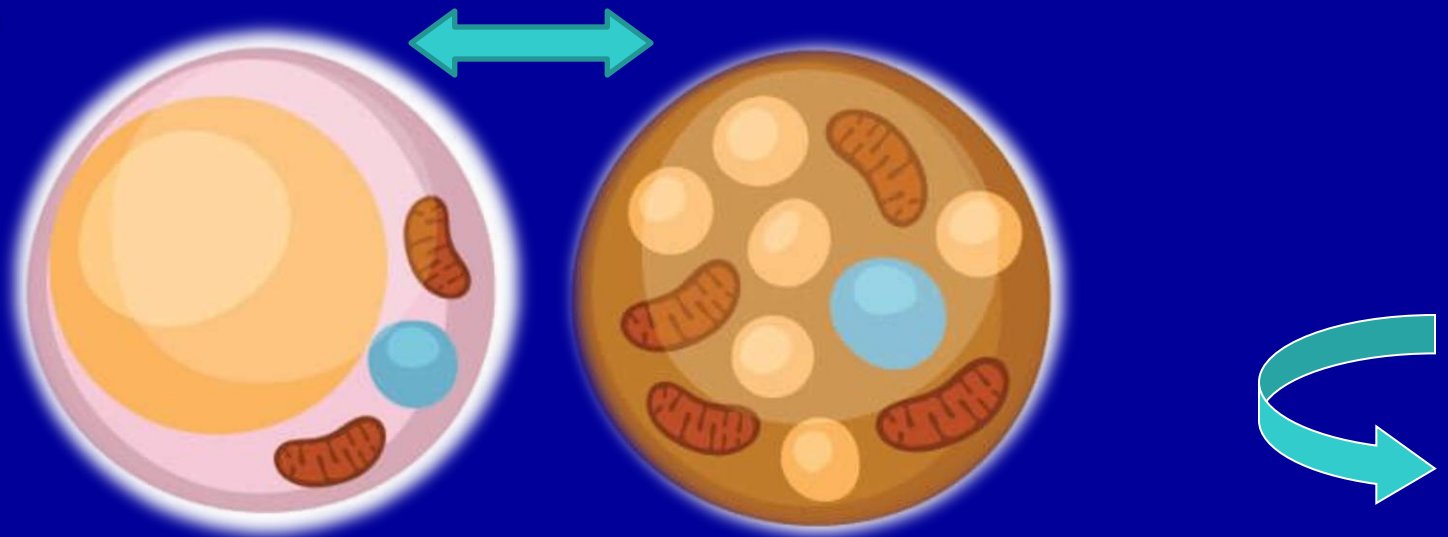
# ΧΑΡΑΚΤΗΡΙΣΤΙΚΑ Π.Λ. ΙΣΤΟΥ

- ❖ Μοιάζει με ενδοκρινή αδέννα
- ❖ Επιθηλιοειδή διάταξη των κυττάρων (στενά στοιβαγμένα και σε στενή επαφή με αιμοφόρα τριχοειδή)
- ❖ Υποδιαιρείται με διαφράγματα σε λόβια ευδιάκριτα  $\approx$  μλι
- ❖ Νευρώνεται απ'ευθείας με συμπαθητικές νευρικές ίνες  $\approx$  μλι
- ❖ Κύρια λειτουργία: παραγωγή θερμότητας



# ΙΣΤΟΓΕΝΕΣΗ ΤΟΥ Π.Λ. ΙΣΤΟΥ

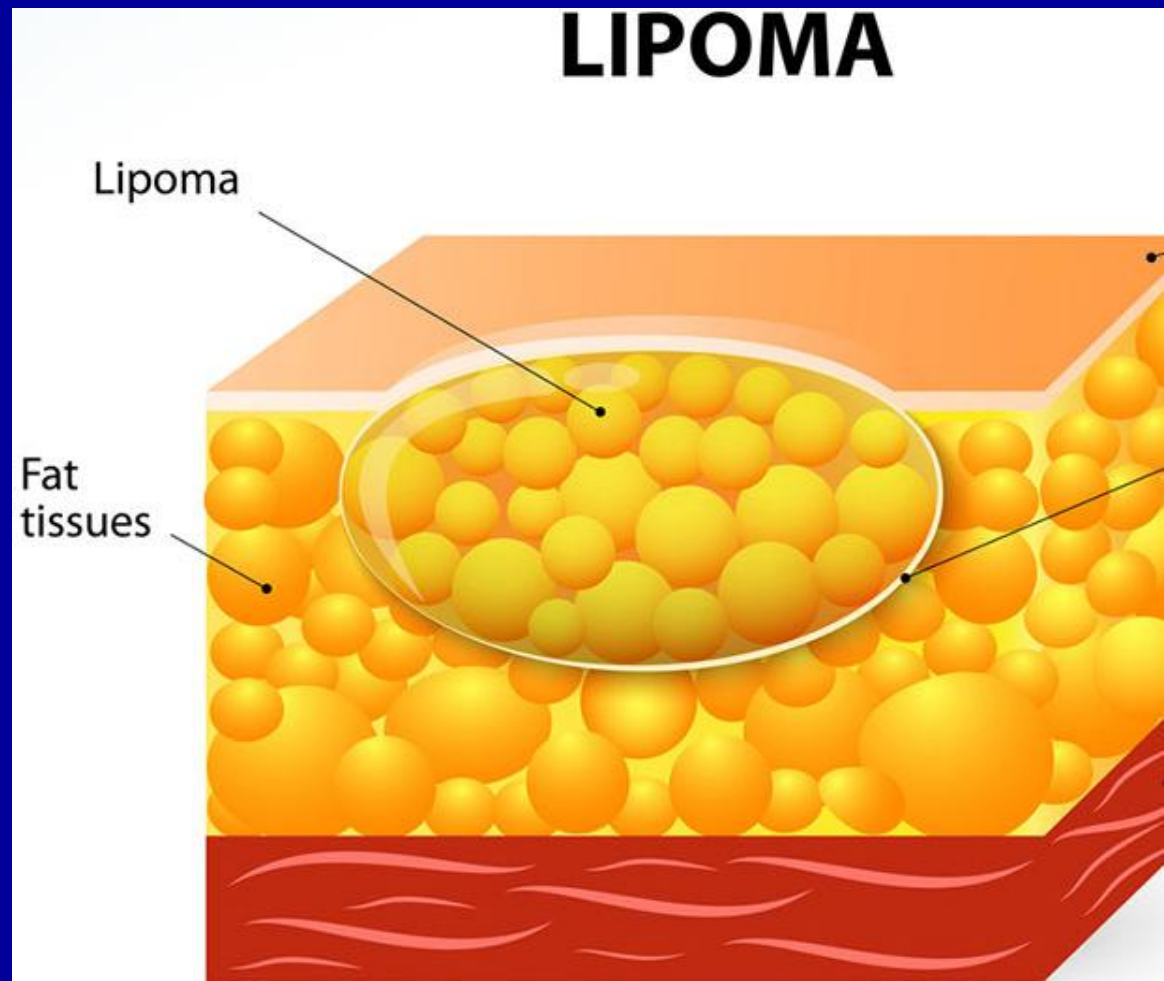
- Μεσεγχυματική προέλευση (επιθηλιοειδή διάταξη δίνοντας εικόνα ενδοκρινή αδένα)
- Δεν σχηματίζεται μετά τη γέννηση
- Ο ένας τύπος δεν μετασχηματίζεται στον άλλο.

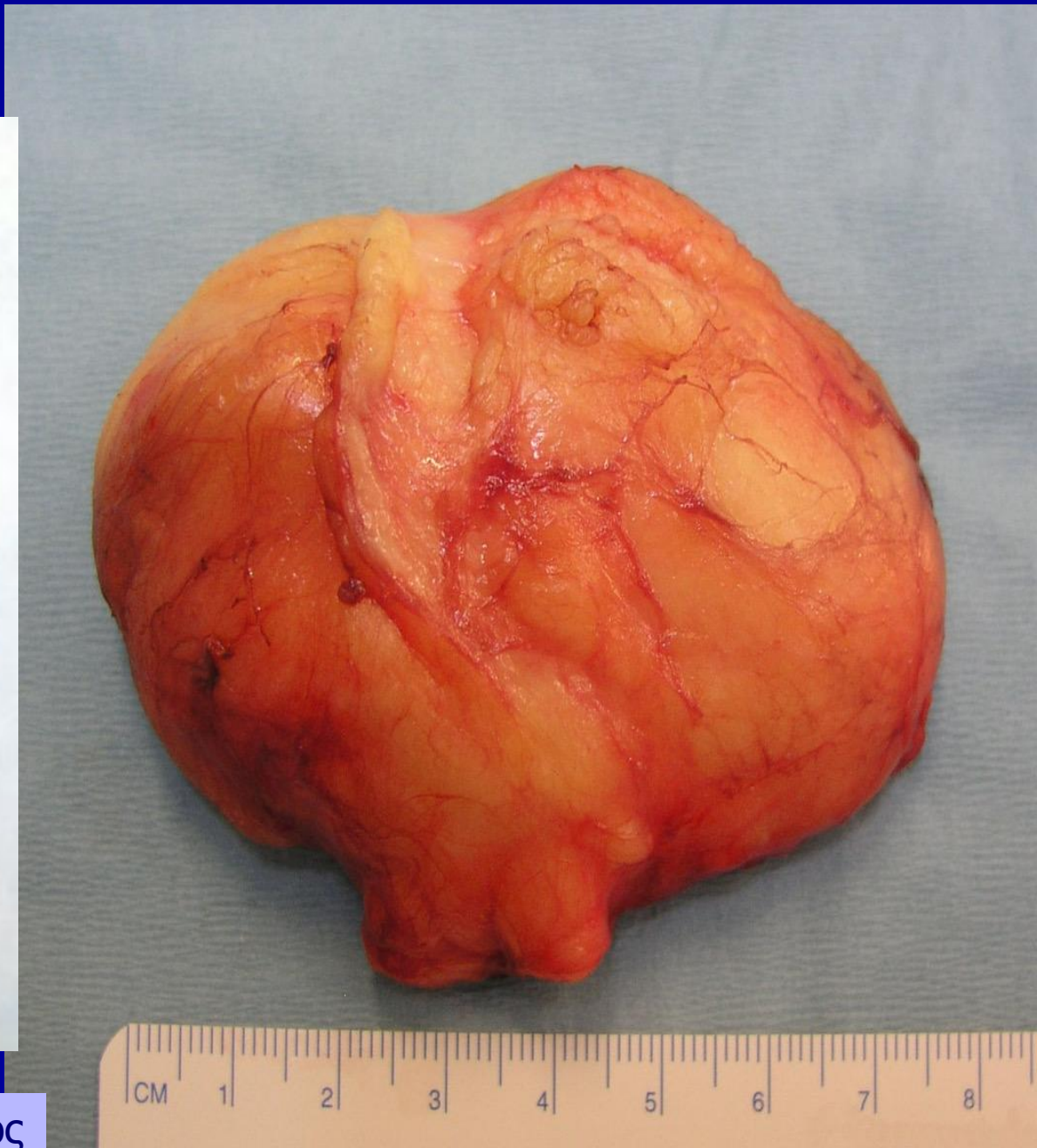
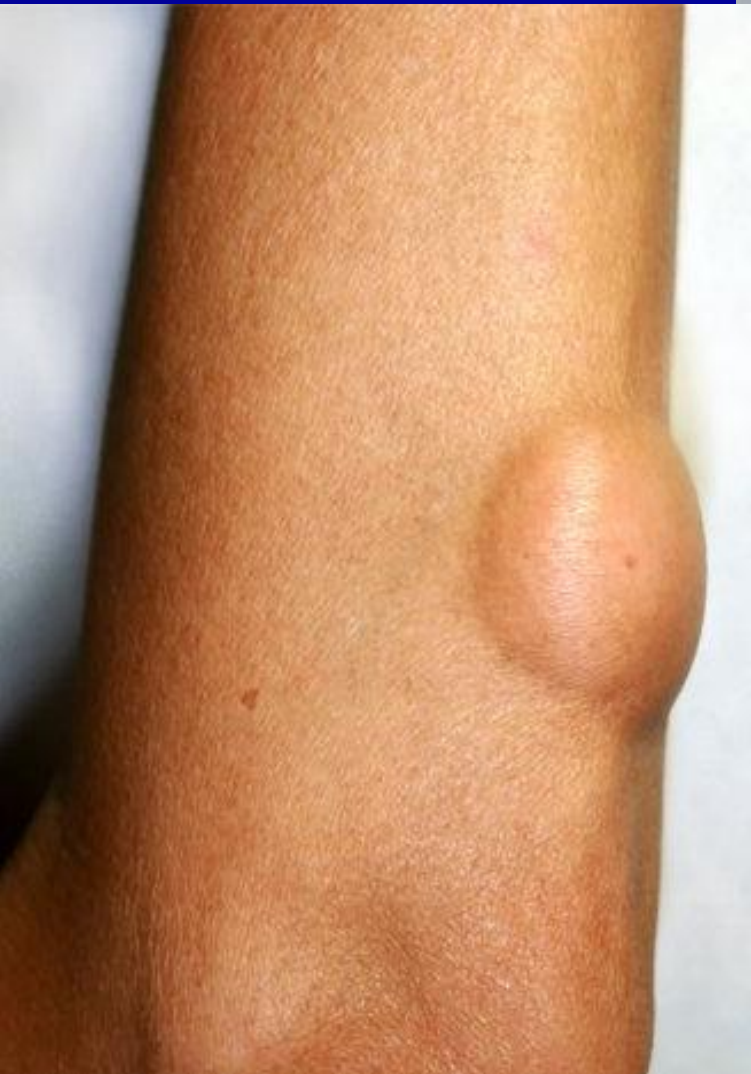
# ΙΑΤΡΙΚΗ ΕΦΑΡΜΟΓΗ

## Όγκοι του Λιπώδους Ιστού (ΜΛΙ)

1. Λιπώματα
2. Λιποσαρκώματα  
(όχι συχνοί όγκοι)





Μακροσκοπική εικόνα λιπώματος

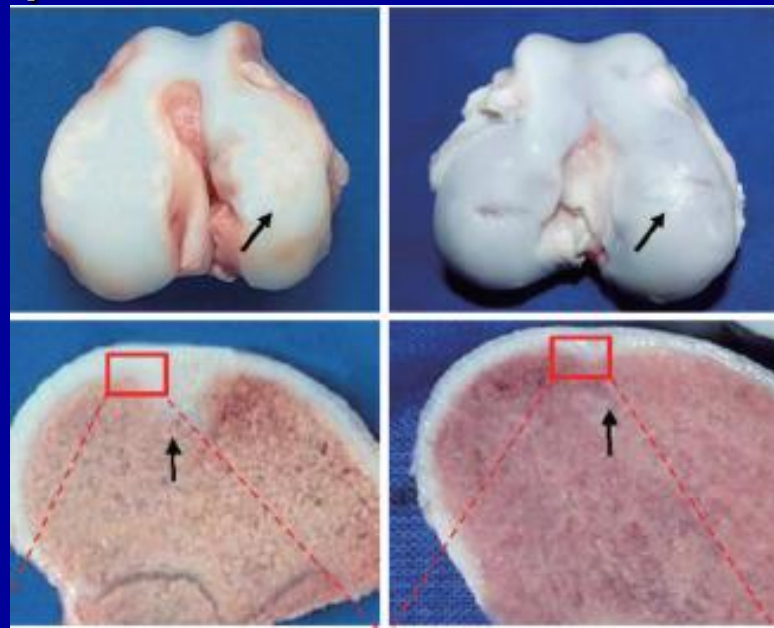


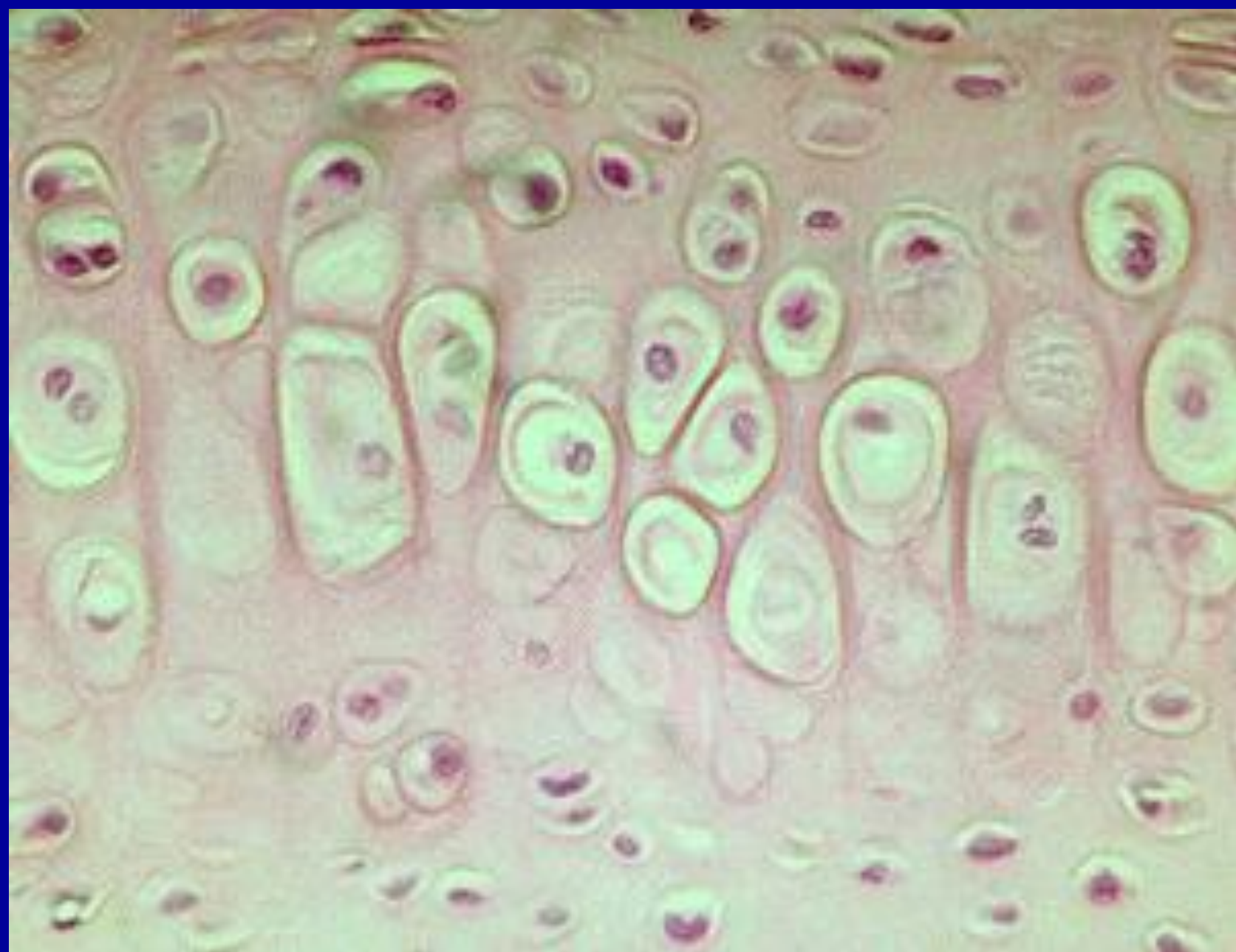
# ΧΟΝΔΡΟΣ

- Χαρακτηριστικά: εξωκυττάρια θεμέλια ουσία (γλυκοζοαμινογλυκάνες, πρωτεογλυκάνες), μακρομόρια που αλληλεπιδρούν με κολλαγόνες και ελαστικές ίνες.

Παραλλαγές στη σύνθεση των συστατικών παράγουν

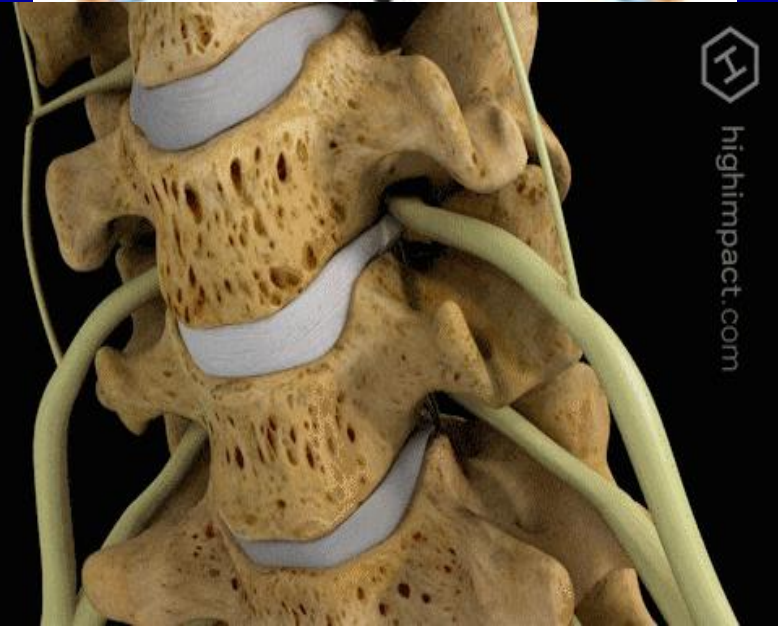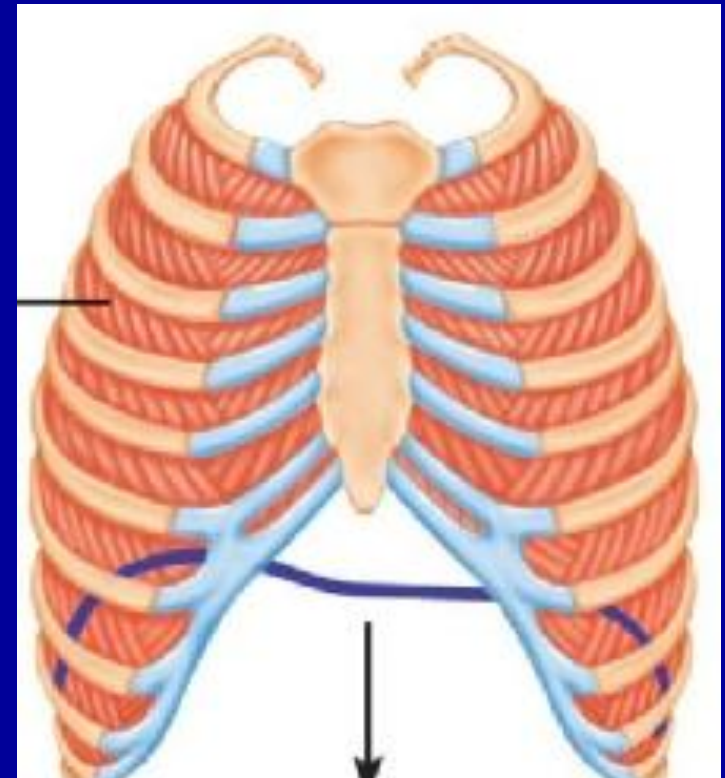
3 διαφορετικούς τύπους



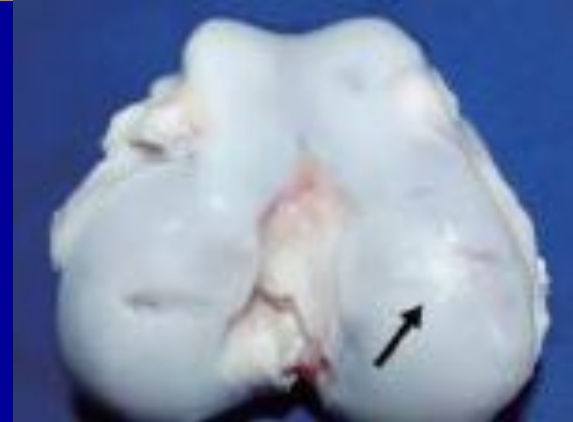


# ΤΥΠΟΙ ΧΟΝΔΡΟΥ

- Υαλοειδής χόνδρος
- Ελαστικός χόνδρος
- Ινώδης χόνδρος

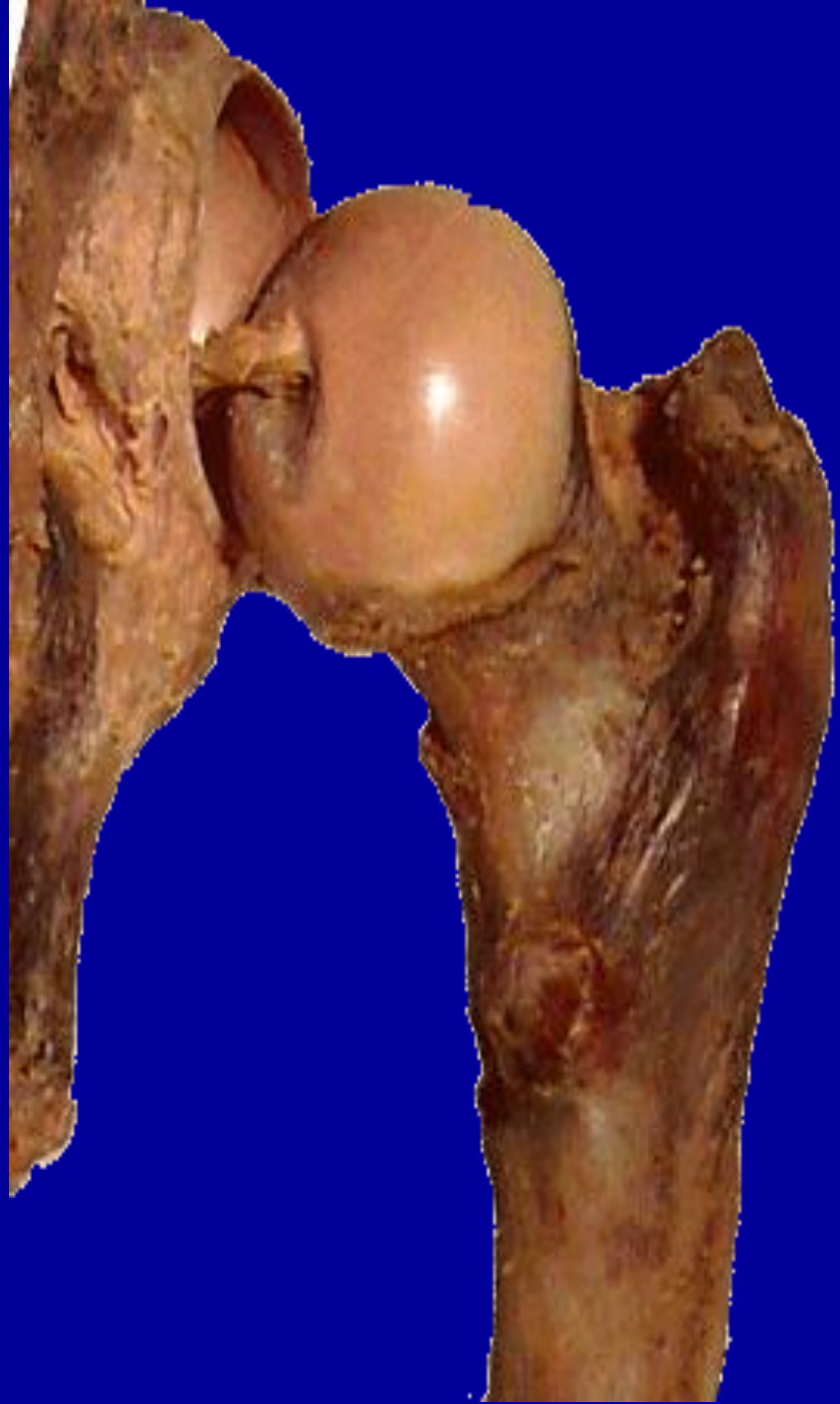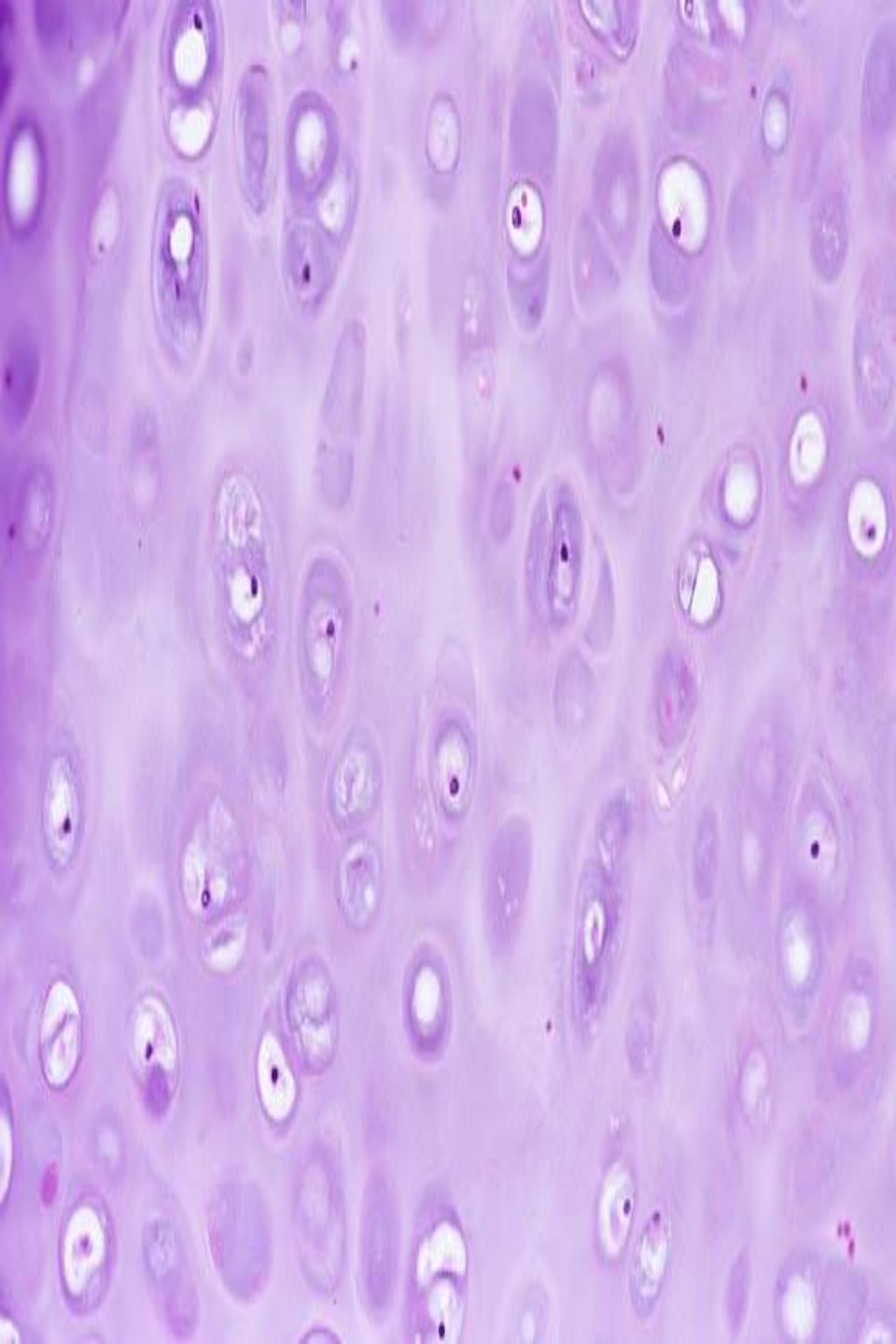


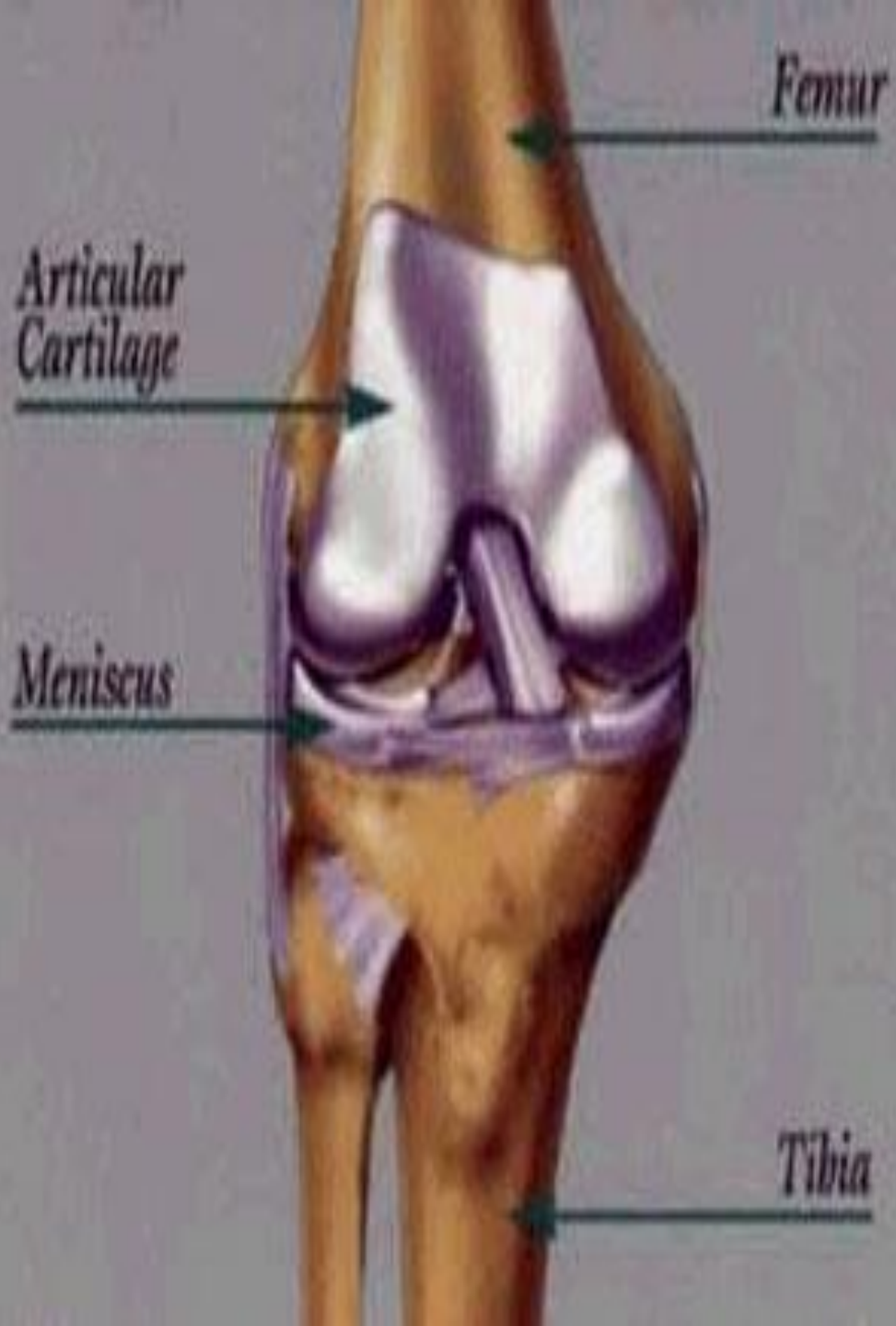
# ΥΑΛΟΕΙΔΗΣ ΧΟΝΔΡΟΣ



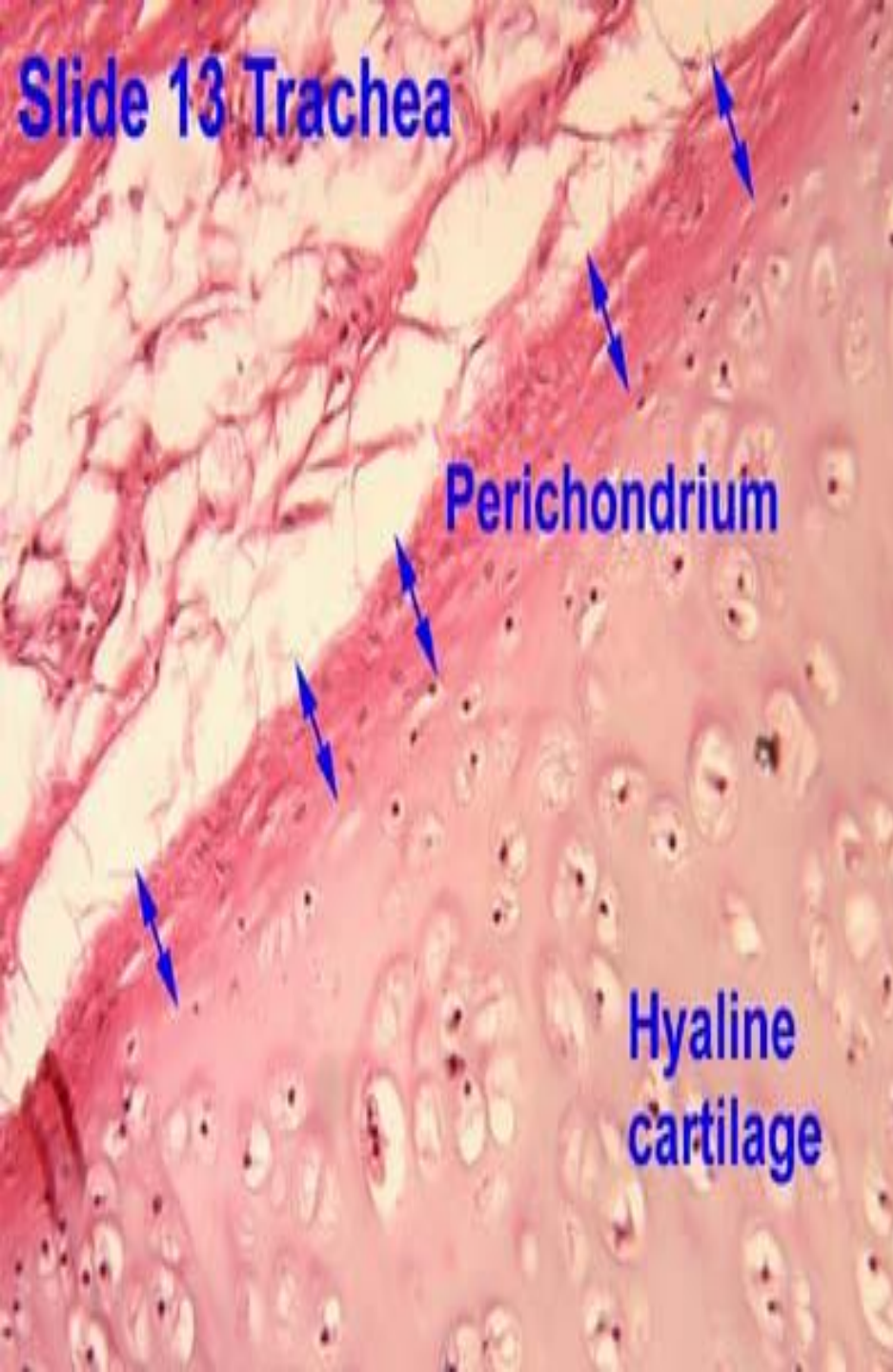
- Συνηθέστερος τύπος
- Κολλαγόνο τύπου II
- Νωπός υαλοειδής λευκοκυανίζουσα χροιά, διαυγής
- Προσωρινός σκελετός στο έμβρυο
- Ενήλικες: κινητές αρθρικές επιφάνειες, μύτη, λάρυγγα, τραχεία, βρόγχοι, στερνικά άκρα πλευρών, επιφυσιτικός δίσκος.



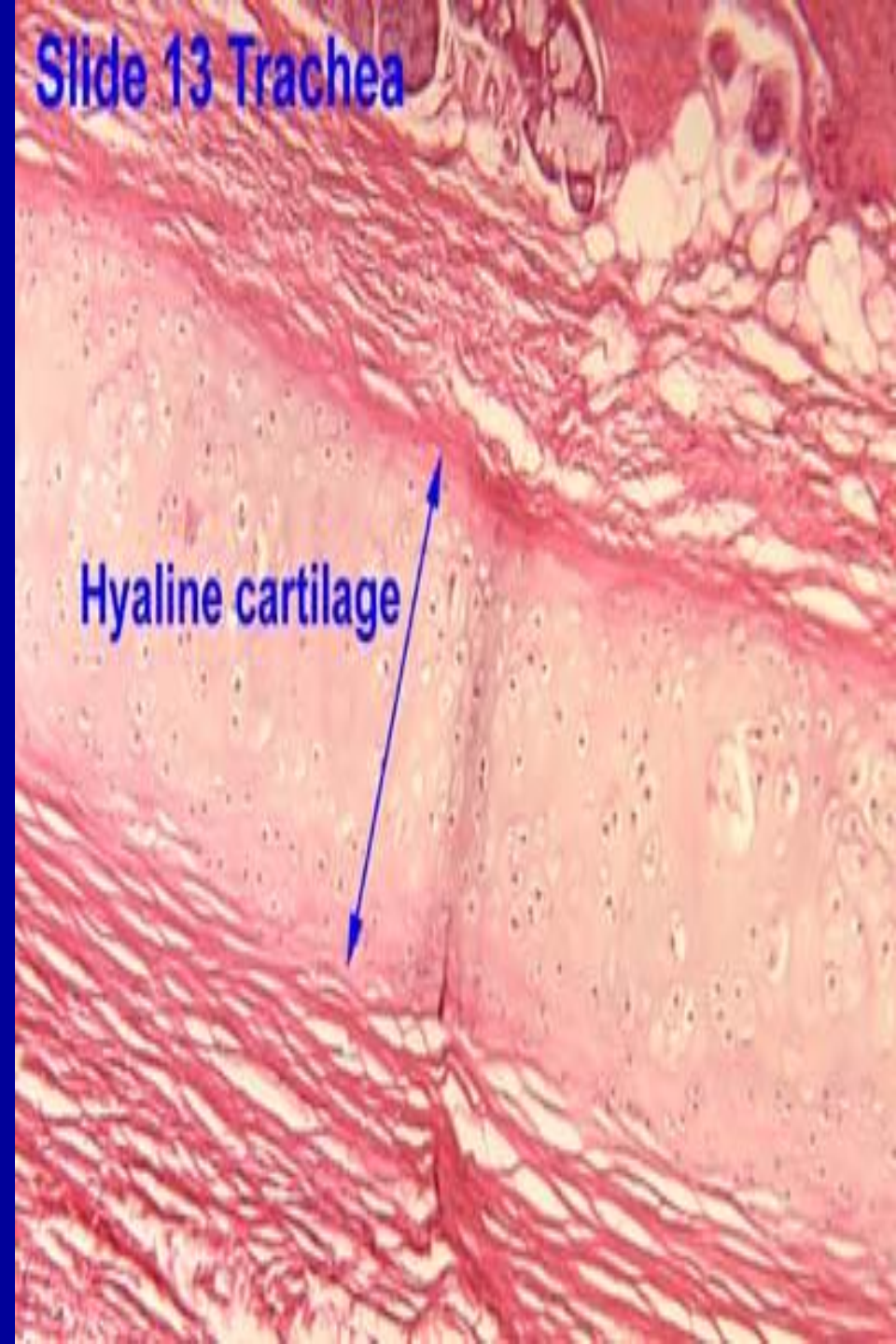



**Slide 13 Trachea**

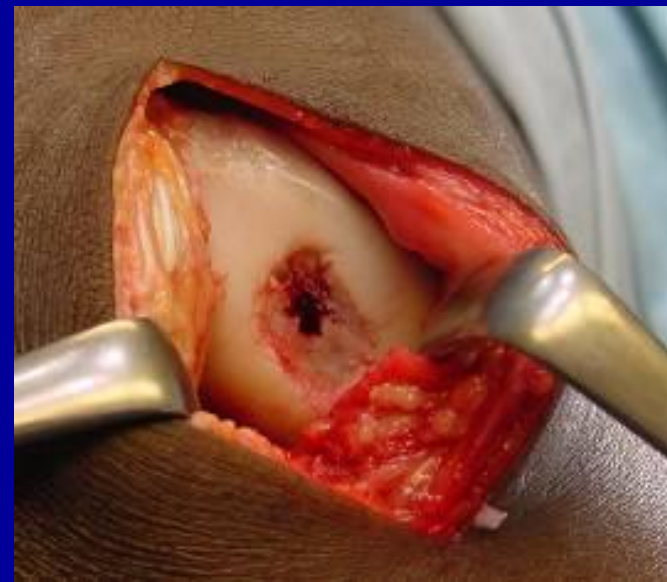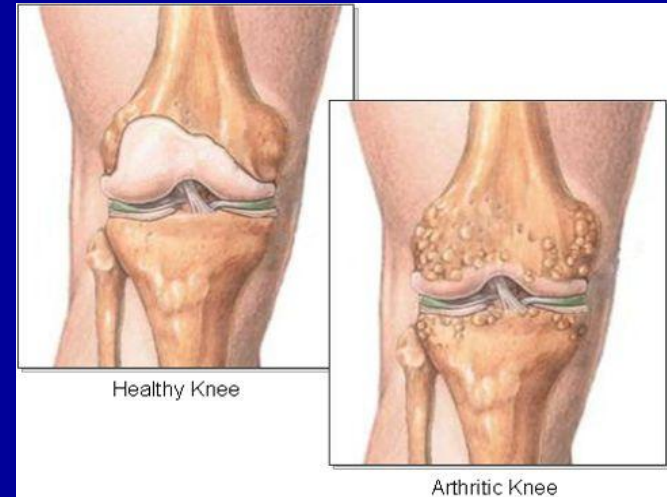


**Slide 13 Trachea**



# ΙΑΤΡΙΚΗ ΕΦΑΡΜΟΓΗ

- Χονδρώματα
- Χονδροσαρκώματα
- Υαλοειδής χόνδρος ευπαθής σε εκφυλιστικές διεργασίες γήρατος

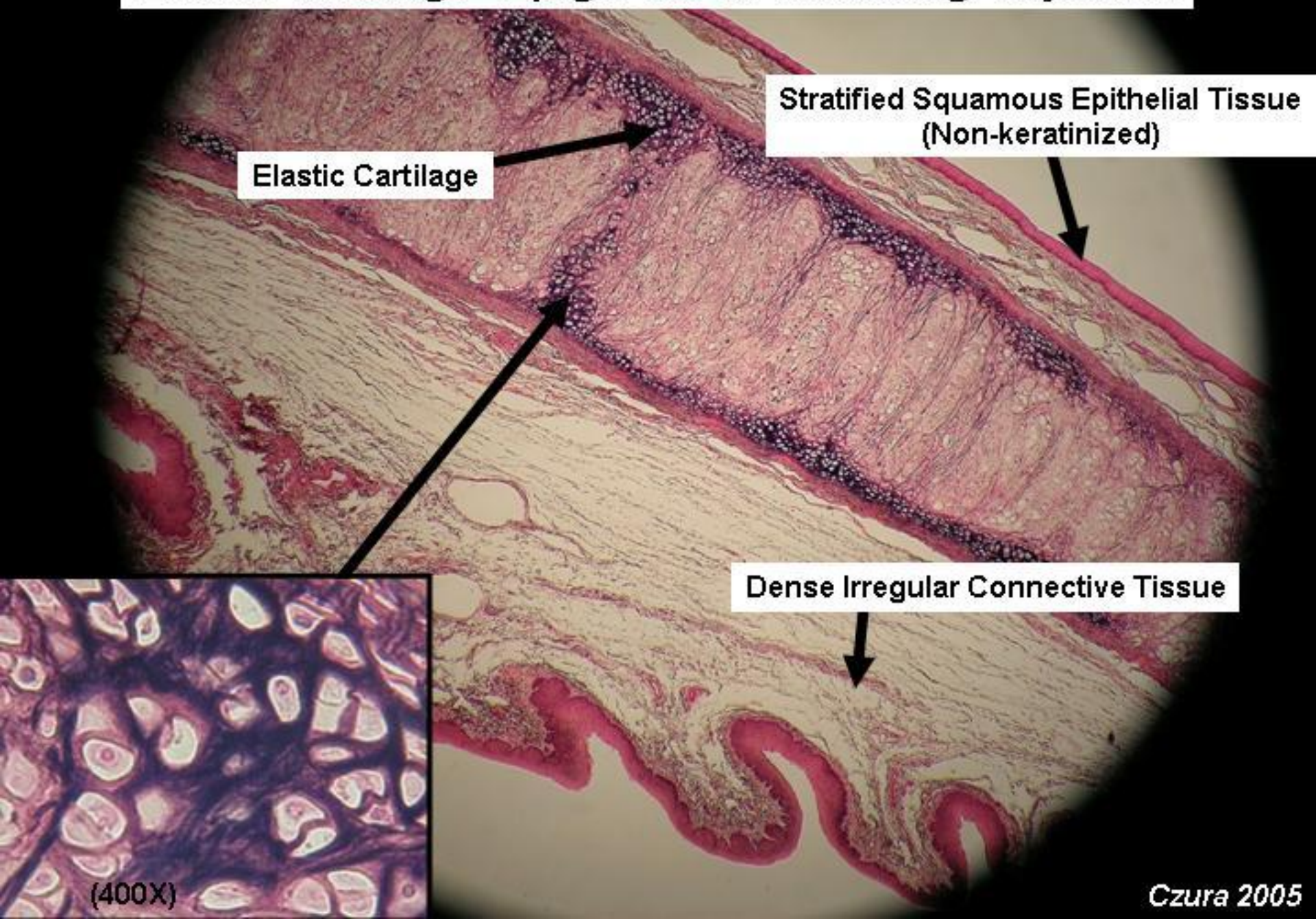


# ΕΛΑΣΤΙΚΟΣ ΧΟΝΔΡΟΣ

- Παρόμοιος με υαλοειδή, εκτός από ΚΙΙ περιέχει άφθονο δίκτυο λεπτών ελαστικών ινών.
- Νωπός ελαστικός χόνδρος, κιτρινωπό χρώμα (παρουσία ελαστίνης)
- Συναντάται: πτερύγιο ωτός, τοιχώματα έξω ακουστικού πόρου, ευσταχιανή σάλπιγγα, επιγλωτίδα, σφηνοειδείς χόνδροι λάρυγγα.
- Περιβάλλεται από περιχόνδριο όπως και ο υαλοειδής χόνδρος



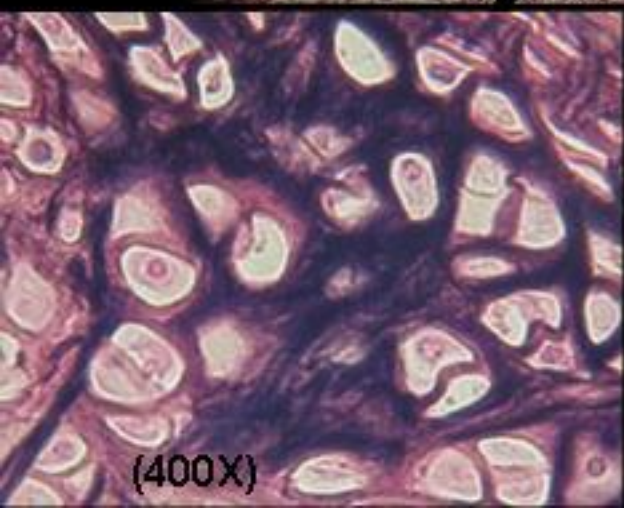
# Elastic Cartilage- Epiglottis 4x Scanning Objective

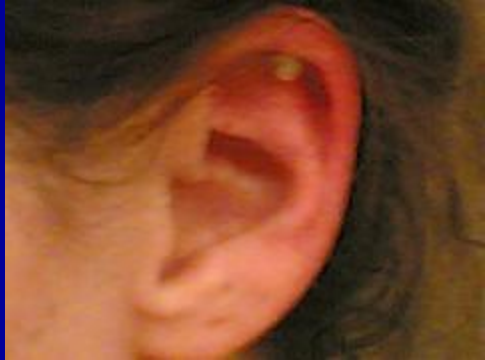

Elastic Cartilage

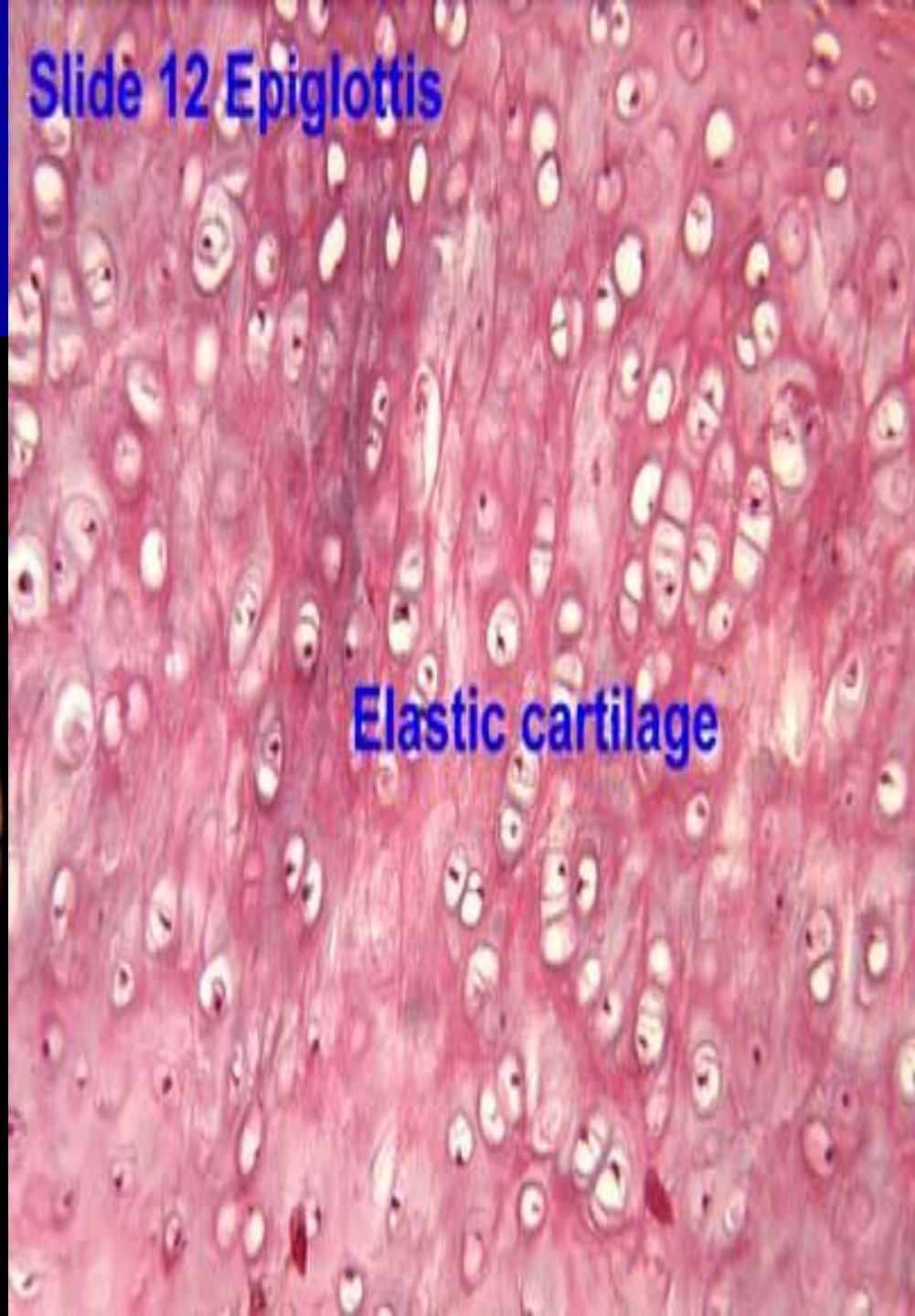
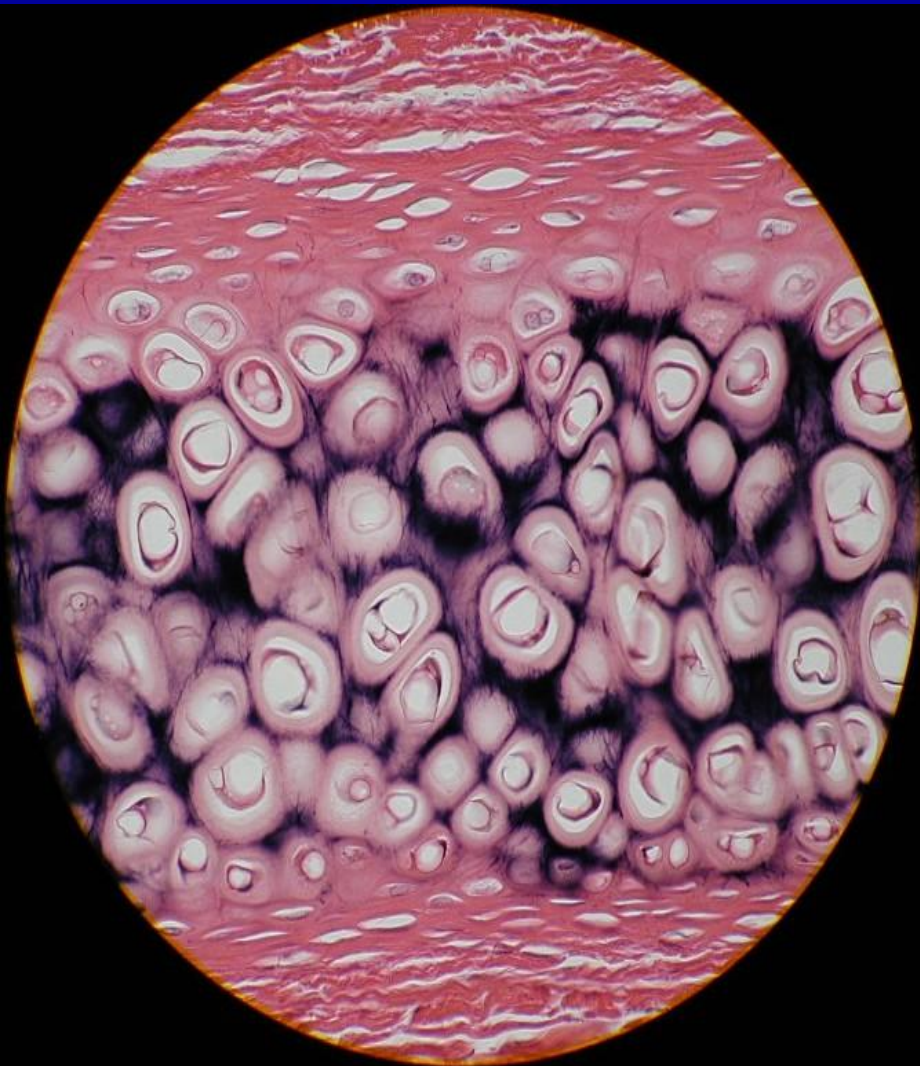
Stratified Squamous Epithelial Tissue  
(Non-keratinized)

Dense Irregular Connective Tissue





## Slide 12 Epiglottis

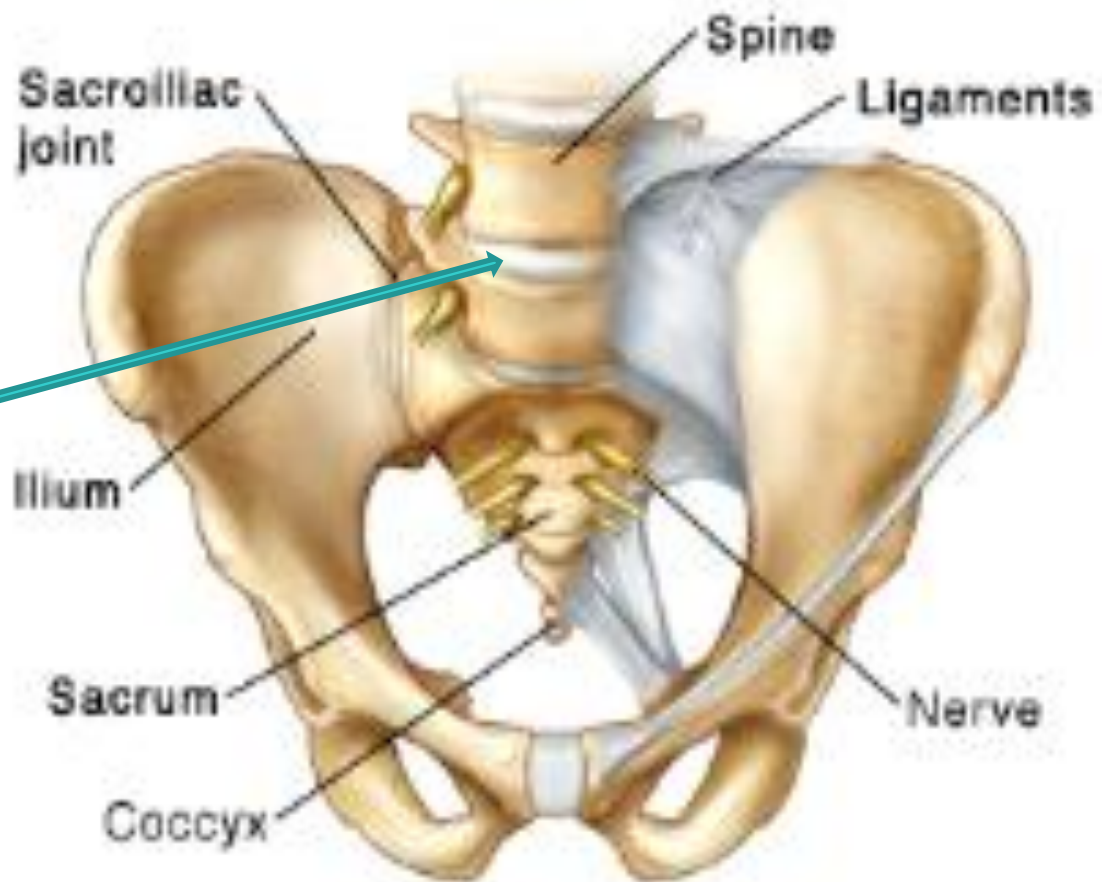
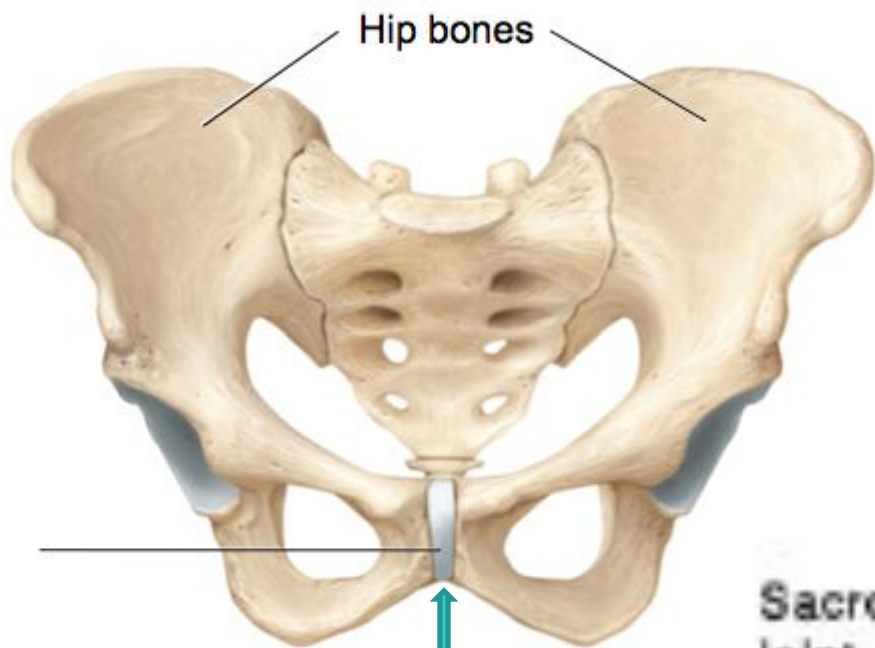


Elastic cartilage

# ΙΝΩΔΗΣ ΧΟΝΔΡΟΣ

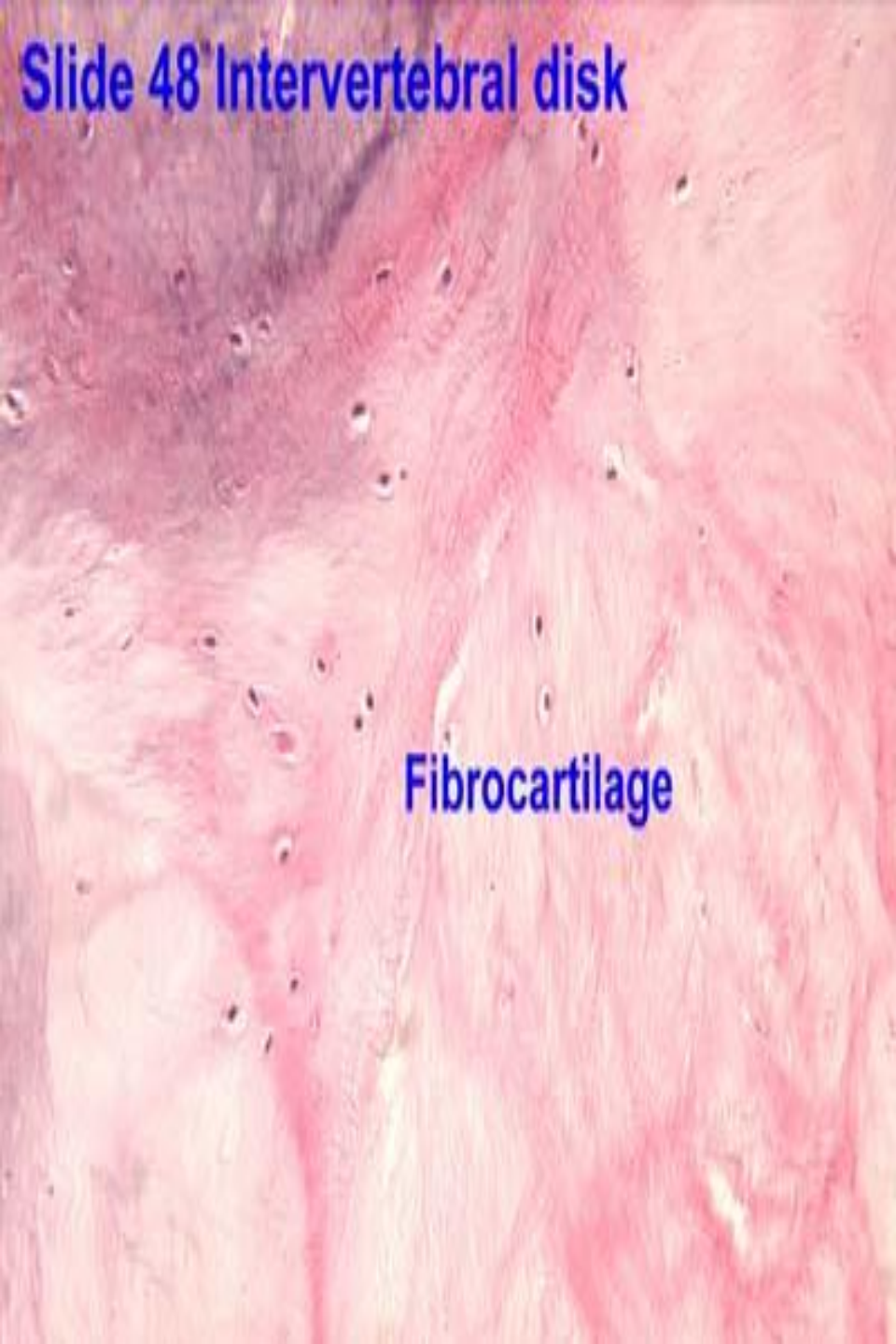- Ενδιάμεση μορφή μεταξύ πυκνού συνδετικού ιστού και υαλοειδούς χόνδρου,
- Συναντάται: μεσοσπονδύλιους δίσκους, στις προσφύσεις ορισμένων συνδέσμων στις χονδρικές επιφάνειες οστών και στην ηβική σύμφυση.
- Δεν έχει αναγνωριστεί περιχόνδριο.





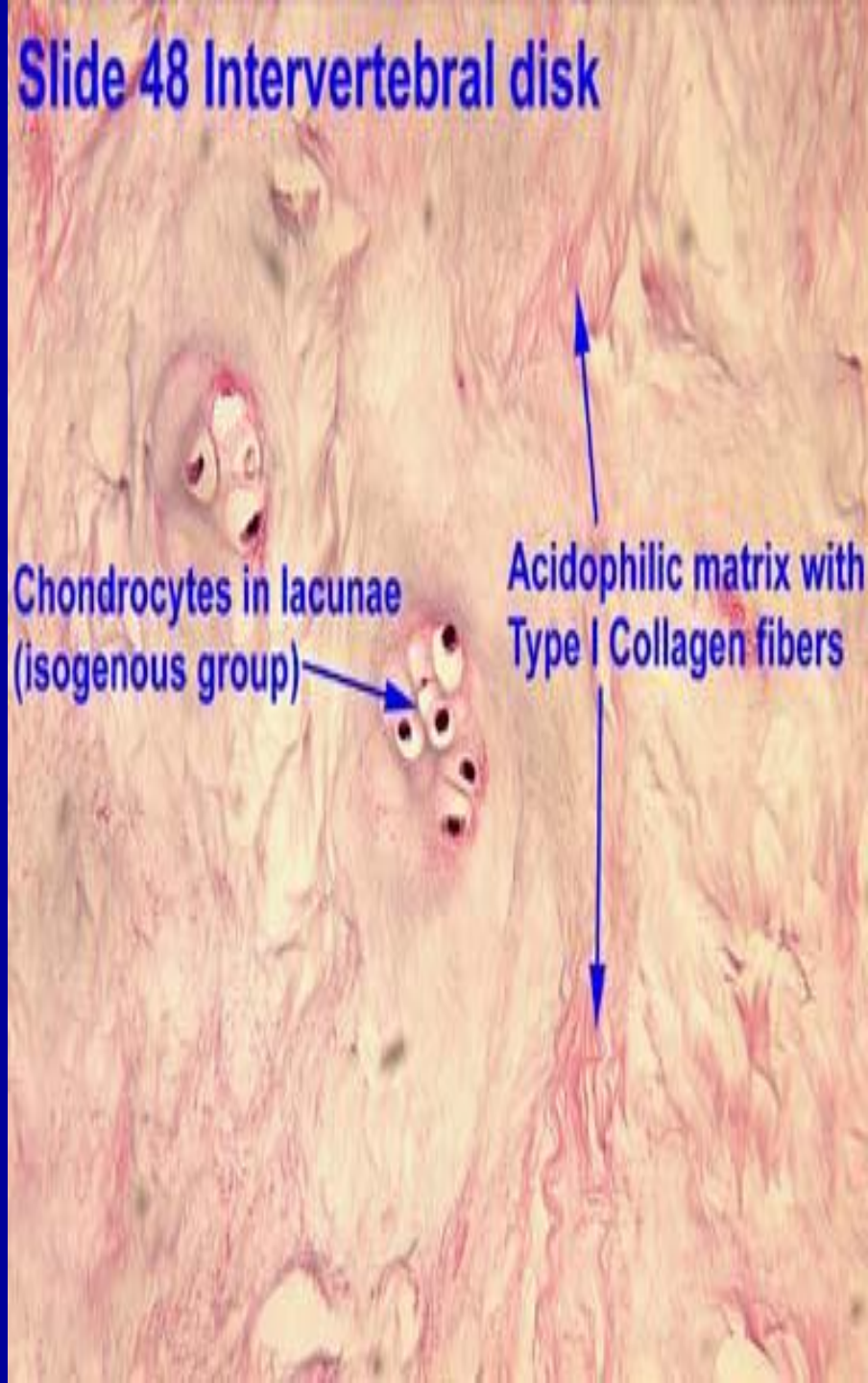
ΙΝΩΔΗΣ ΧΟΝΔΡΟΣ

Slide 48 Intervertebral disk



Fibrocartilage

Slide 48 Intervertebral disk

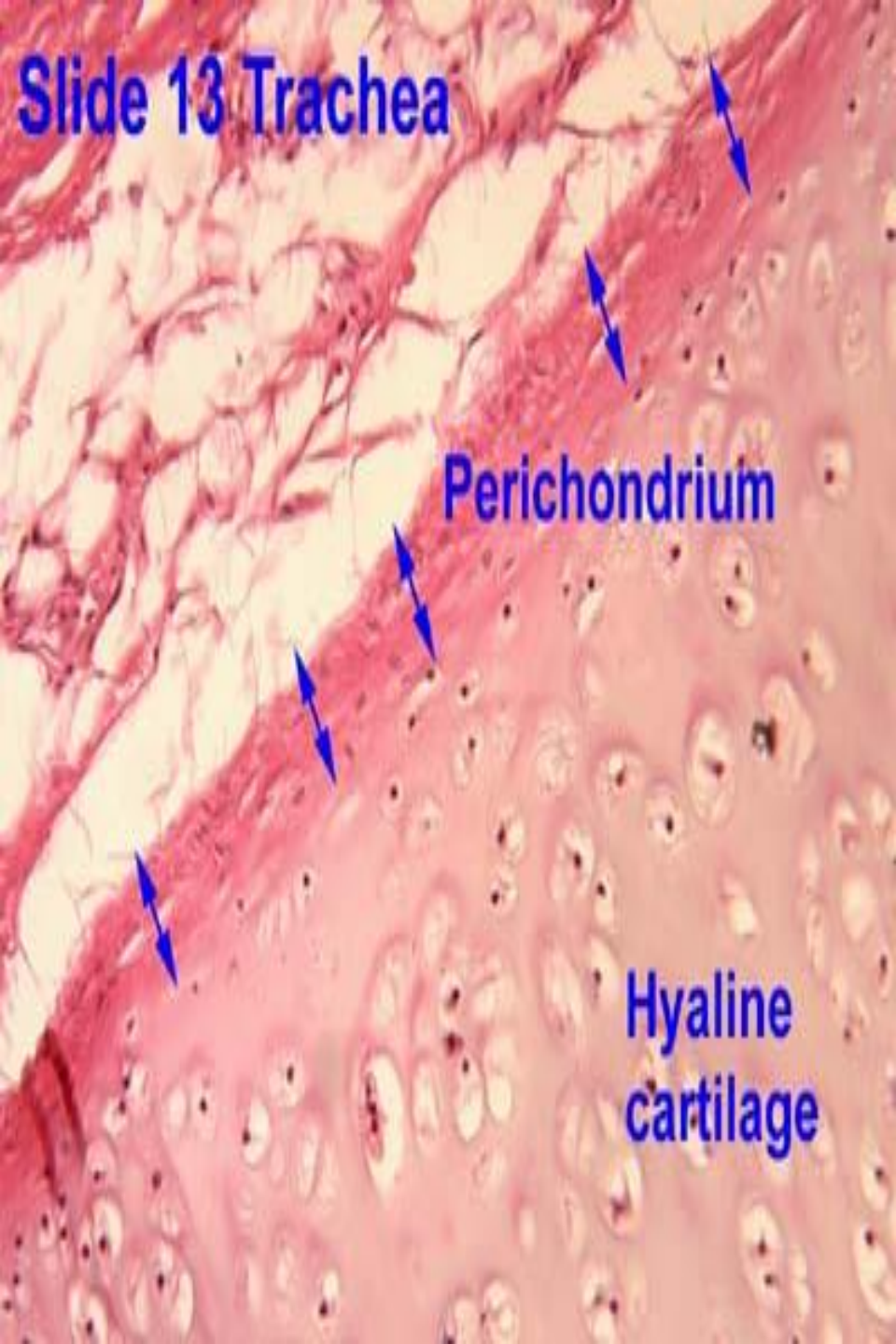

Chondrocytes in lacunae (isogenous group)

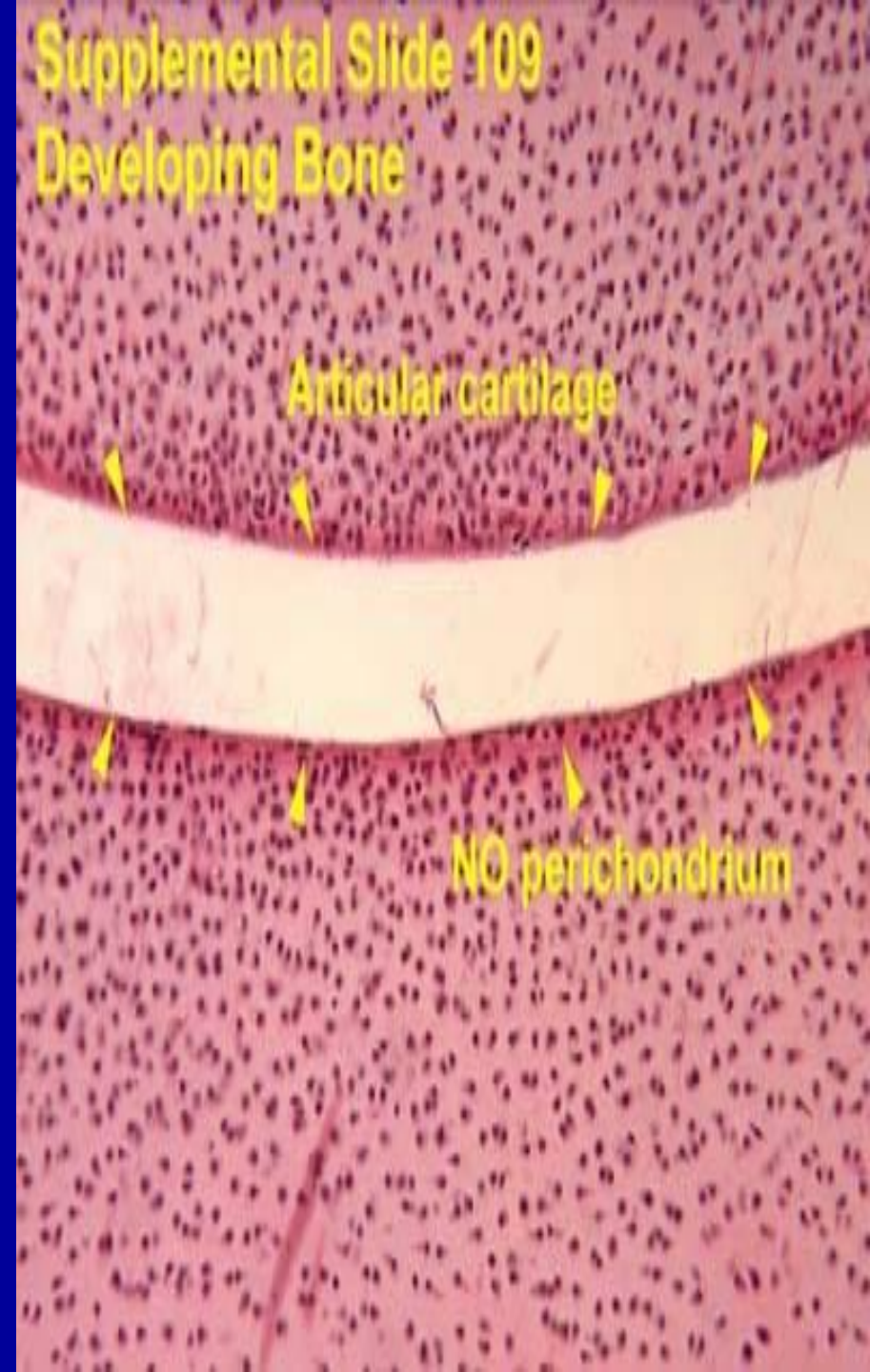
Acidophilic matrix with Type I Collagen fibers

- **Περιχόνδριο:** αφοριστικό έλυτρο πυκνού συνδετικού ιστού (πλούσιο σε Κολλαγόνες ίνες τύπου I + ινοβλάστες)  
**Λειτουργία:** ανάπτυξη και διατήρηση χόνδρου
- **Χονδροκύτταρα:** συνθέτουν και εκκρίνουν τις ίνες και τη θεμέλια ουσία.  
Μεσεγχυματικής προέλευσης:  
χονδροβλάστες

# Slide 13 Trachea



# Supplemental Slide 109 Developing Bone



# ΜΕΣΟΣΠΟΝΔΥΛΙΟΙ ΔΙΣΚΟΙ

Αποτελούνται: ινώδη δακτύλιο, πηκτοειδή πυρήνα.

**Ινώδης δακτύλιος:** εξωτερική στιβάδα πυκνού συνδετικού ιστού, κυρίως από πετάλια ινώδους χόνδρου και κολλαγόνες ίνες τύπου I

Λειτουργία: Ελαστικότητα στο δίσκο, αντίσταση στις πιέσεις που ασκούνται από τους προσκρούοντες σπονδύλους.

**Πηκτοειδής πυρήνας:** τοποθετημένος στο κέντρο του ινώδους δακτυλίου

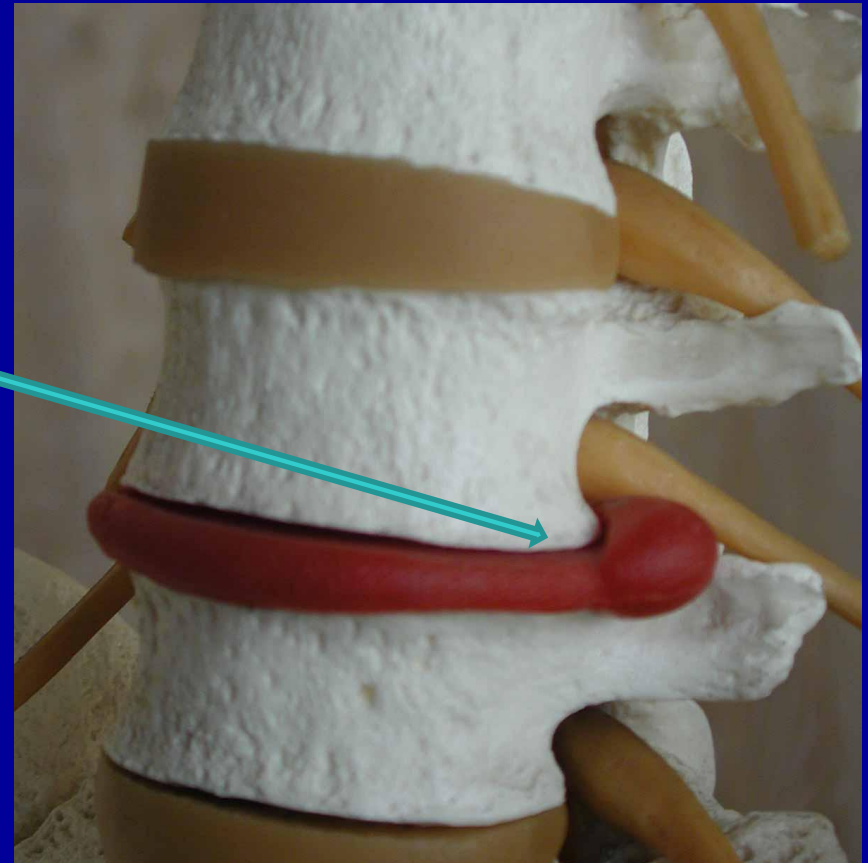Προέρχεται από εμβρυϊκή νωτιαία χορδή και αποτελείται από λίγα υποστρώγγυλα κύτταρα σκηνωμένα μέσα σε θεμέλια ουσία (κολλαγόνο, υαλουρονικό οξύ).

Στα παιδιά μεγάλος, αντικαθίσταται από ινώδη χόνδρο και μικραίνει με πάροδο ηλικίας

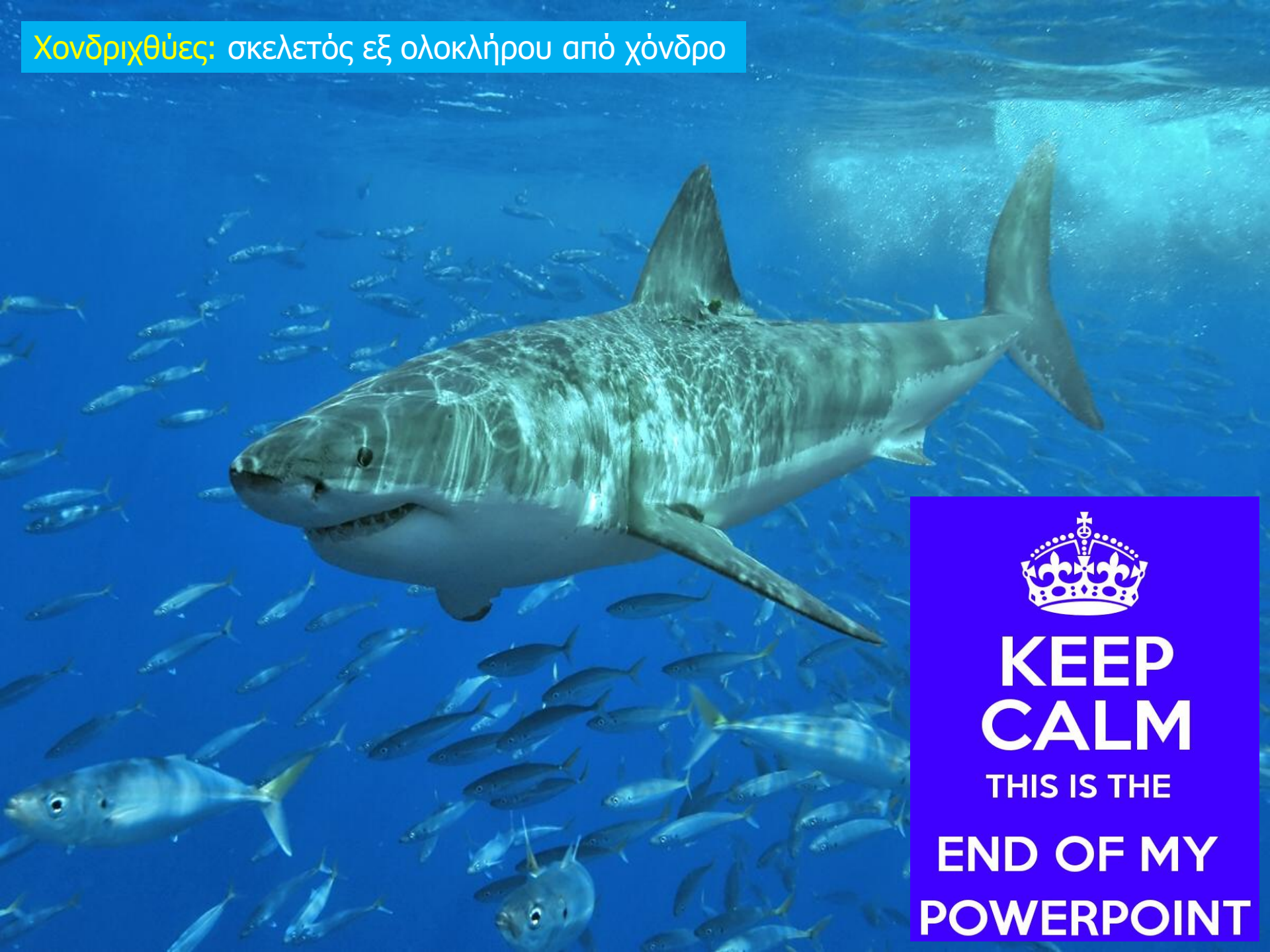# ΙΑΤΡΙΚΗ ΕΦΑΡΜΟΓΗ

Κήλη μεσοσπονδυλίου  
δίσκου: πρόπτωση  
πηκτοειδούς πυρήνα  
διαμέσου του ινώδους  
δακτυλίου

Πίεση νωτιαίου μυελού,  
συμπίεση νεύρων,  
πόνος, νευρολογικές  
και αισθητικές  
διαταραχές



Χονδριχθύες: σκελετός εξ ολοκλήρου από χόνδρο



**KEEP  
CALM**

THIS IS THE

**END OF MY  
POWERPOINT**