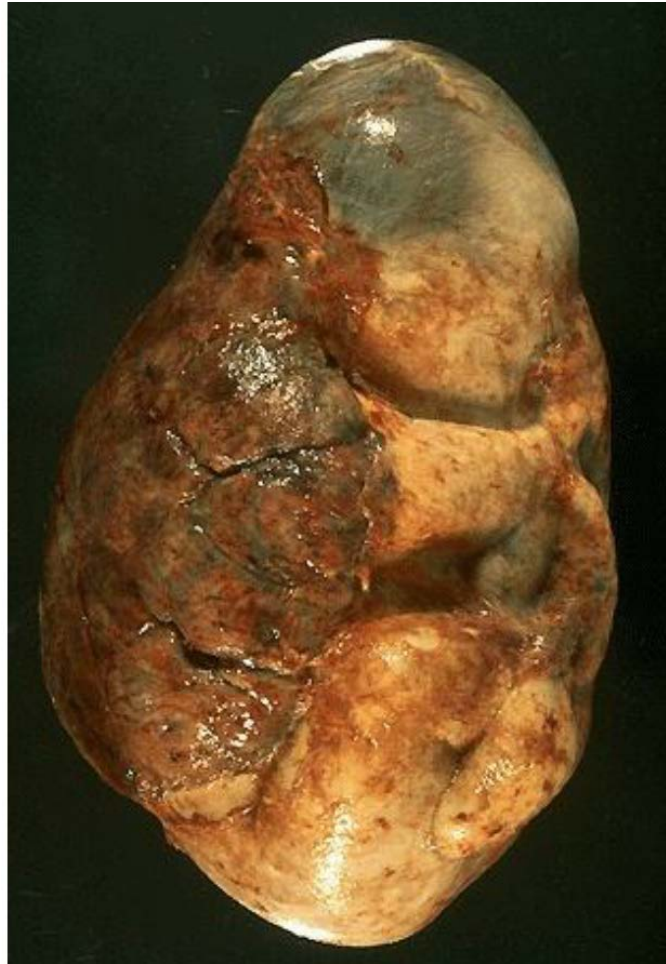

ΠΛΑΚΟΥΝΤΑΣ & ΕΜΒΡΥΪΚΟΙ ΥΜΕΝΕΣ



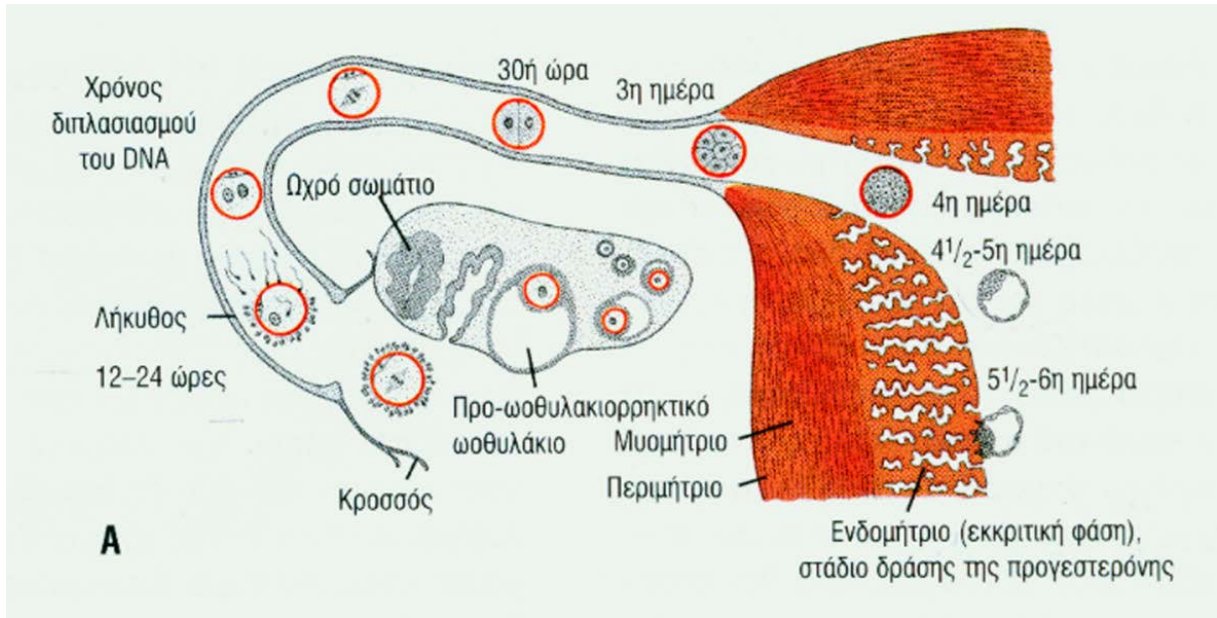
ΔΕΥΤΕΡΑΙΟΥ ΘΕΟΔΩΡΑ-ΕΛΕΥΘΕΡΙΑ, MD, MSc, PhD

ΜΑΙΕΥΤΗΡΑΣ-ΓΥΝΑΙΚΟΛΟΓΟΣ

ΜΟΡΙΑΚΟΣ ΒΙΟΛΟΓΟΣ-ΓΕΝΕΤΙΣΤΡΙΑ

ΕΠΙΚ. ΚΑΘΗΓΗΤΡΙΑ ΙΣΤΟΛΟΓΙΑΣ-ΕΜΒΡΥΟΛΟΓΙΑΣ,
ΔΠΘ

5^η ημέρα μετά τη ΓΟΝΙΜΟΠΟΙΗΣΗ



Βλαστοκύστη:

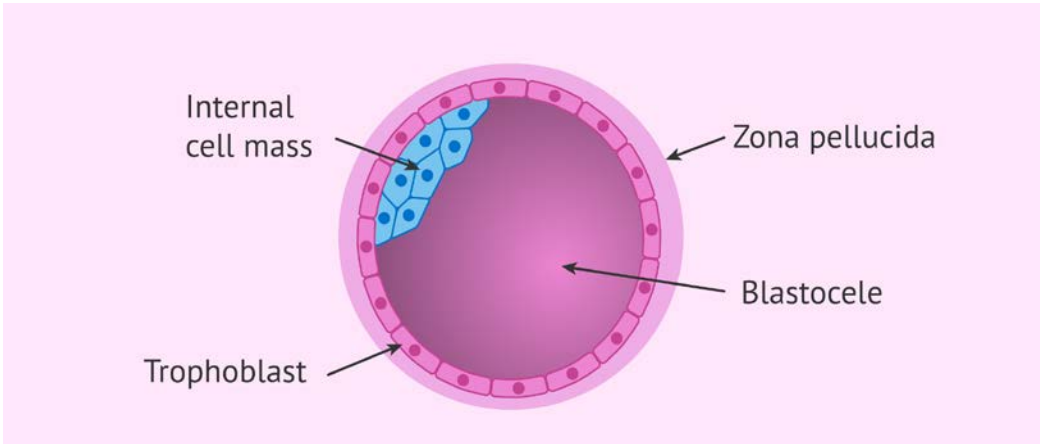
1. Έξω κυτταρική μάζα ή τροφοβλάστη → πλακούντα
2. Έσω κυτταρική μάζα ή εμβρυοβλάστη
3. Κοιλότητα βλαστοκύστης

58 κύτταρα: 5 της ICM + 53 τροφοβλάστης

ΕΜΦΥΤΕΥΣΗ



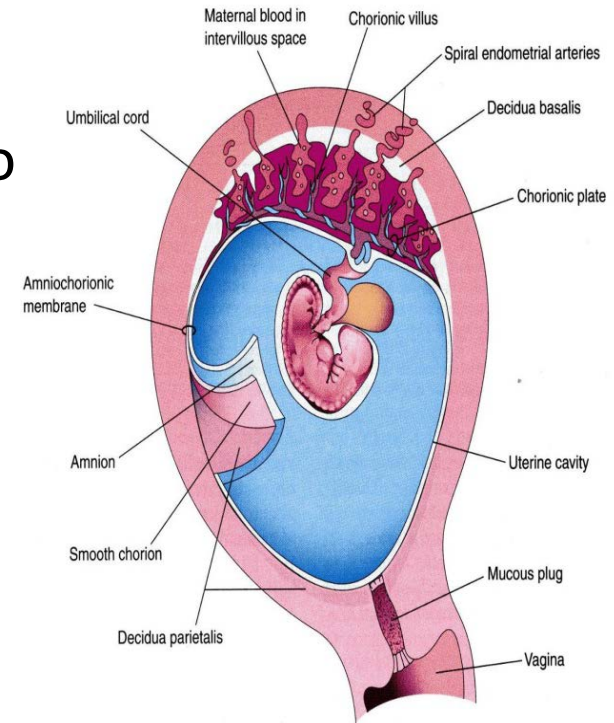
Αρχή σχηματισμού πλακούντα



ΠΛΑΚΟΥΝΤΑΣ

- Είναι εμβρυομητρικό όργανο.
- Αποτελείται από 2 στοιχεία:
 - **Εμβρυϊκό τμήμα** – αναπτύσσεται από το χοριακό σάκο
 - **Μητρικό τμήμα** – προέρχεται από το ενδομήτριο

Πλακούντας } σύστημα μεταφοράς ουσιών
Ομφάλιος λώρος }



Μέχρι το τέλος της 2^{ης} w:

Ο ρόλος του πλακούντα:

1. Μεταβολισμός
2. Μεταφορά αερίων & θρεπτικών συστατικών
3. Προστασία
4. Απέκκριση
5. Ενδοκρινική λειτουργία (προγεστερόνη, οιστρογόνα, γοναδοτροπίνες)

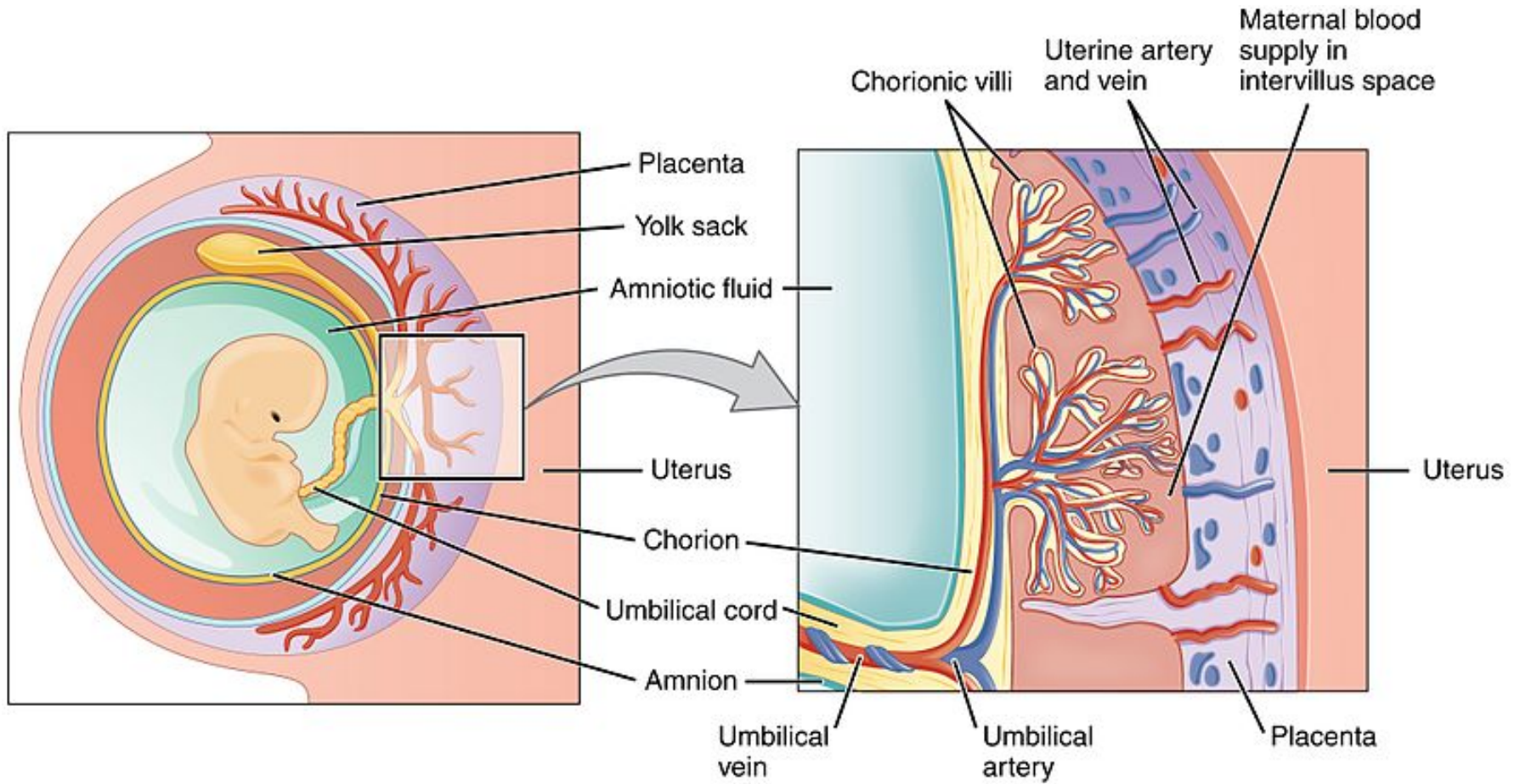
Εξω-εμβρυϊκό
σωματικό μεσόδεσμα
+
2 στιβάδες
τροφοβλάστης
=
ΧΟΡΙΟ

The extraembryonic mesoderm lining the cytotrophoblast and amnion is called the extraembryonic **SOMATOPLEURIC** mesoderm

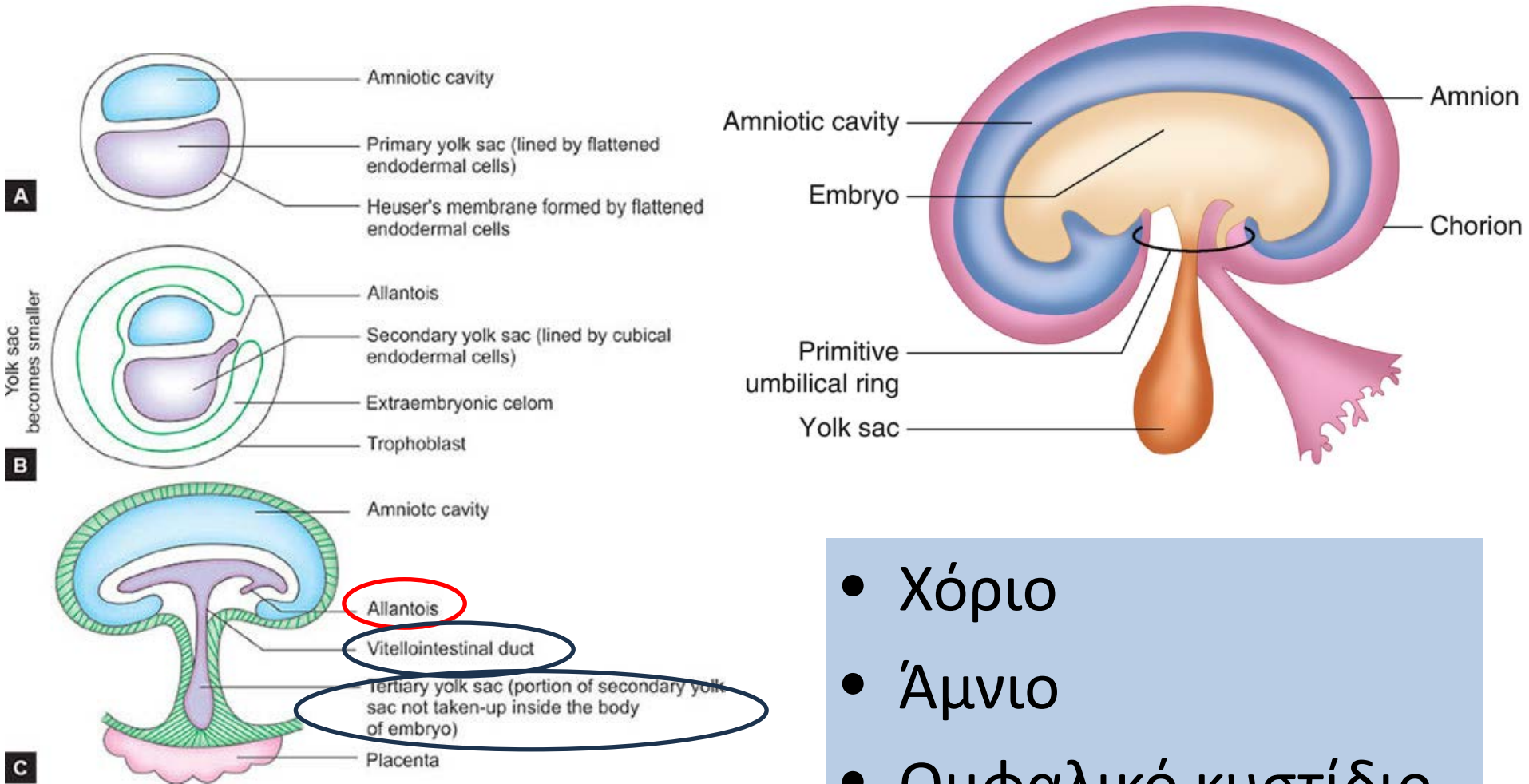
Εξω-εμβρυϊκό
σπλαχνικό
μεσόδεσμα

the lining covering the yolk sac is known as the extraembryonic **SPLANCHNOPEURIC** mesoderm

ΠΛΑΚΟΥΝΤΑΣ



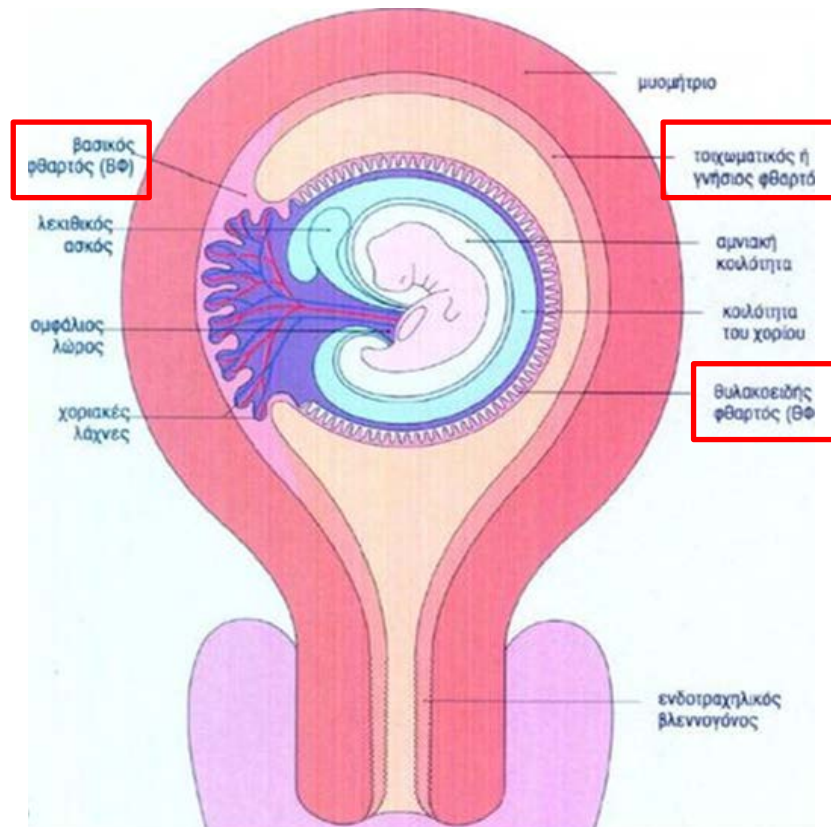
ΕΜΒΡΥΪΚΟΙ ΥΜΕΝΕΣ



- Χόριο
- Άμνιο
- Ομφαλικό κυστίδιο
- Αλλαντοΐδα

ΦΘΑΡΤΟΣ: το ενδομήτριο σε μια εγκύμονα μήτρα

Λειτουργική στιβάδα ενδομητρίου που αποπίπτει μετά το τοκετό κι εκτείνεται από το πυθμένα έως το σώμα της μήτρας.



ΦΘΑΡΤΟΣ

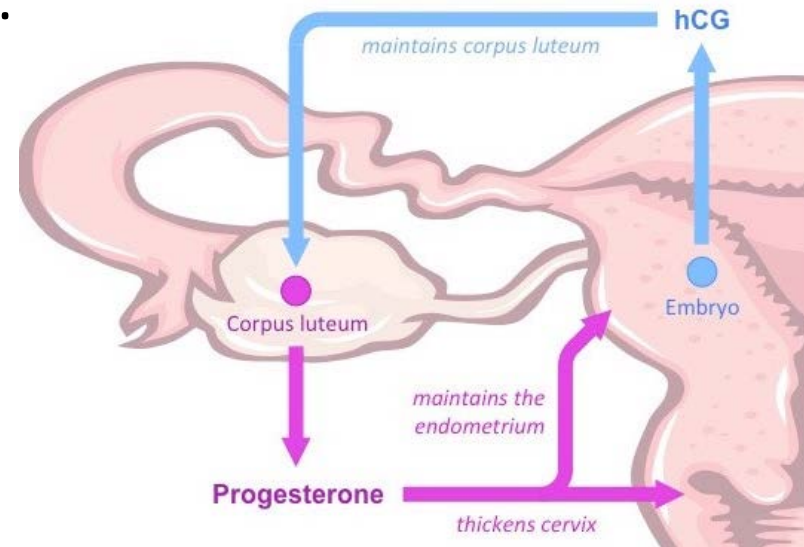
Έκκριση χοριακής γοναδοτροπίνης από εμφυτευμένη βλαστοκύστη
=> παράταση ύπαρξης ωχρού σωματίου



Παραγωγή προγεστερόνης έως και την 20^η w της κύησης.



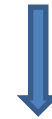Μετατροπή του ενδομητρίου σε φθαρτό.



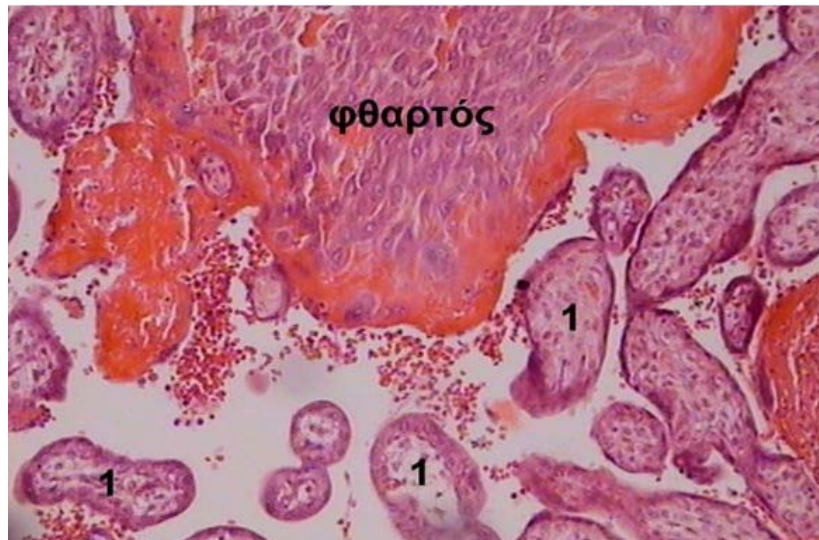ΦΘΑΡΤΟΣ

Φθαρτική αντίδραση:

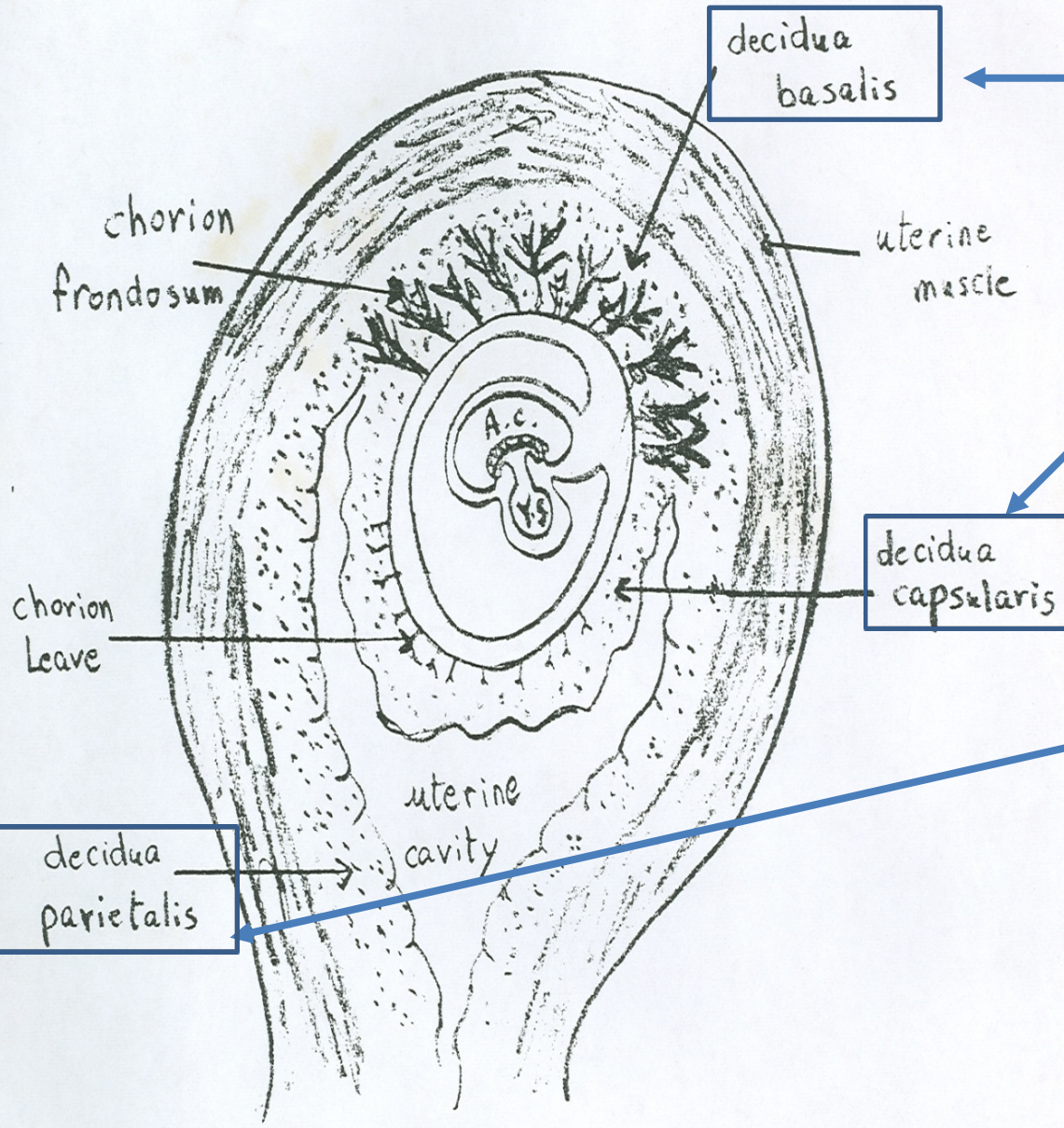
1. Το ενδομήτριο γίνεται παχύτερο και περισσότερο αγγειοβριθές.
2. Οι αδένες του ενδομητρίου διογκώνονται.
3. Τα κύτταρα του συνδετικού ιστού του ενδομητρίου μεγεθύνονται εξαιτίας της συσσώρευσης γλυκογόνου και λιπιδίων.



Σχηματισμός φθαρτικών κυττάρων



ΦΘΑΡΤΟΣ



- **Βασικός φθαρτός:** εκτείνεται στη περιοχή της εμφύτευσης, σχηματίζει το μητρικό στοιχείο του πλακούντα
- **Θυλακοειδής φθαρτός:** το επιπολής τμήμα που καλύπτει το κύημα
- **Τοιχωματικός φθαρτός:** το υπόλοιπο ενδομήτριο που εκτείνεται από το πυθμένα έως και το σώμα της μήτρας.

ΠΛΑΚΟΥΝΤΟΠΟΙΗΣΗ

Διείσδυση βλαστοκύστης (τροφοβλάστης) στο φθαρτοποιημένο ενδομήτριο.

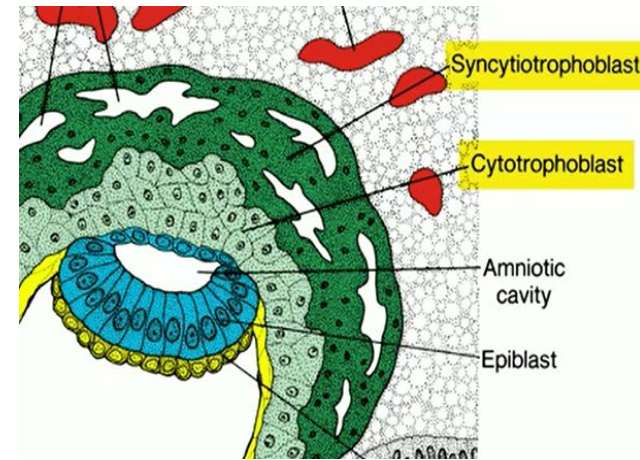
ΤΡΟΦΟΒΛΑΣΤΗ

Κυτταροτροφοβλάστη

Συγκυτιοτροφοβλάστη



Διήθηση αγγείων φθαρτού => Σχηματισμός αιματολιμνών

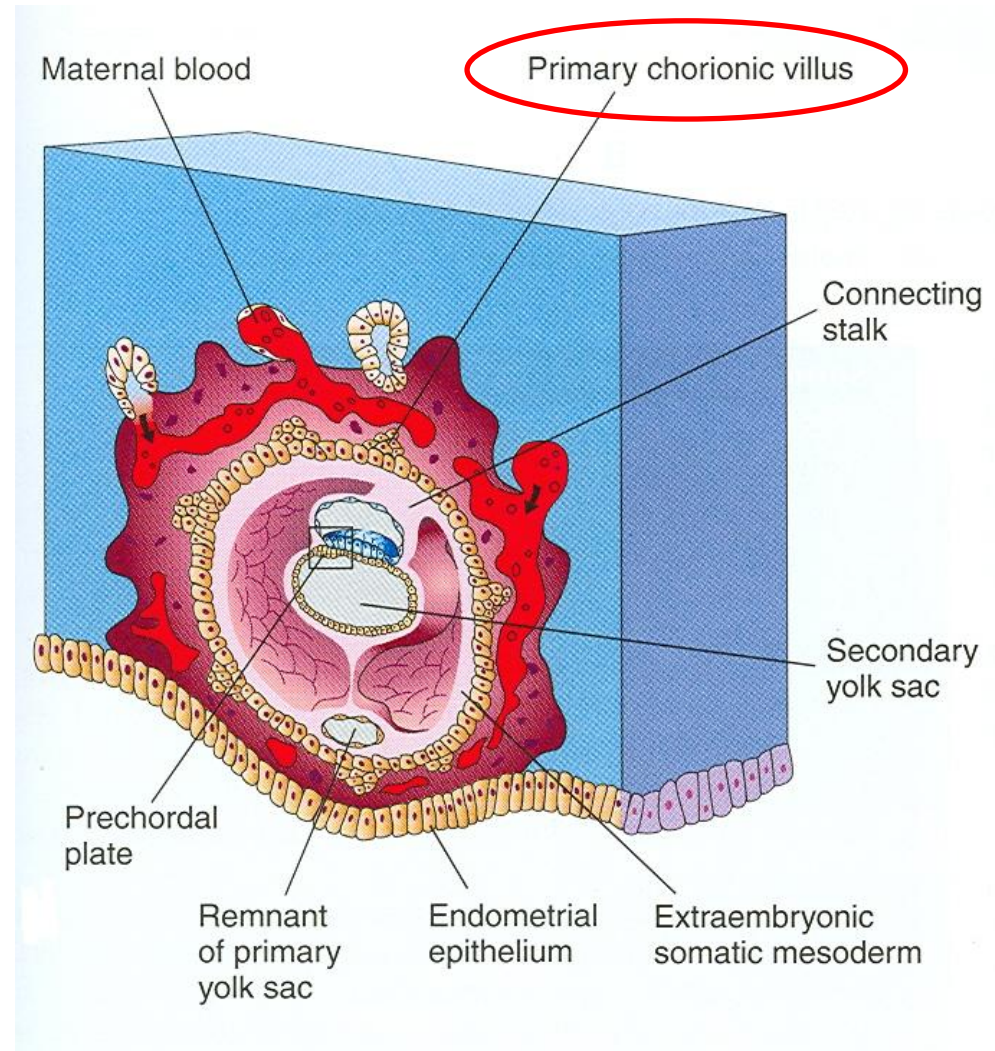
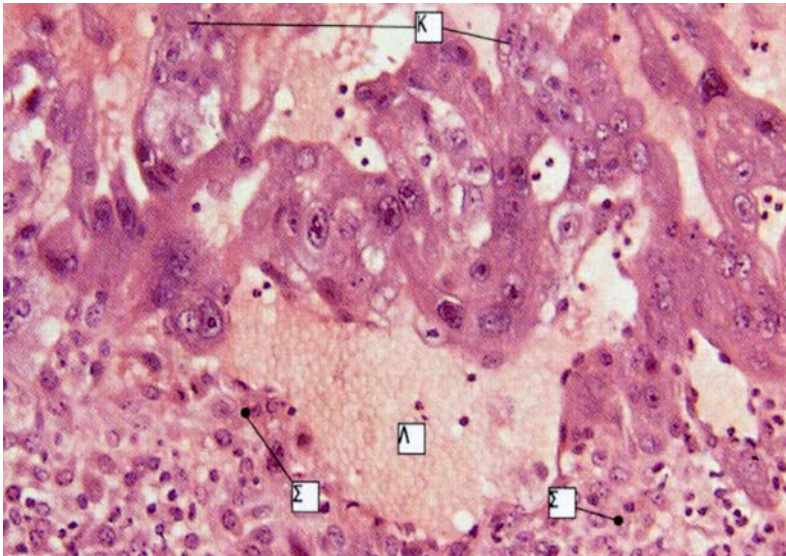


Από την 3^η w, τα κύτταρα της κυτταροτροφοβλάστης πολλαπλασιάζονται και εισχωρούν στην συγκύτιοτροφοβλάστη, σχηματίζοντας ακτινοειδείς προσεκβολές, τις **ΛΑΧΝΕΣ**.

Άρα, κάθε λάχνη εσωτερικά αποτελείται από διακριτά κυτταροτροφοβλαστικά κύτταρα, και εξωτερικά περιβάλλεται από συγκύτιο, όπου δεν υπάρχουν κυτταρικές μεμβράνες (συγκυτιοτροφοβλάστη).

ΠΡΩΤΟΓΕΝΕΙΣ ΧΟΡΙΑΚΕΣ ΛΑΧΝΕΣ

Στο τέλος της 2^{ης} w, συμπαγείς προσεκβολές της κυτταροτροφοβλάστης διεισδύουν εντός των αγγειακών χώρων (αιμοκόπλων) που περιέχουν μητρικό αίμα.



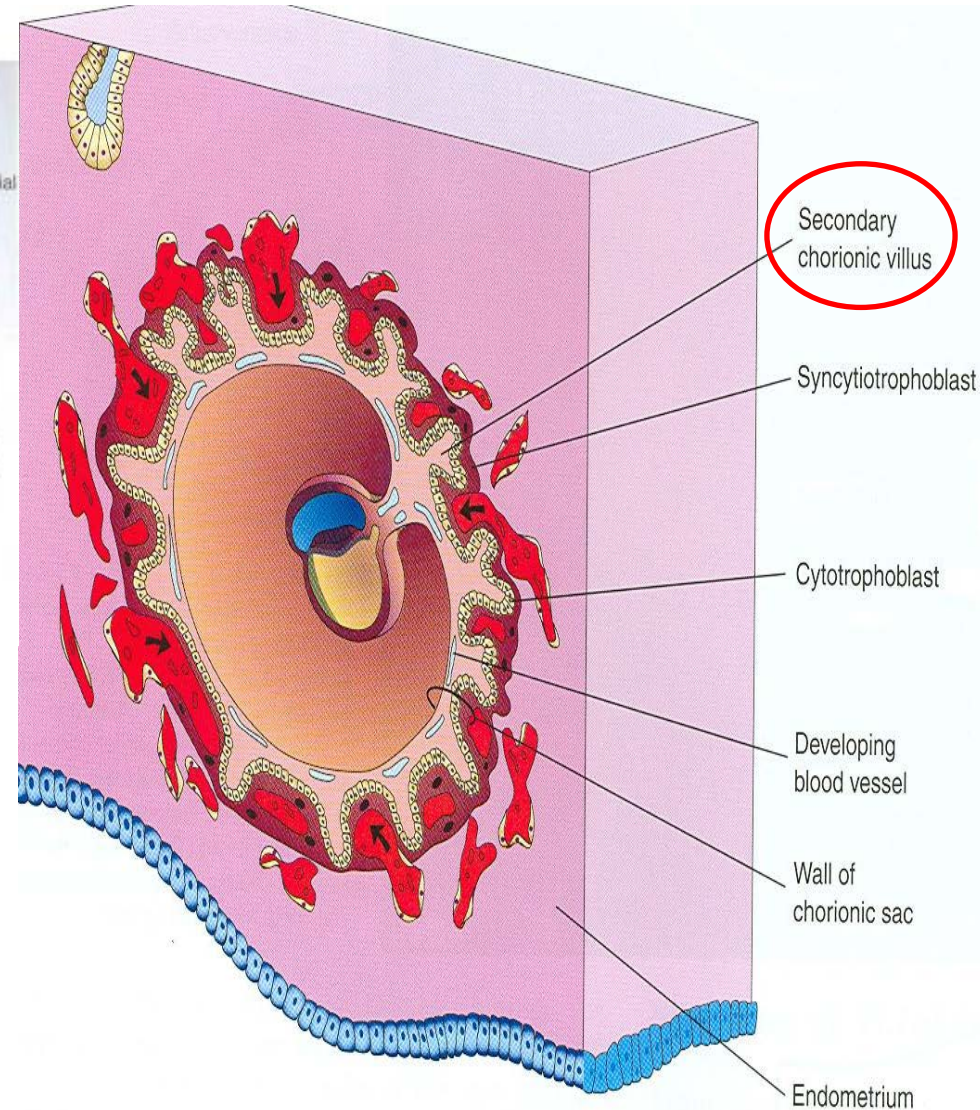
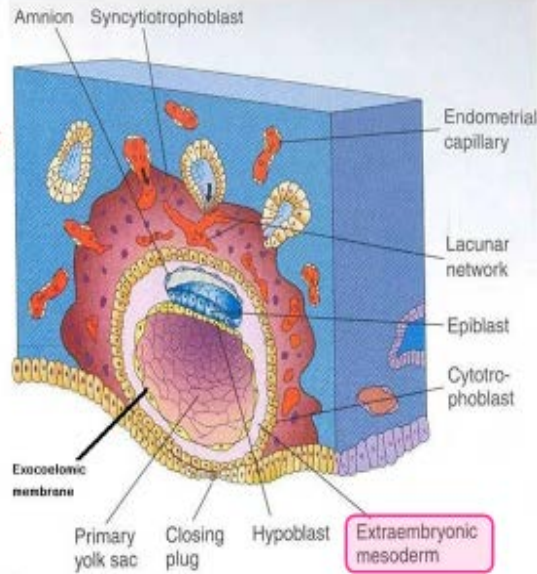
ΔΕΥΤΕΡΟΓΕΝΕΙΣ ΧΟΡΙΑΚΕΣ ΛΑΧΝΕΣ

Εξω-εμβρυϊκό μεσόδερμα

Χαλαρός συνδετικός ιστός που σχηματίζεται μεταξύ της έσω επιφάνειας της κυτταροτροφλάστης και της εξωτερικής επιφάνειας του αρχέγονου λεκιθικού ασκού και του αμνίου.

• Προέλευση από το εξω-εμβρυϊκό ενδόδερμα του λεκιθικού ασκού.

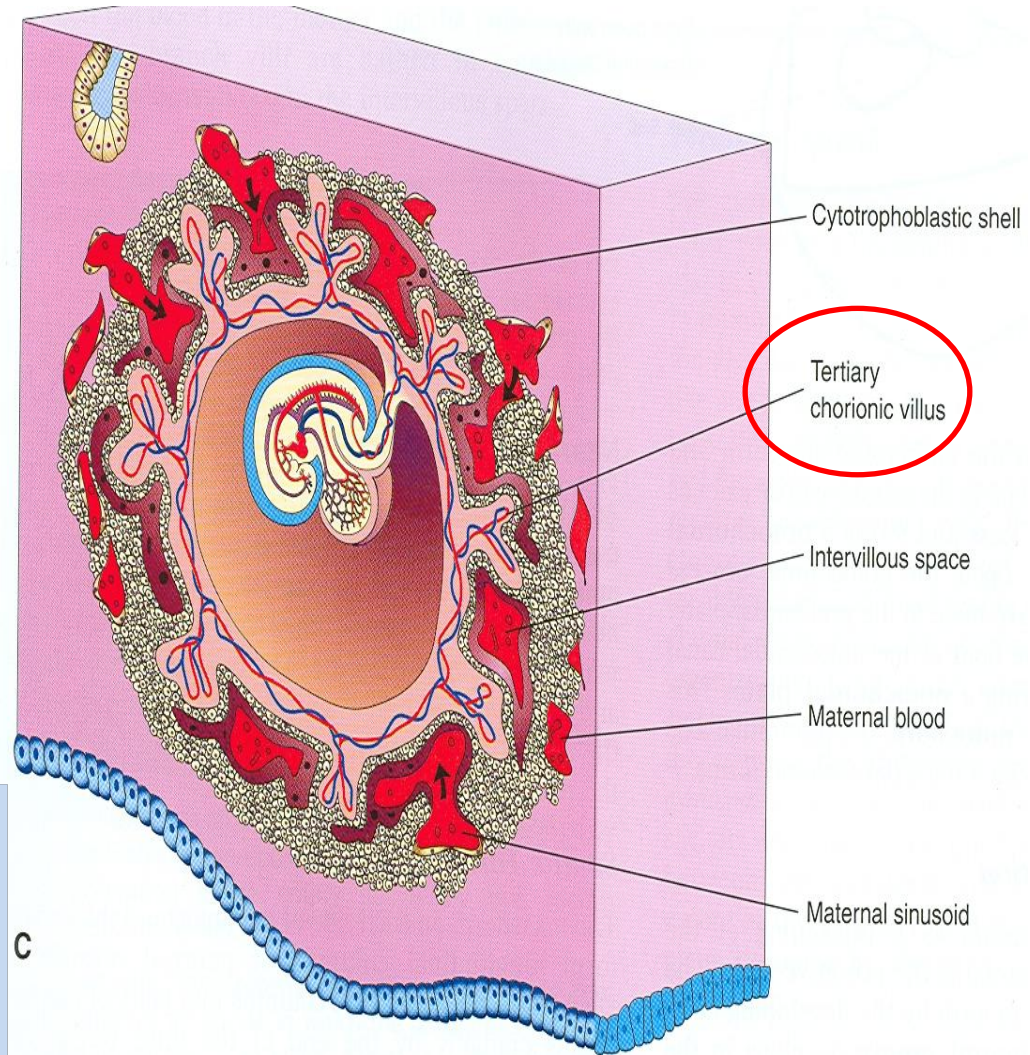
• Αποτελεί υπόστρωμα διαμέσου του οποίου τα αγγεία εφοδιάζουν με οξυγόνο και θρεπτικά συστατικά το έμβρυο.



Στην αρχή της 3^{ης} w, στο εσωτερικό των πρωτογενών λαχνών διεισδύει το εξω-εμβρυϊκό μεσόδερμα.

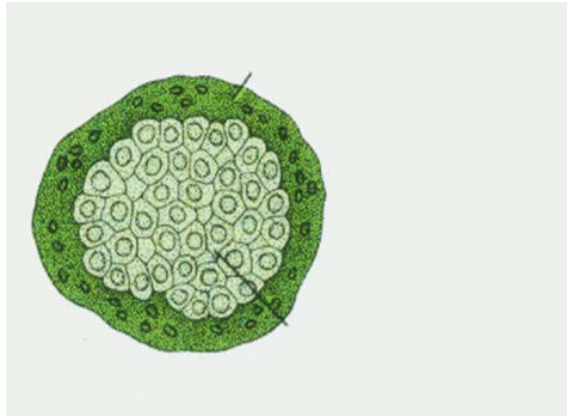
ΤΡΙΤΟΓΕΝΕΙΣ ΧΟΡΙΑΚΕΣ ΛΑΧΝΕΣ

- Κατά τη διάρκεια της 3^{ης} w, εμφανίζονται τριχοειδή αγγεία μέσα στο μεσόδερμα των δευτερογενών λαχνών.
- Στο τέλος της 3^{ης} w, έχει εγκατασταθεί η αρχέγονη εμβρυϊκή κυκλοφορία (ανταλλαγή O₂/CO₂ μέσω των αιματολιμνών = μεσολάχνιοι χώροι)

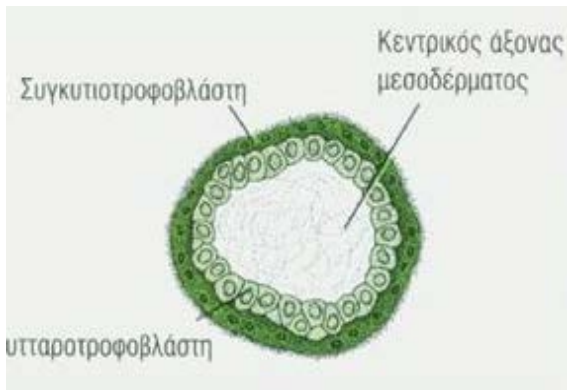


Οι τριτογενείς λάχνες προοδευτικά παρουσιάζουν στην επιφάνεια τους μικρότερες προσεκβολές προς τον μεσολάχνιο χώρο, που ονομάζονται **μικρολάχνες**. Οι μικρολάχνες αυξάνουν την επιφάνεια της τροφοβλάστης που βρίσκεται σε άμεση επαφή με το αίμα της μητέρας.

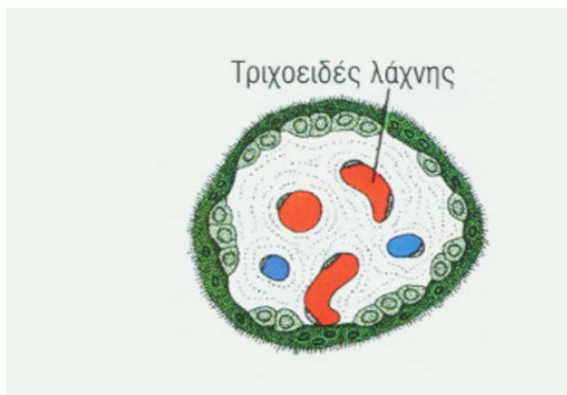ΧΟΡΙΑΚΕΣ ΛΑΧΝΕΣ



Πρωτογενείς λάχνες:
δακτυλιοειδείς προεσεκβολές
κυτταροτροφobλαστών μέσα στις
τροφobλαστικές κοιλότητες (12^η-14^η
μέρα).

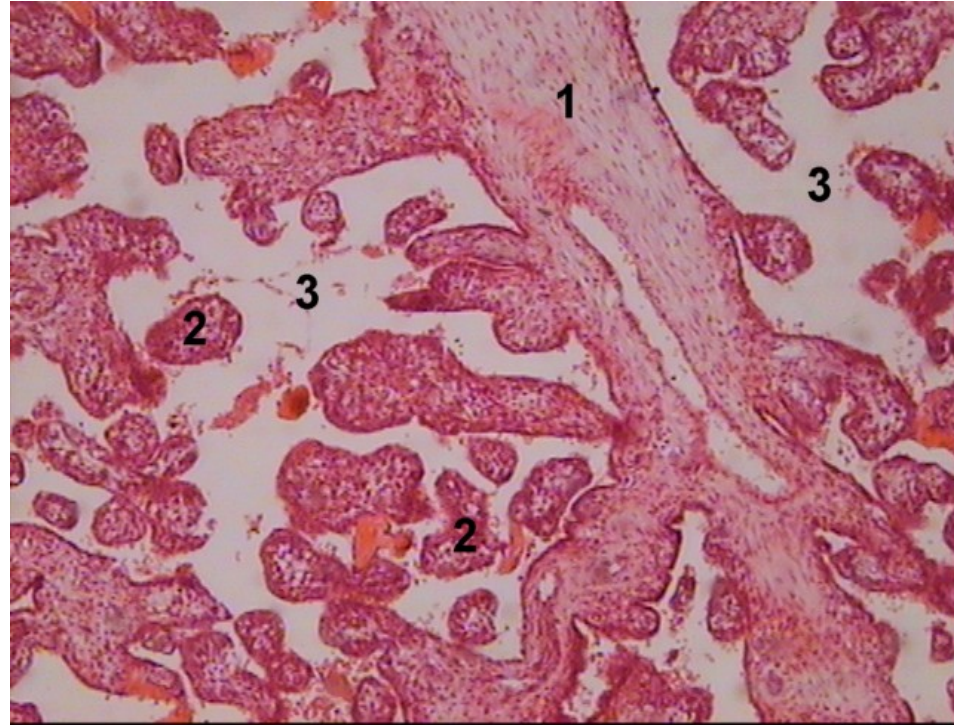


Δευτερογενείς λάχνες:
διείσδυση κυττάρων του
εξωεμβρυϊκού μεσοδέρματος
στο κέντρο των πρωτογενών
λαχνών (μέχρι τέλος 3^{ης} w).



Τριτογενείς λάχνες: παρουσία
τριχοειδών αγγείων στο εσωτερικό
των λαχνών (μέχρι τέλος 4^{ης} w).

- Στο τέλος του πρώτου μήνα της κύησης, ο πλακούντας περιέχει χιλιάδες τριτογενείς λάχνες, κάθε μία από τις οποίες διακλαδίζεται πολλές φορές και κάθε κλάδος περιέχει μία ή περισσότερες τριχοειδικές αγκύλες. Αιωρούμενες στις αιμολίμνες του μητρικού αίματος στον πλακούντα, οι **χοριακές λάχνες παρέχουν μία ανώμαλη επιφανειακή περιοχή για την ανταλλαγή μεταβολιτών.**
- Η ανταλλαγή αερίων, θρεπτικών ουσιών και αχρήστων προϊόντων γίνεται μεταξύ εμβρυϊκού αίματος στα τριχοειδή και του μητρικού αίματος που νύχονται οι λάχνες, με διάχυση που γίνεται κατά μήκος της τροφοβλαστικής στιβάδας και του ενδοθηλίου του τριχοειδούς.



Η εμβρυογενής μοίρα του πλακούντα. Η μεγάλη στελεχιαία λάχνη (1) διακλαδίζεται προοδευτικά σε μικρότερες τελικές λάχνες (2). Ανάμεσα από τις λάχνες υπάρχει ο μεσολάχνιος χώρος (3), όπου κυκλοφορεί το αίμα της μητέρας. (χρώση αιματοξυλίνη-εωσίνη, μεγέθυνση X50).

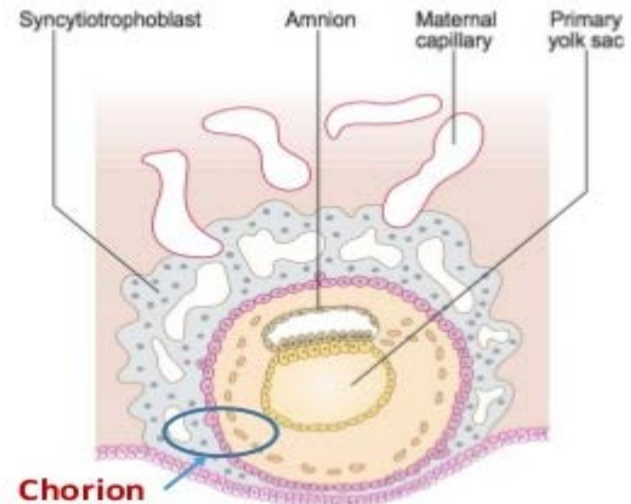
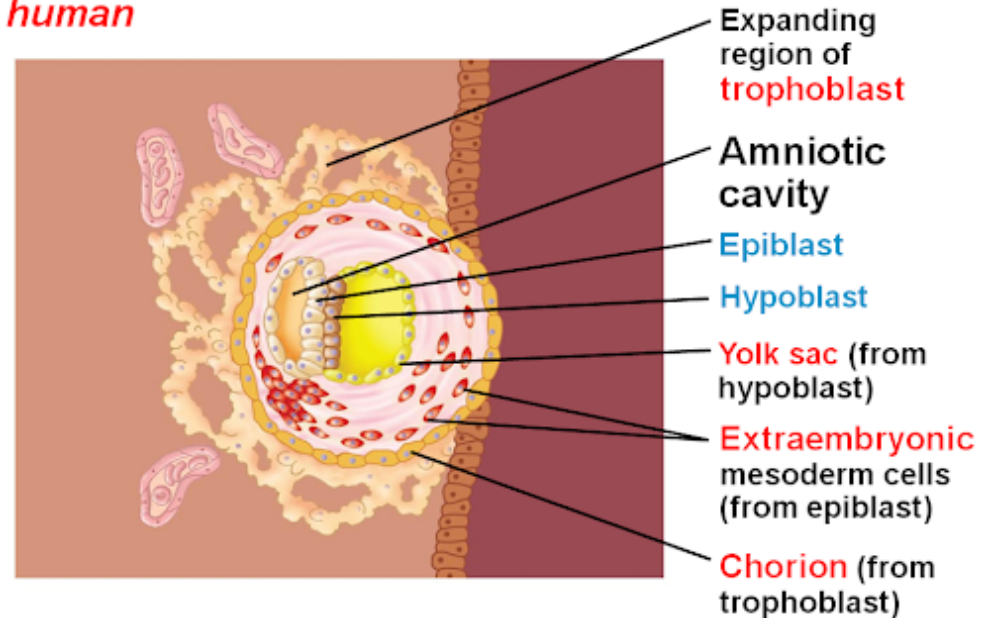
ΧΟΡΙΟ ή ΧΟΡΙΑΚΟ ΠΕΤΑΛΟ

Ονομάζεται η τροφοβλάστη μετά το σχηματισμό του εξωεμβρυϊκού μεσοδέρματος από την εσωτερική επιφάνεια της (2^η w).

Αποτελείται:

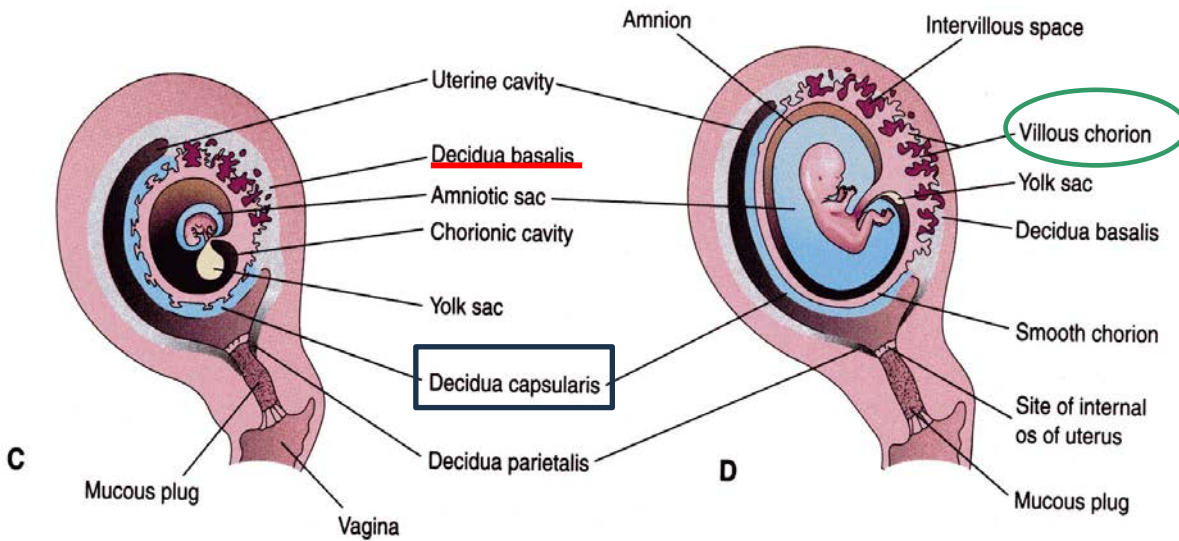
- **Συγκύτιοτροφοβλάστη** (εξωτερική στιβάδα)
- **Κυτταροτροφοβλάστη** (εσωτερική στιβάδα)
- **Εξω-εμβρυϊκό μεσόδερμα** (εσωτερική στιβάδα)

human



- 1- extraembryonic mesoderm
- 2- cytotrophoblast
- 3- Syncytiotrophoblast

ΑΝΑΠΤΥΞΗ ΠΛΑΚΟΥΝΤΑ



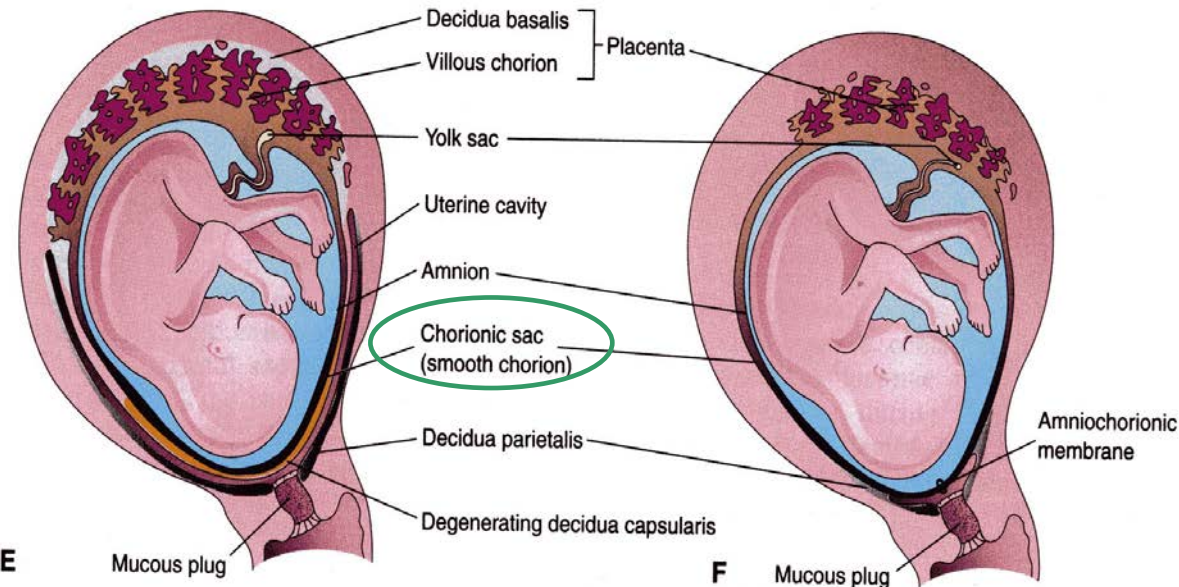
Έντονος πολλαπλασιασμός τροφοβλαστικών κυττάρων, σχηματισμός χοριακού σάκου & χοριακών λαχνών.

Μέχρι τις αρχές της 8^{ης} w, ολόκληρος ο χοριακός σάκος καλύπτεται από χοριακές λάχνες (C).

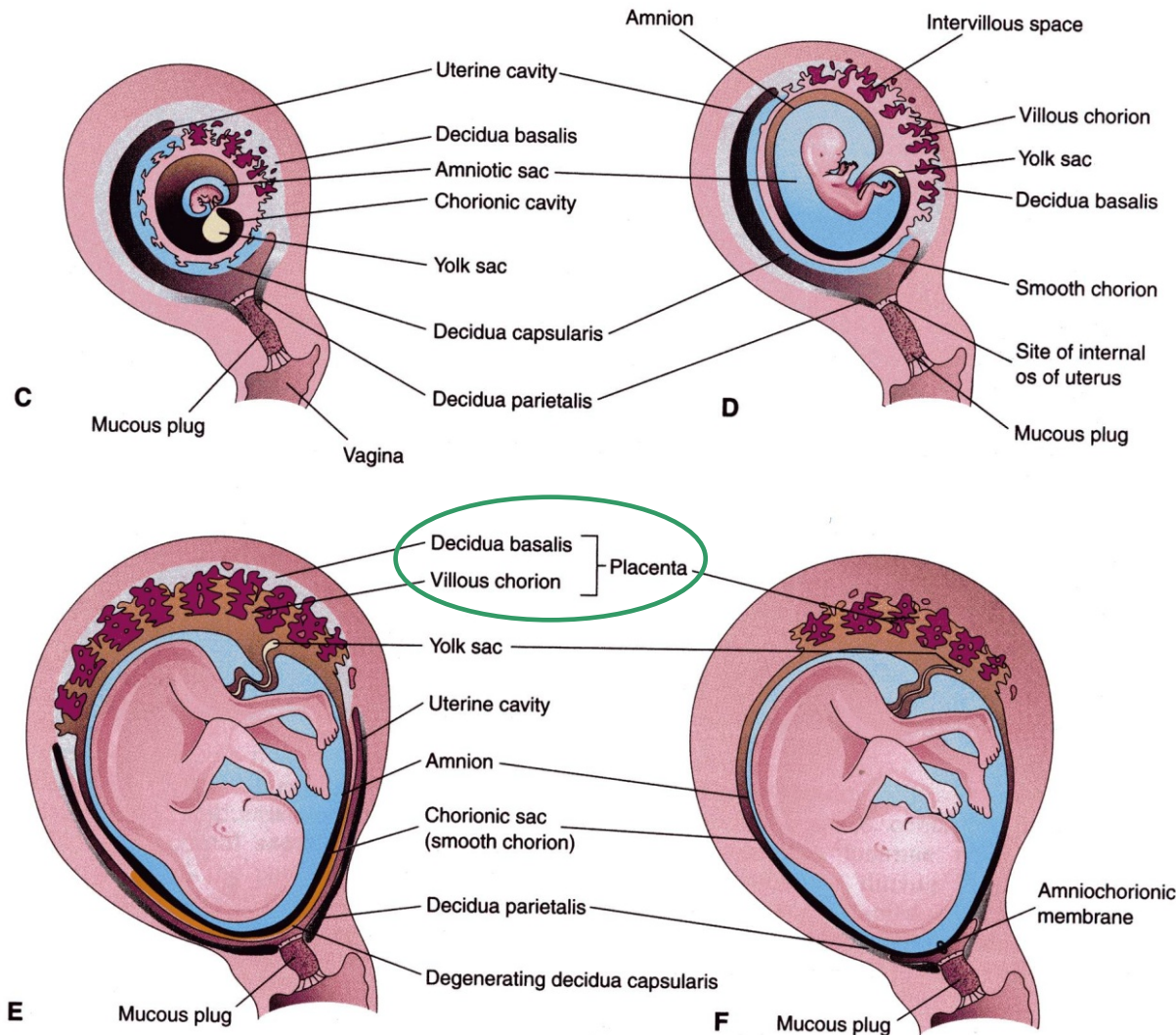
- Καθώς ο χοριακός σάκος αναπτύσσεται, οι λάχνες του θυλακοειδούς φθαρτού συμπιέζονται => εκφυλίζονται => **ΛΕΙΟ ΧΟΡΙΟ** (D).

- Άρα, 2 είδη φθαρτού σχηματίζονται :

- **Λαχνωτό χόριο**
- **Λείο χόριο**



ΑΝΑΠΤΥΞΗ ΠΛΑΚΟΥΝΤΑ

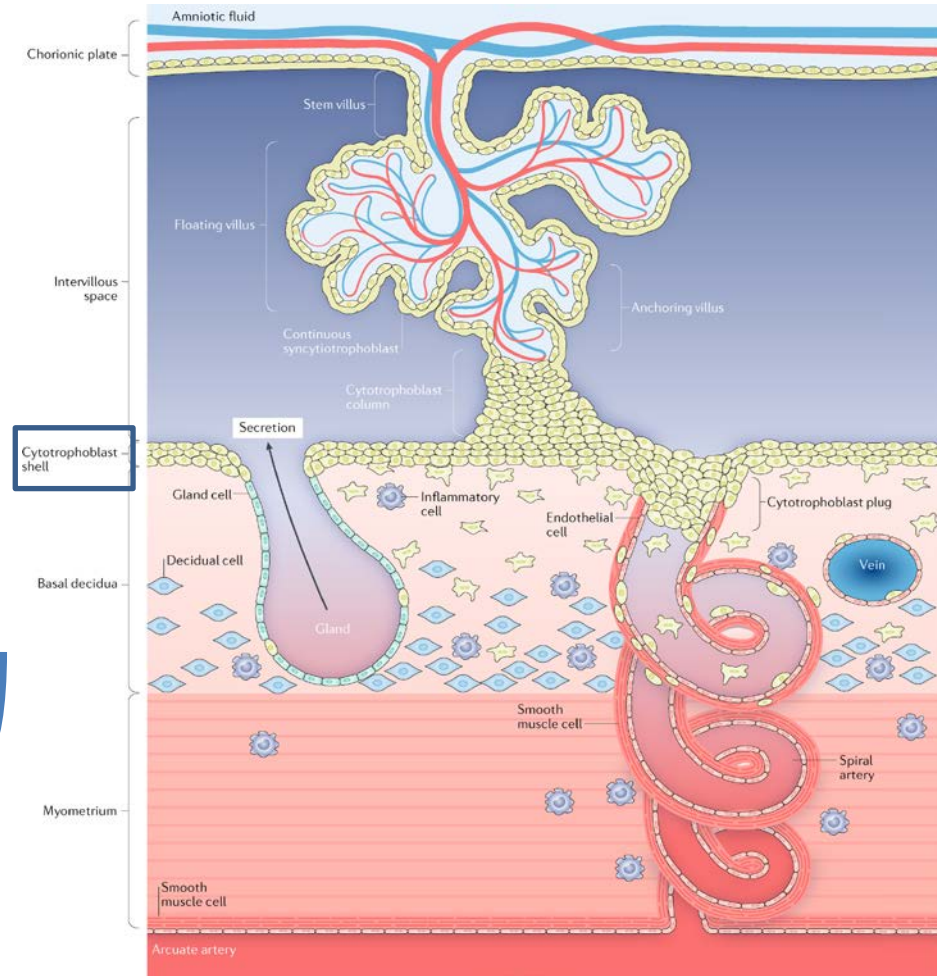


- Το λαχνωτό χόριο σχηματίζει το **εμβρυϊκό στοιχείο** του πλακούντα.
- Ο βασικός φθαρτός σχηματίζει το **μητρικό στοιχείο** του πλακούντα.
- Ο πλακούντας αναπτύσσεται ταχέως.
- Μέχρι το τέλος του 4^{ου} μήνα, ο βασικός φθαρτός θα έχει αντικατασταθεί εξ' ολοκλήρου από τις κοτυληδόνες

ΑΝΑΠΤΥΞΗ ΠΛΑΚΟΥΝΤΑ

1. Εμβρυϊκό τμήμα:
λαχνωτό χόριο

2. Μητρικό τμήμα:
βασικός φθαρτός



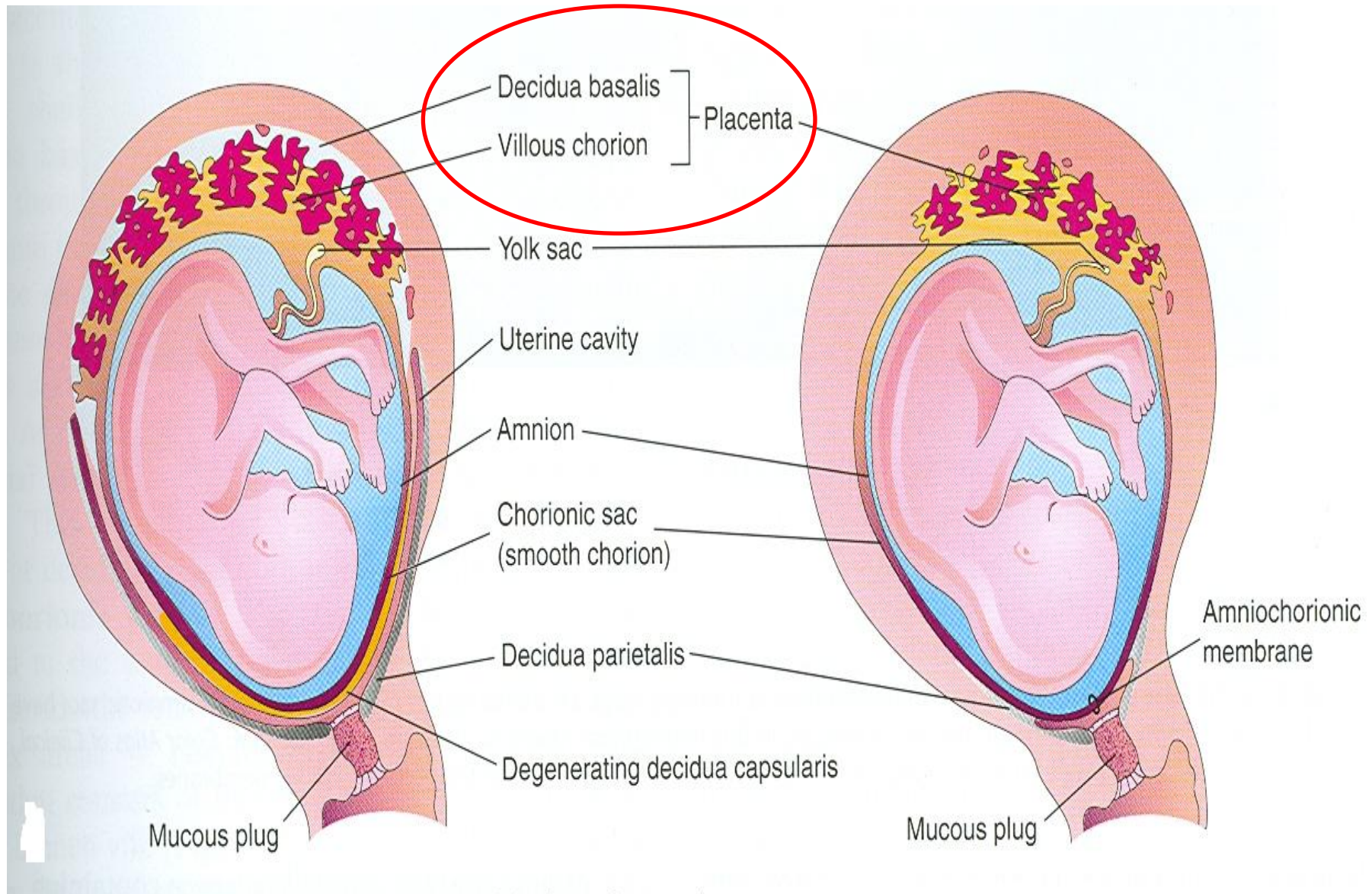
Σύνδεση μέσω του

κυτταροτροφοβλαστικού ελύτρου

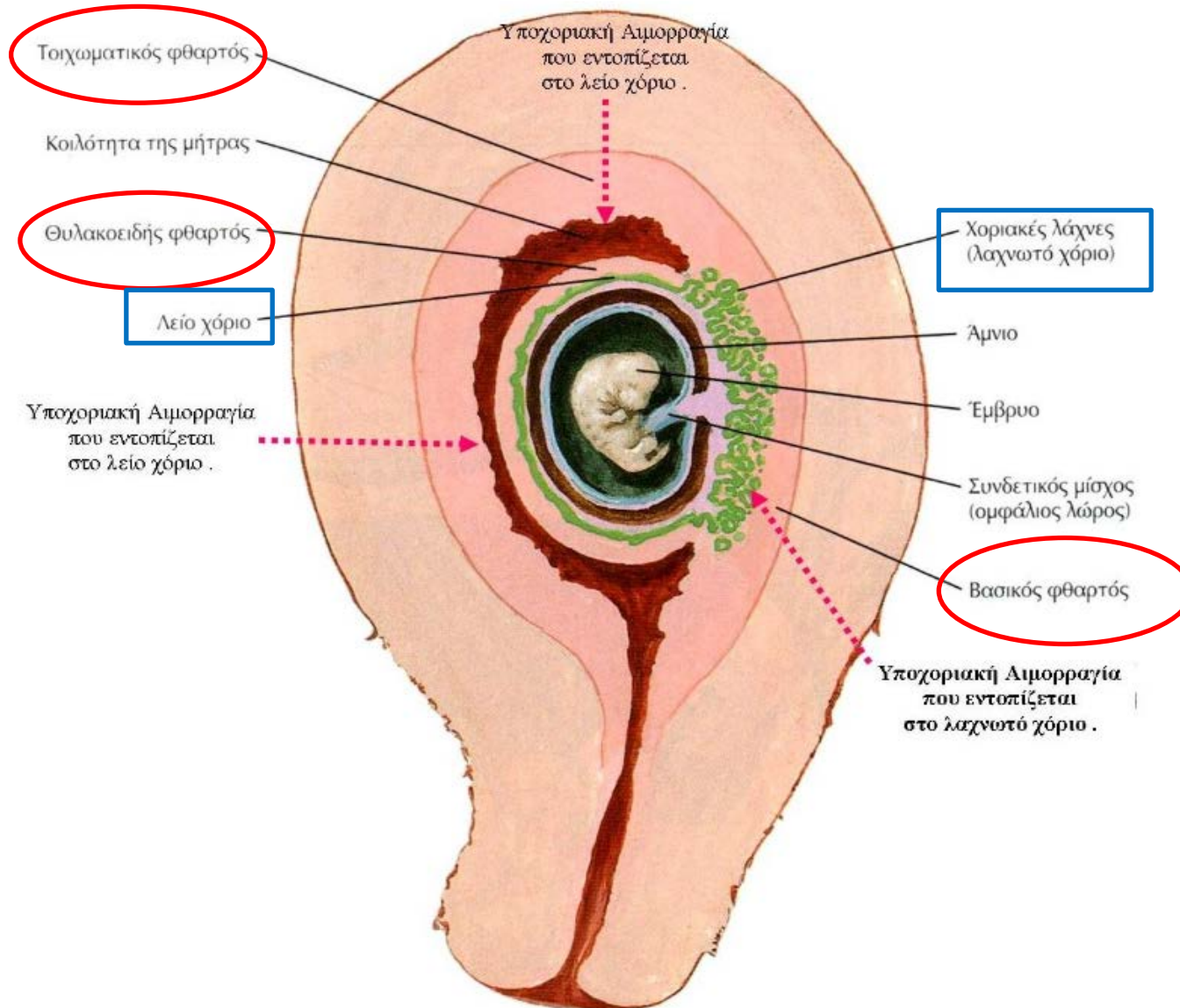
(εξωτερική στιβάδα

τροφοβλαστικών κυττάρων)

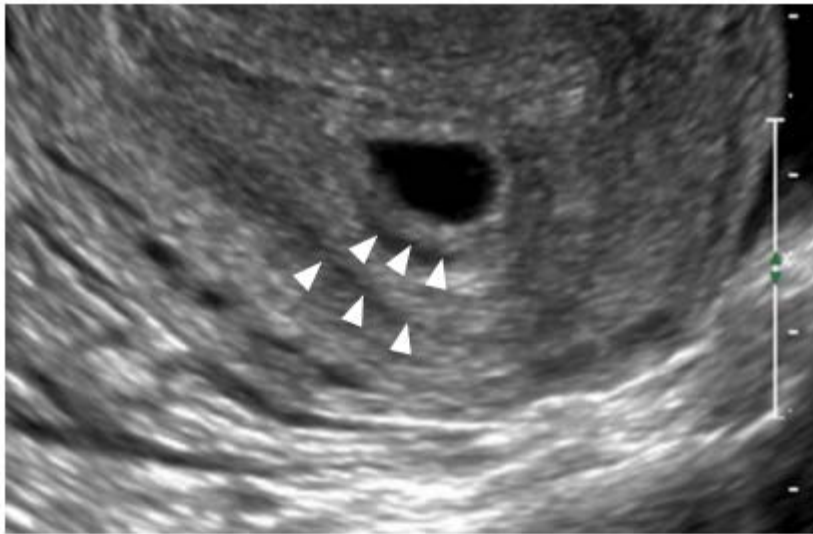ΑΝΑΠΤΥΞΗ ΠΛΑΚΟΥΝΤΑ



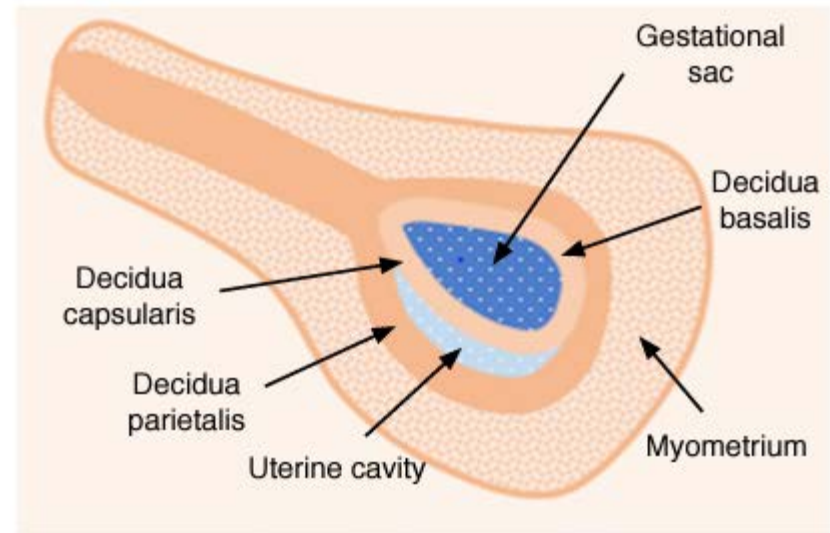
ΑΝΑΠΤΥΞΗ ΠΛΑΚΟΥΝΤΑ



ΑΝΑΠΤΥΞΗ ΠΛΑΚΟΥΝΤΑ



A



B

Καθώς οι λάχνες διεισδύουν ολοένα και περισσότερο στο βασικό φθαρτό, ο φθαρτικός ιστός εκφυλίζεται.

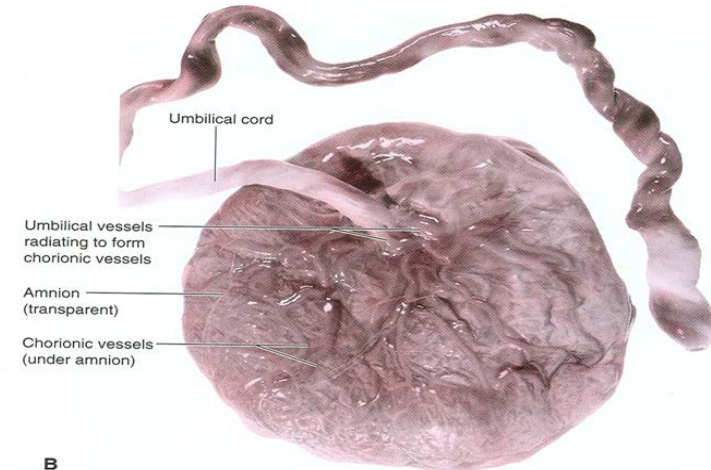
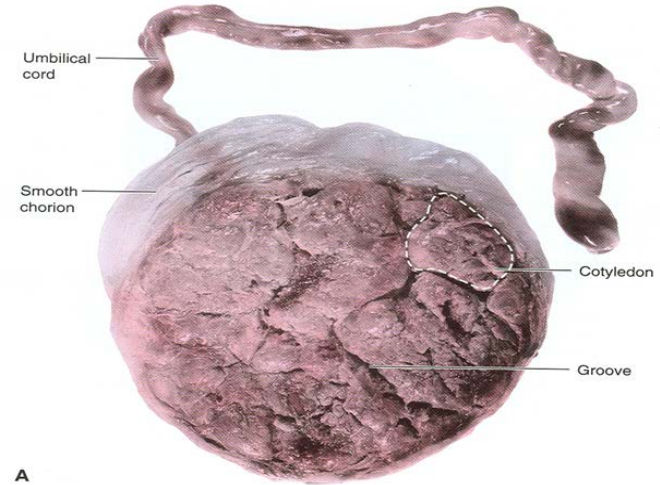


Σχηματισμός φθαρτικών διαφραγμάτων που εκβάλλουν στο χοριακό πέταλο.

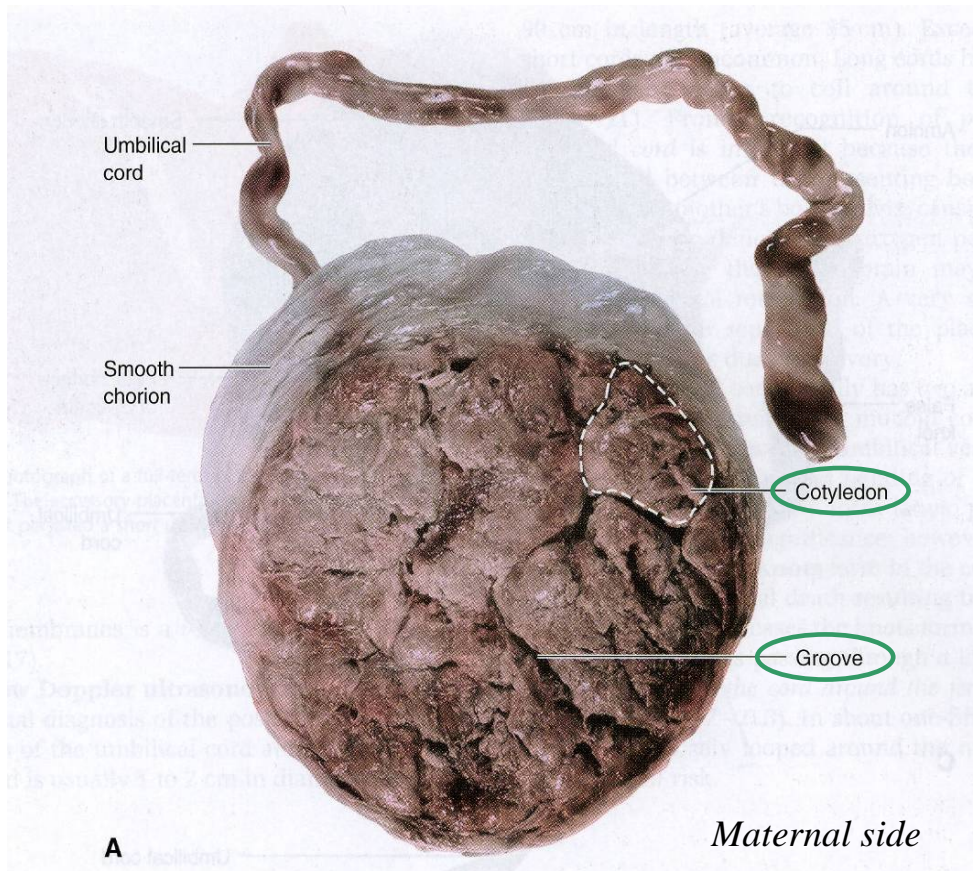


Το μητρικό τμήμα του πλακούντα υποδιαιρείται στις **ΚΟΤΥΛΗΔΟΝΕΣ**

Μέχρι την 20^η w, ο θυλακοειδής φθαρτός συνενώνεται με τον τοιχωματικό φθαρτό.

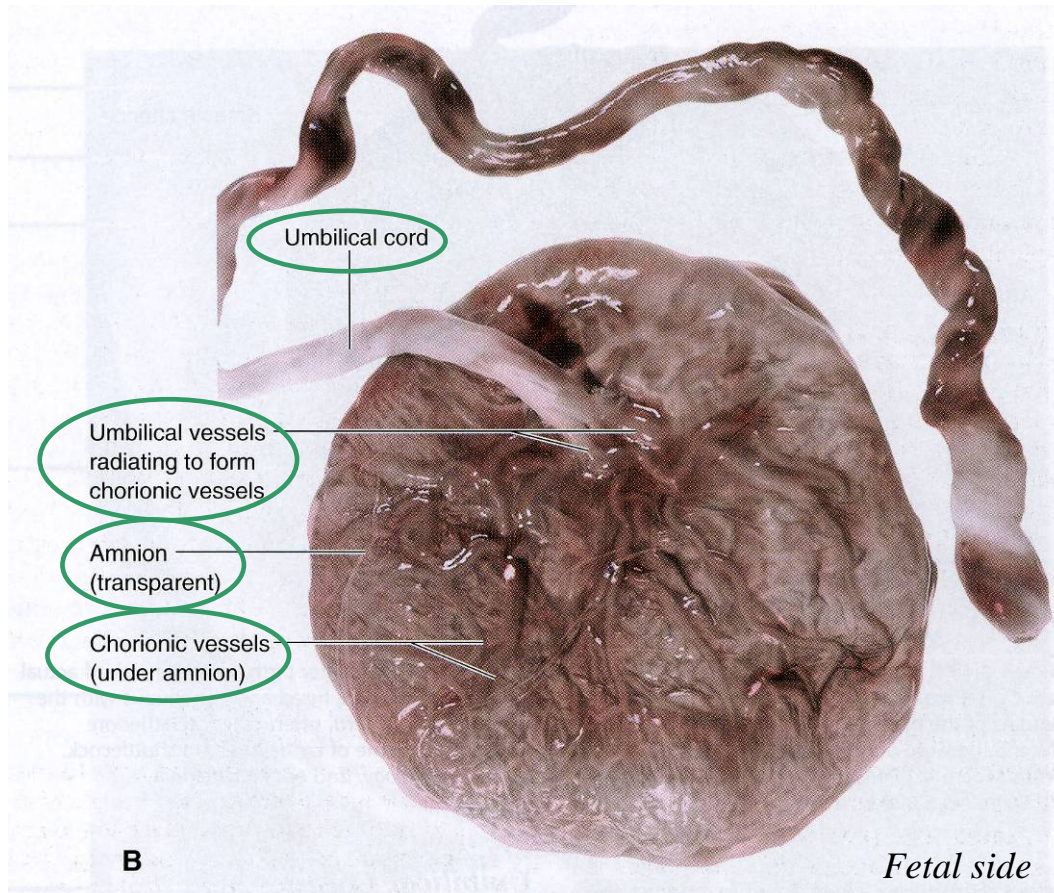


ΤΕΛΕΙΟΜΗΝΟΣ ΠΛΑΚΟΥΝΤΑΣ



- Έχει δισκοειδές σχήμα με διάμετρο 15-20cm & βάρος 500-600 gr.
- Αποτελείται από 15-20 κοτυληδόνες.
- Κάθε κοτυληδόνα αποτελείται από 2 ή περισσότερες στελεχιαίες λάχνες & τις διακλαδώσεις τους.

ΤΕΛΕΙΟΜΗΝΟΣ ΠΛΑΚΟΥΝΤΑΣ



- **Εμβρυϊκή επιφάνεια:**

Είναι λεία και καλύπτεται από το **άμνιο**.

Ο **ομφάλιος λώρος** προσφύεται κεντρικά στο πλακούντα.

Τα ομφαλικά αγγεία διακλαδίζονται στην εμβρυϊκή επιφάνεια



Σχηματισμός χοριακών αγγείων



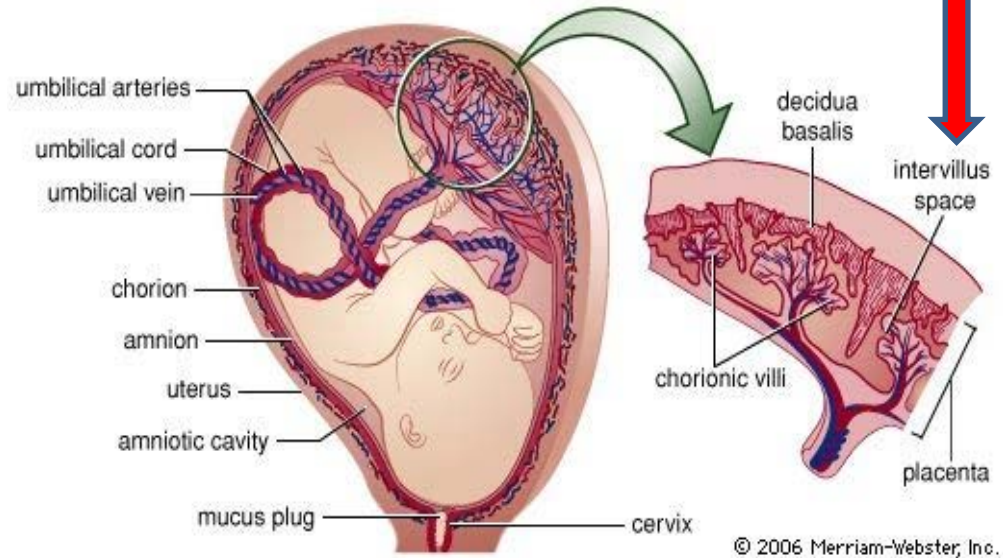
Είσοδος στις χοριακές λάχνες =>

Αρτηριο-τριχοειδο-φλεβικό σύστημα

Μεσολάχνιος χώρος

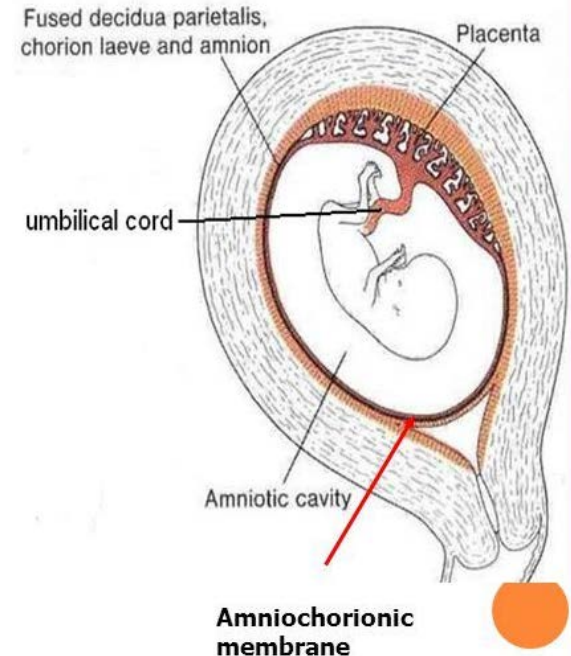
Σχηματίζεται από κοιλότητες που εμφανίζονται στη συγκυτιοτροφοβλάστη, τη 2^η w.

Περιέχει μητρικό (οξυγονωμένο) αίμα, το οποίο εισέρχεται μέσω των **σπειροειδών αρτηριών** του βασικού φθαρού.

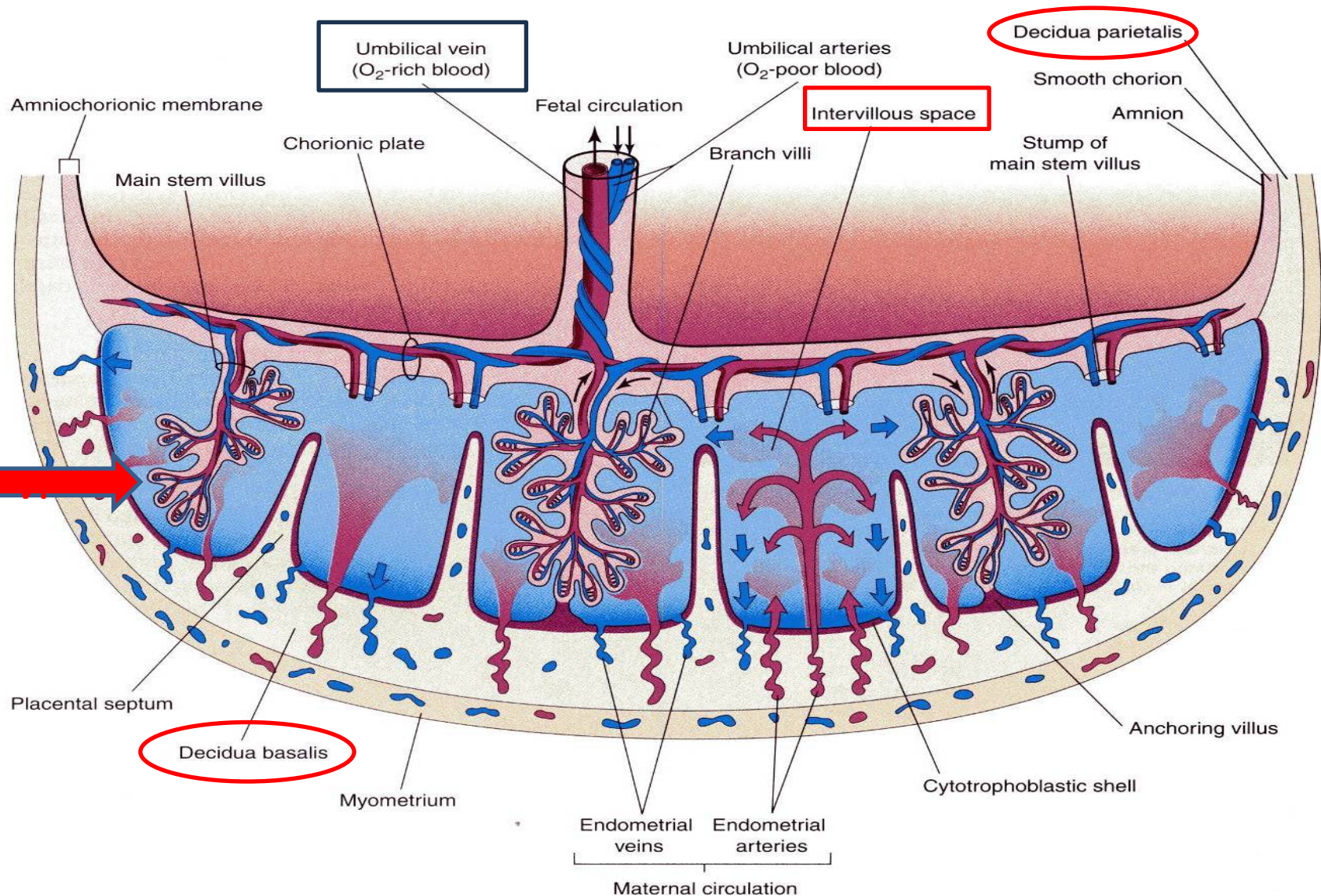


Αμνιοχοριακή μεμβράνη

Ο αμνιακός σάκος αυξάνεται ταχύτερα από ότι ο χοριακός =>
Συνένωση άμνιου και λείου χορίου =>
αμνιοχοριακή μεμβράνη.



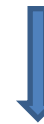ΠΛΑΚΟΥΝΤΙΑΚΗ ΚΥΚΛΟΦΟΡΙΑ



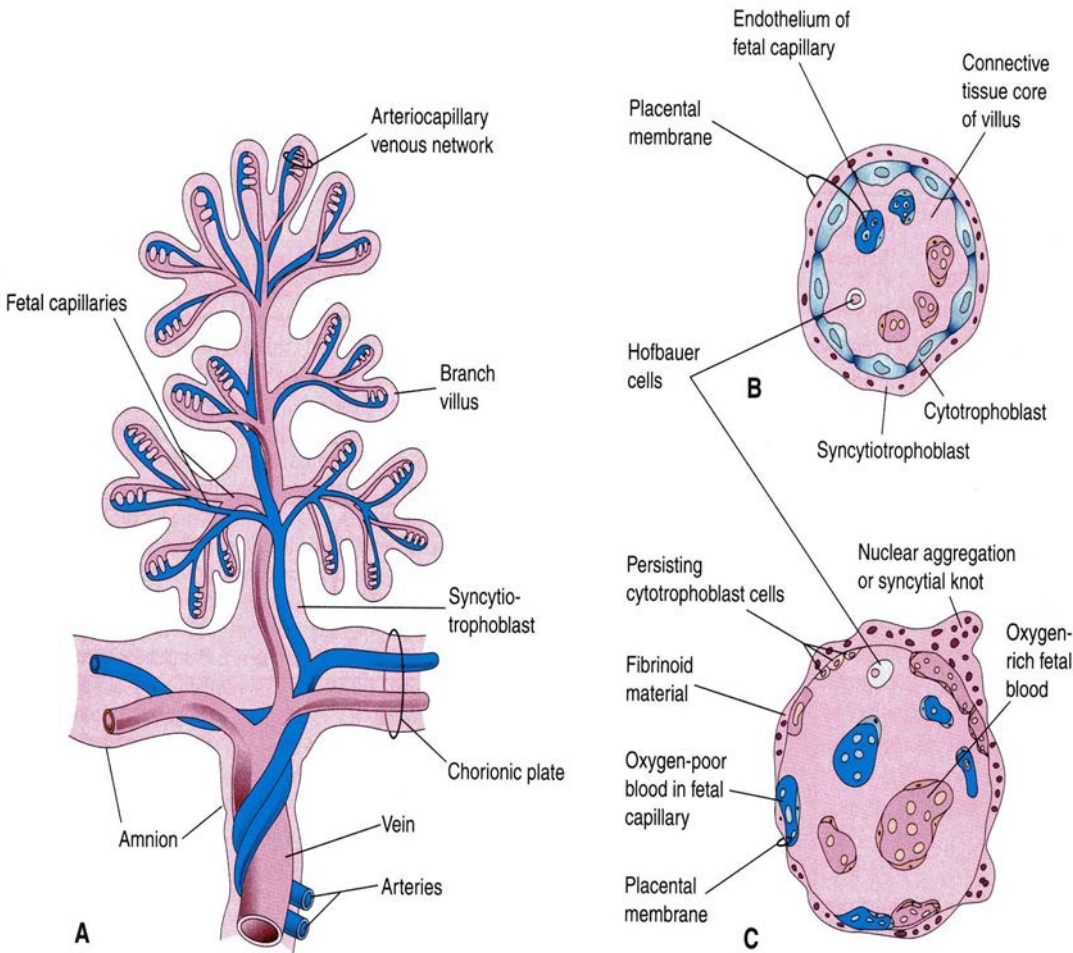
ΠΛΑΚΟΥΝΤΙΑΚΗ ΚΥΚΛΟΦΟΡΙΑ

Οι διακλαδιζόμενες χοριακές
λάχνες = επιφάνεια ανταλλαγής
ουσιών μέσω της **πλακουντιακής**
μεμβράνης

Μητρικό αίμα μέσω σπειροειδών
αρτηριών ρέει στο μεσολάχινο
χώρο, γύρω από τις χοριακές
λάχνες.

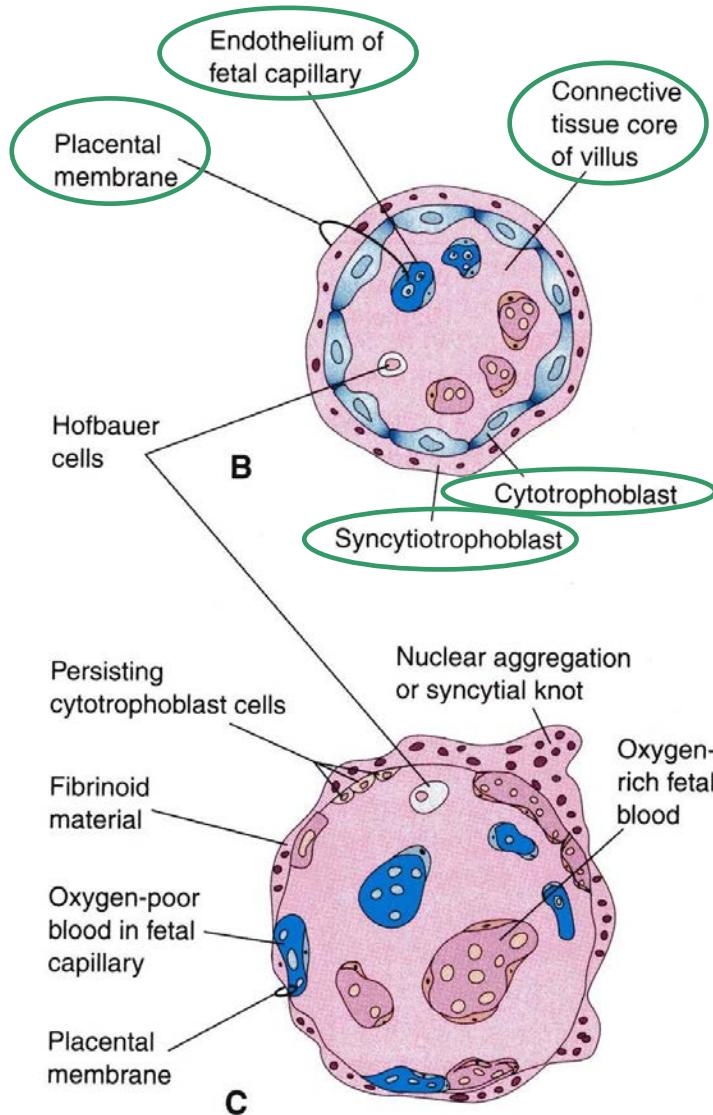


Το εισερχόμενο αρτηριακό
αίμα απωθεί το φλεβικό
από το μεσολάχινο χώρο.



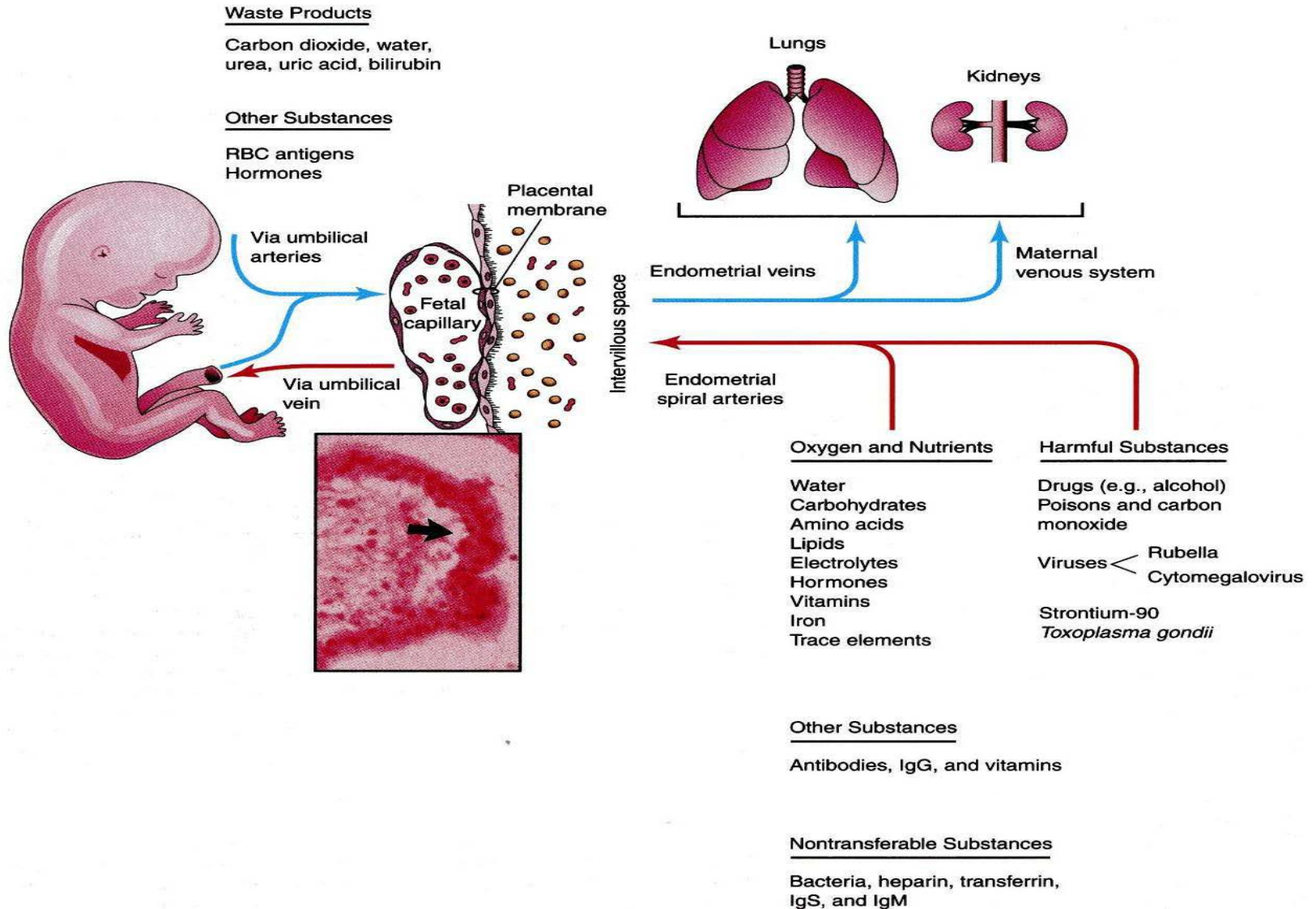
Στελεχιαία λάχνη

ΠΛΑΚΟΥΝΤΙΑΚΗ ΜΕΜΒΡΑΝΗ



- Είναι η δομή που χωρίζει το εμβρυϊκό από το μητρικό αίμα.
- Αποτελείται από 4 στιβάδες:
 - Συγκυτιοτροφοβλάστη
 - Κυτταροτροφοβλάστη
 - Συνδετικό ιστό λάχνης
 - Ενδοθήλιο εμβρυϊκών τριχοειδών
- Μετά την 20^η w, τα κυτταροτροφοβλαστικά κύτταρα εξαφανίζονται κι η πλακουντιακή μεμβράνη αποτελείται από **3** στιβάδες.

ΠΛΑΚΟΥΝΤΙΑΚΗ ΚΥΚΛΟΦΟΡΙΑ



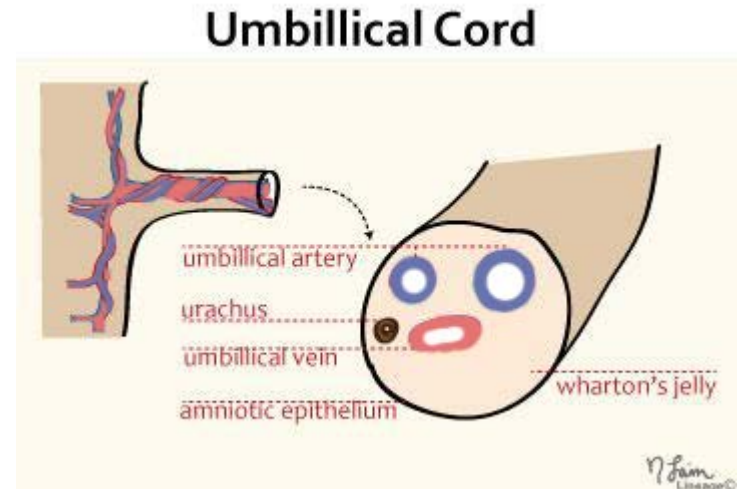
ΕΜΒΡΥΪΚΗ ΚΥΚΛΟΦΟΡΙΑ ΣΤΟ ΠΛΑΚΟΥΝΤΑ

Το **αποξυγονωμένο** αίμα απάγεται από το έμβρυο προς το πλακούντα μέσω των **ομφαλικών αρτηριών**.

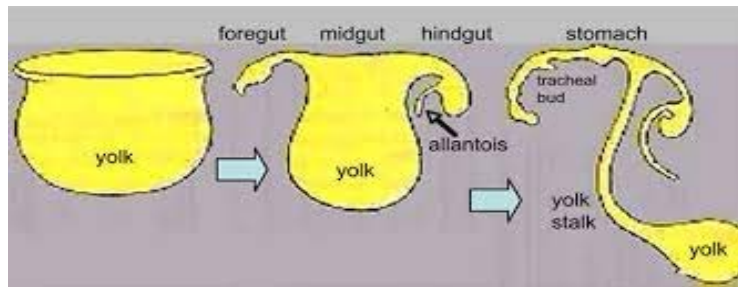
Το **οξυγονωμένο** αίμα εισέρχεται στις χοριακές φλέβες για να καταλήξουν να σχηματίσουν την **ομφαλική φλέβα**.

ΟΜΦΑΛΙΟΣ ΛΩΡΟΣ:

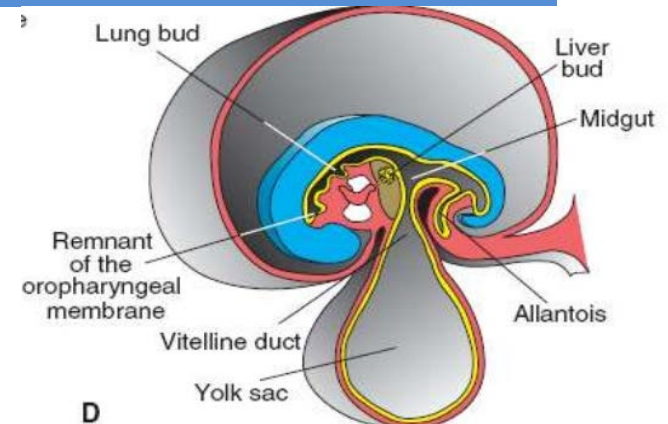
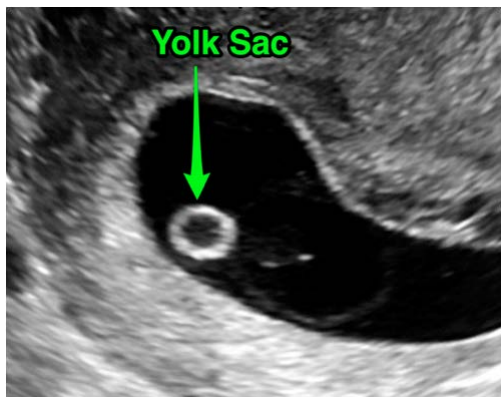- Αποτελείται από 2 ομφαλικές αρτηρίες & 1 ομφαλική φλέβα που περιβάλλονται από την ουσία του Wharton.
- Έχει διάμετρο: 1-2 cm & μήκος 30-90 cm.



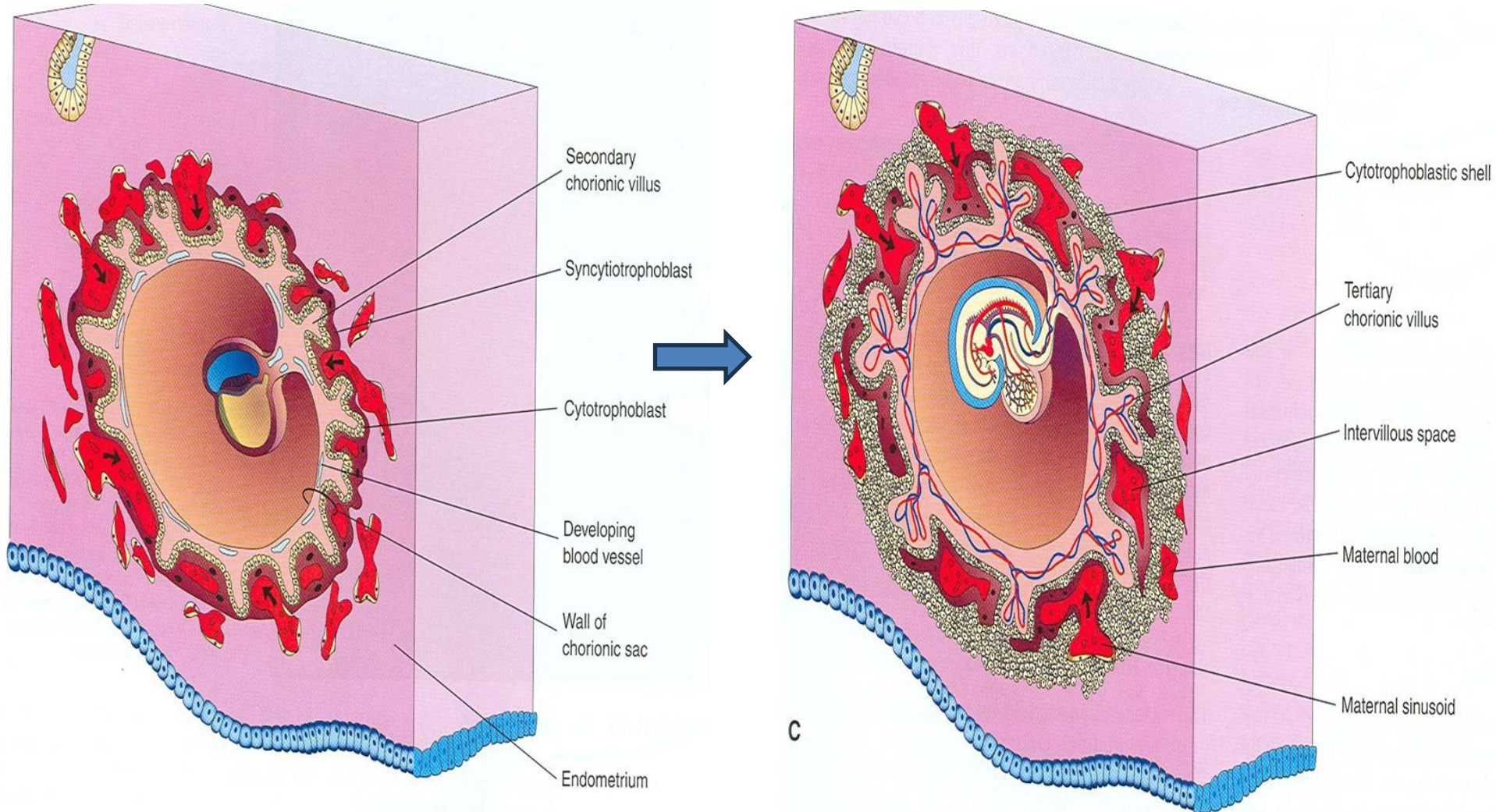
ΟΜΦΑΛΙΚΟ ΚΥΣΤΙΔΙΟ ή ΛΕΚΙΘΙΚΟΣ ΑΣΚΟΣ



- Μεταφορά θρεπτικών συστατικών (2^η-3^η w κύησης)
- Ανάπτυξη κυττάρων αίματος
- Σχηματισμός αρχέγονου εντέρου
- Πηγή αρχέγονων γεννητικών κυττάρων που μεταναστεύουν στις αναπτυσσόμενες γονάδες.



ΑΛΛΑΝΤΟΪΔΑ



ΑΛΛΑΝΤΟΪΔΑ

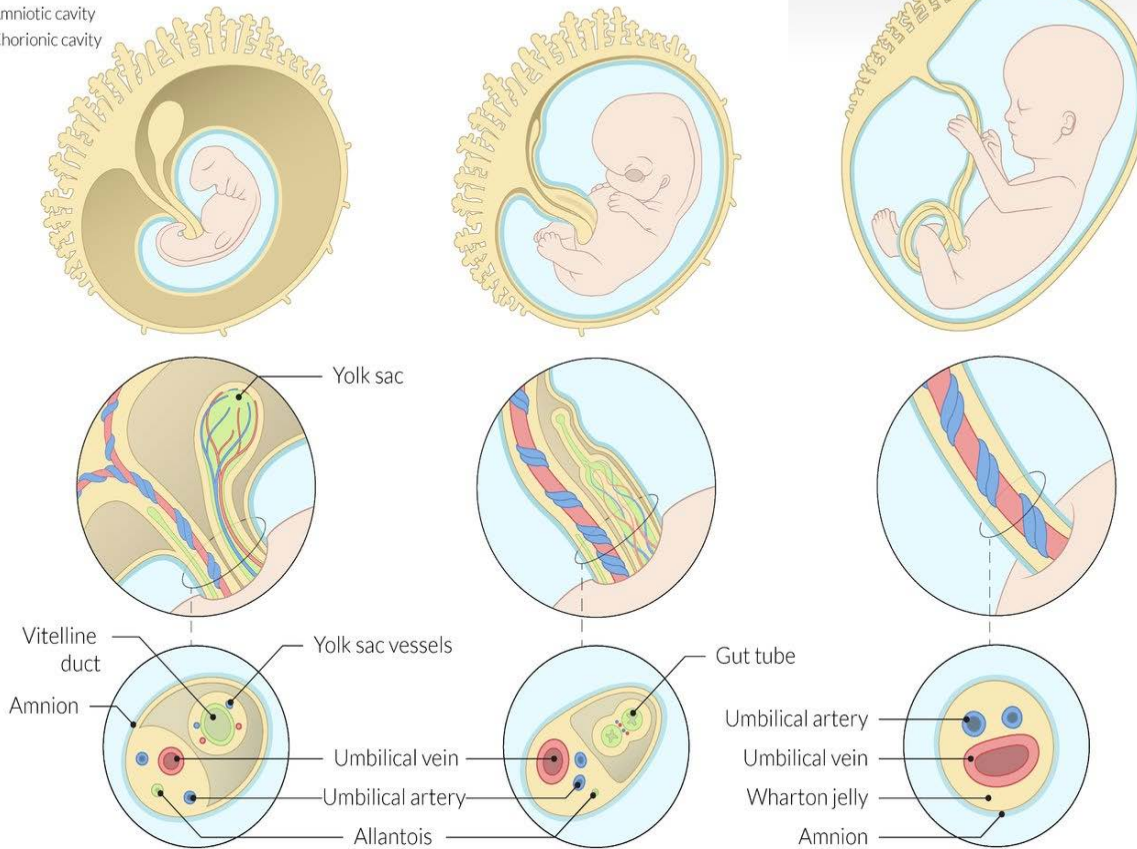
Early umbilical cord

Fully developed umbilical cord

~ 4th week of development

~ 6th-10th week of development

Amniotic cavity
Chorionic cavity



Μη λειτουργική δομή στα ανθρώπινα έμβρυα.

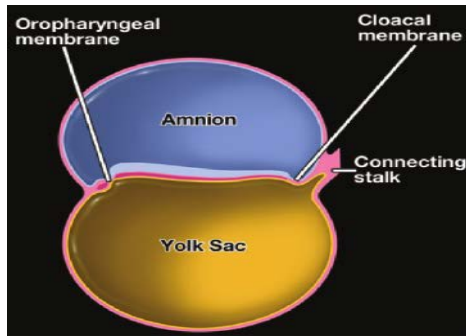
Η σπουδαιότητα της έγκειται:

- Στο σχηματισμό των **ομφαλικών αγγείων** από τα αγγεία της.
- Στην μετέπειτα εξέλιξη της εκφυλίζεται σε **ουραχό => μέσο ομφαλοκυστικό σύνδεσμο.**

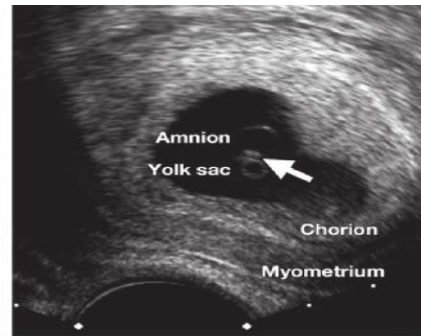
AMNIO

Μεμβράνη που περικλείει την αμνιακή κοιλότητα.

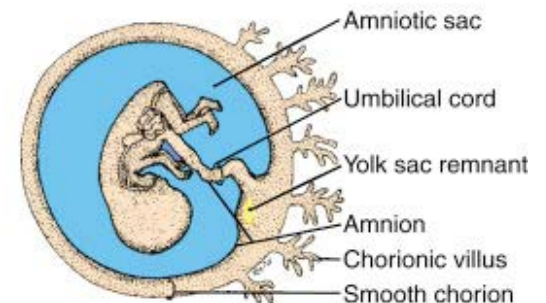
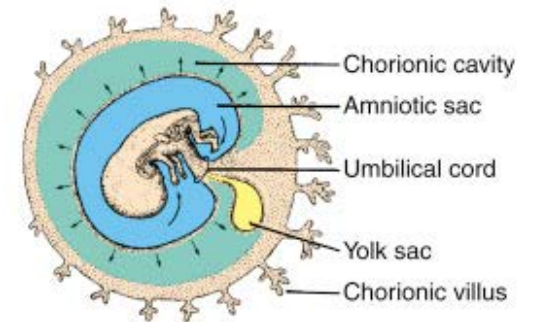
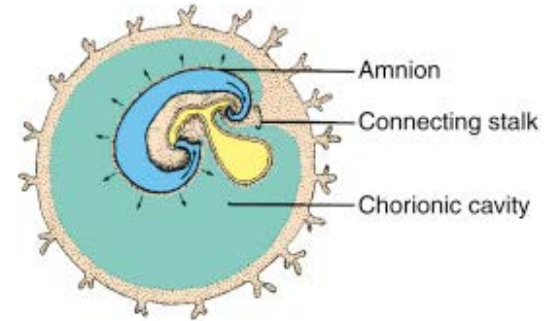
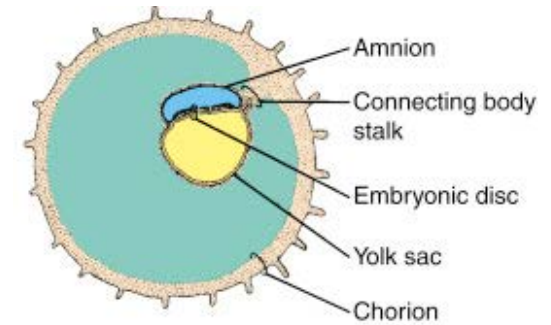
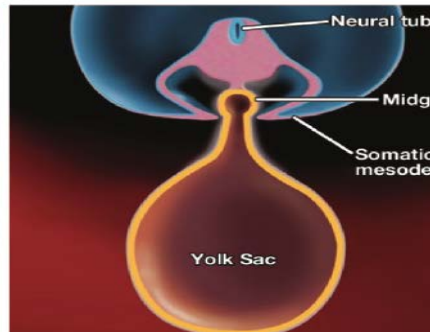
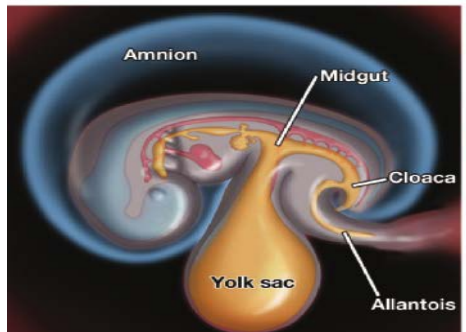
- Σχηματίζεται την 8^η ημέρα, από τους αμνιοβλάστες (κύτταρα της επιβλάστης)
- Την 12^η ημέρα διαχωρίζεται από τη κυτταροτροφοβλάστη με το εξω-εμβρυϊκό μεσόδερμα.



a.



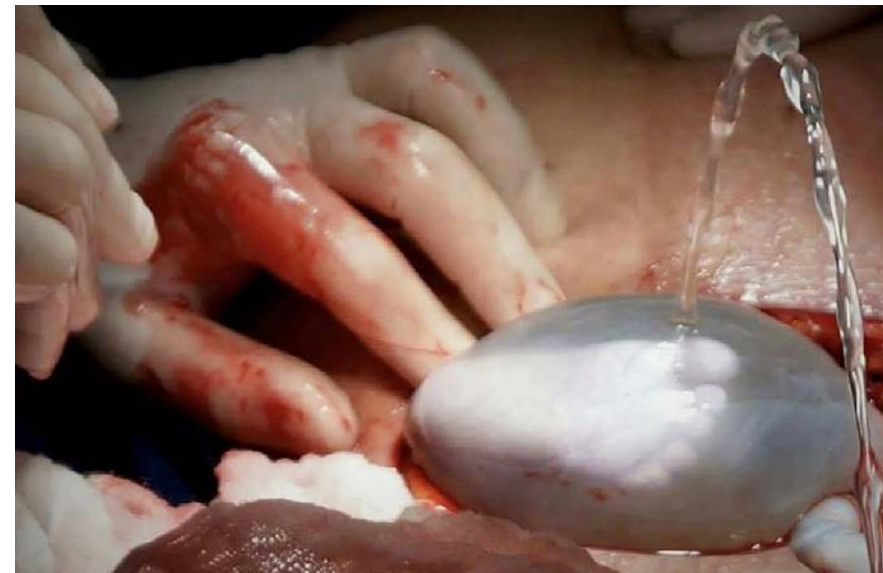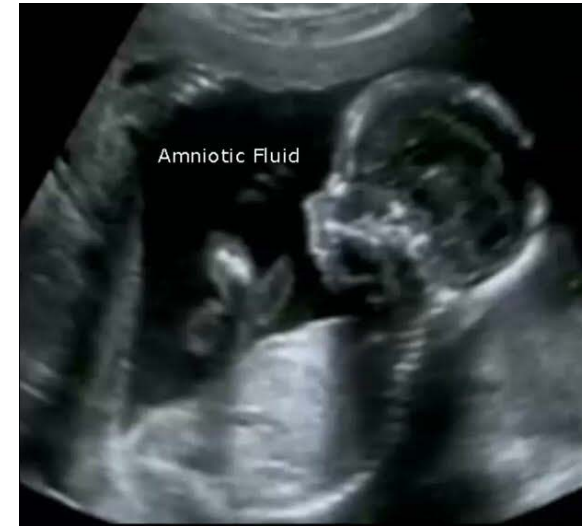b.



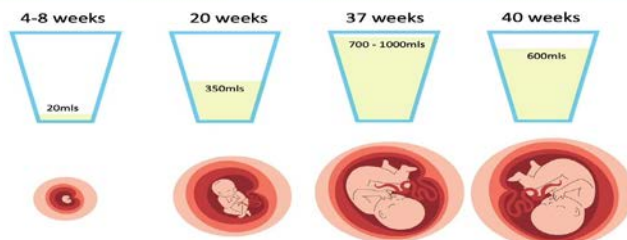
ΑΜΝΙΑΚΟ ΥΓΡΟ

- Μέχρι την 10^η w το αμνιακό υγρό είναι μητρικής προέλευσης και μεταφέρεται μέσω διάχυσης από την αμνιοχοριακή μεμβράνη.
- Από την 11^η w το αμνιακό υγρό προέρχεται από τα ούρα του εμβρύου. Το έμβρυο καταπίνει το αμνιακό υγρό κι αυτό απορροφάται από το αναπνευστικό και το γαστρεντερικό σύστημα => είσοδος στην εμβρυϊκή κυκλοφορία.

- Το πλεονάζον υγρό από το εμβρυϊκό αίμα κατευθύνεται στους νεφρούς κι επιστρέφει στον αμνιακό σάκο μέσω της ουροφόρου οδού.



The Amniotic Sac and Fluid





**KEEP
CALM
IT'S
THE END OF
PRESENTATION**

