

# ΚΑΚΩΣΕΙΣ ΟΥΡΟΠΟΙΟΓΕΝΝΗΤΙΚΟΥ ΣΥΣΤΗΜΑΤΟΣ

Πανεπιστημιακή Παιδοχειρουργική Κλινική  
Διευθυντής : Καθηγητής Γ.Βάος

# ΚΑΚΩΣΕΙΣ ΝΕΦΡΩΝ

8-12% των ασθενών με κάκωση κοιλίας-κάκωση νεφρών

Τα παιδιά πιο ευάλωτα στις κακώσεις γιατί:

Μεγάλο μέγεθος νεφρών

Μυϊκό τοίχωμα- περινεφρικό λίπος-περιτονία δεν είναι καλά ανεπτυγμένα

Κατώτερες πλευρές ατελώς οστεοποιημένες

Συγγενείς ανωμαλίες νεφρών προδιαθέτουν σε κακώσεις

# ΚΑΚΩΣΕΙΣ ΝΕΦΡΩΝ

## ΚΛΙΝΙΚΗ ΕΙΚΟΝΑ

### **Απλή κάκωση νεφρού**

Συνήθως αθλήματα και κακώσεις στην παιδική χαρά

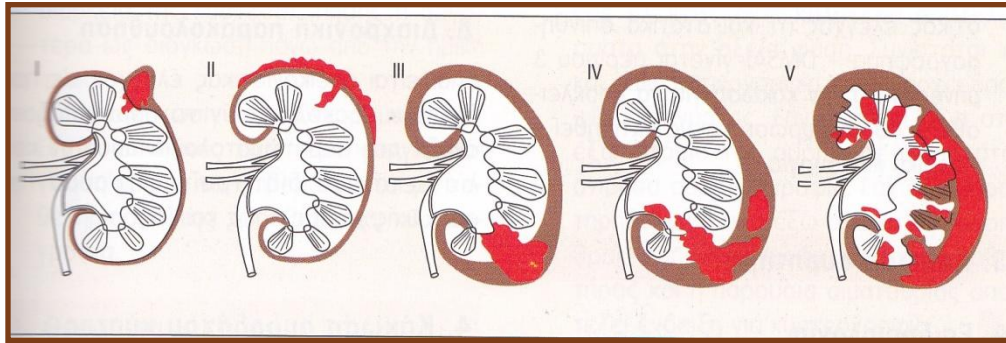
Αιματουρία-άλγος οσφυϊκής χώρας-περινεφρική μάζα-μώλωπες-έγκαυμα τριβής

Αμβλεία κάκωση και αιματουρία μεγάλη πιθανότητα νεφρικής κάκωσης

### **Πολλαπλές κακώσεις**

Στους πολυτραυματίες προέχουν οι κακώσεις των άλλων οργάνων- θλάση ή ρήξη νεφρών ανακαλύπτεται τυχαία

# ΚΑΚΩΣΕΙΣ ΝΕΦΡΩΝ



Βαθμός I: θλάση νεφρού

Βαθμός II: Ρήξη νεφρού χωρίς επέκταση στο πυελοκαλυκτικό σύστημα

Βαθμός III: ρήξη ,επέκταση στο πυελοκαλυκτικό σύστημα-περινεφρικό αιμάτωμα –διαφυγή ούρων

Βαθμός IV: εκτεκαμμένη ρήξη/απόσπαση νεφρικού παρεγχύματος

Βαθμός V: κατακερματισμένος νεφρός και/ή απόσπαση νεφρικού μίσχου

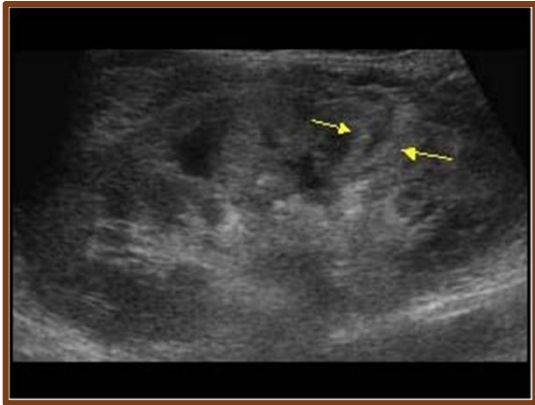
# ΚΑΚΩΣΕΙΣ ΝΕΦΡΩΝ

## Παρακλινικός έλεγχος

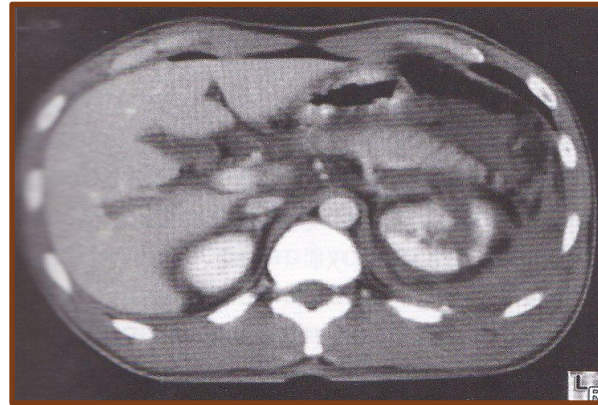
Γενική αίματος-γενική ούρων

## Απεικονιστικός έλεγχος

### ΥΠΕΡΗΧΟΓΡΑΦΗΜΑ



### ΑΞΟΝΙΚΗ ΤΟΜΟΓΡΑΦΙΑ



### ΚΑΤΙΟΥΣΑ ΟΥΡΟΓΡΑΦΙΑ- ΑΡΤΗΡΙΟΓΡΑΦΙΑ

Έχουν αντικατασταθεί από την αξονική τομογραφία

# ΚΑΚΩΣΕΙΣ ΝΕΦΡΩΝ

## Θεραπεία

Παρακολούθηση στο νοσοκομείο

Συντηρητική αντιμετώπιση

(παρακολούθηση ζωτικών- διόρθωση υποογκαιμίας- ακτινολογικός επανέλεγχος)

Ενδείξεις χειρουργικής αντιμετώπισης

Αιμορραγία που προκαλεί αιμοδυναμική αστάθεια

Ρήξη νεφρικής πυέλου ή απόσπαση ουρητήρα

Κατακερματισμένος νεφρός (κάκωση V βαθμού)

Κακώσεις αγγείων

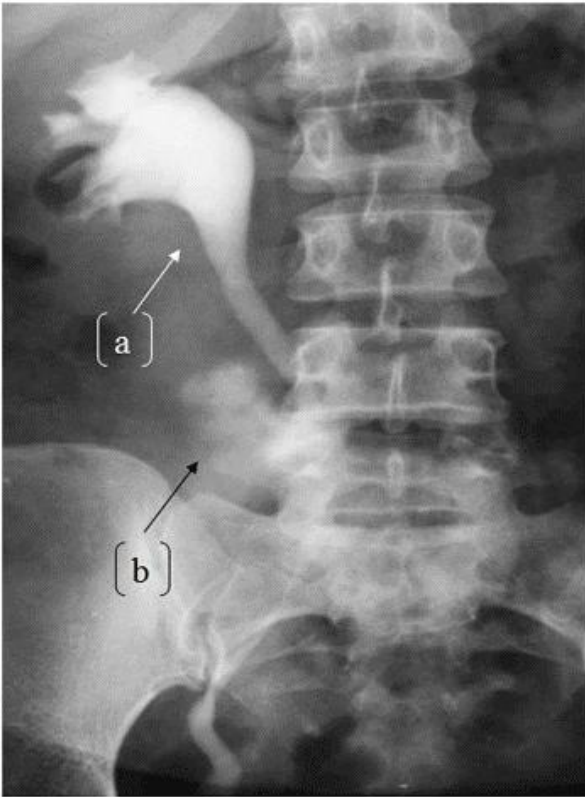
**Άμεσες μετεγχειρητικές επιπλοκές:** ουρίνωμα-λοίμωξη-σχηματισμός αποστήματος

**Απώτερες μετεγχειρητικές επιπλοκές:** αιματοουρία-υπέρταση (2-3%)

διαχρονική παρακολούθηση (US-DMSA)

# ΚΑΚΩΣΗ ΟΥΡΗΤΗΡΑ

Σπάνια εμφάνιση στα παιδιά-κυρίως ιατρογενής



Χειρουργική θεραπεία-Διαχρονική παρακολούθηση

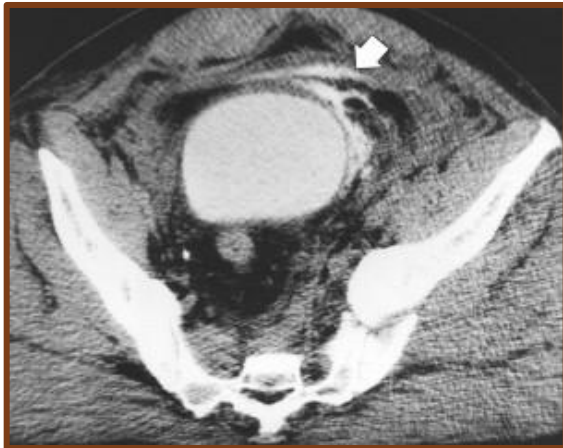# ΚΑΚΩΣΗ ΟΥΡΟΔΟΧΟΥ ΚΥΣΤΗΣ

Σπάνιες στα παιδιά-συνήθως ιατρογενείς

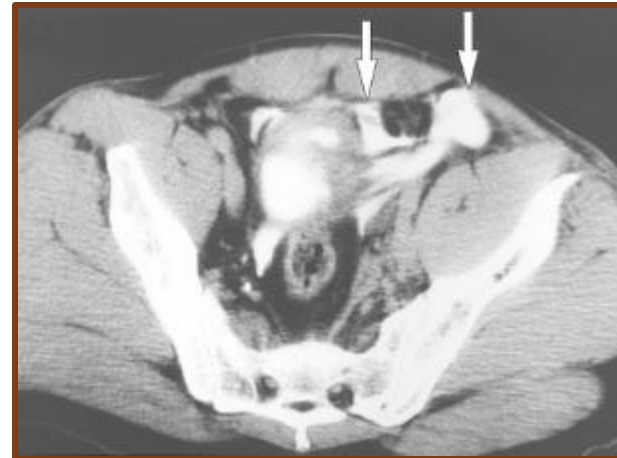
Αμβλείες κακώσεις μετά από κάκωση κοιλίας σε τροχαίο  
ατύχημα μετά από μοτοσυκλέτα

Συνήθως συνυπάρχει κάταγμα πυέλου

**Εξωπεριτοναϊκή ρήξη**



**Ενδοπεριτοναϊκή ρήξη**





# ΚΑΚΩΣΗ ΟΥΡΟΔΟΧΟΥ ΚΥΣΤΗΣ

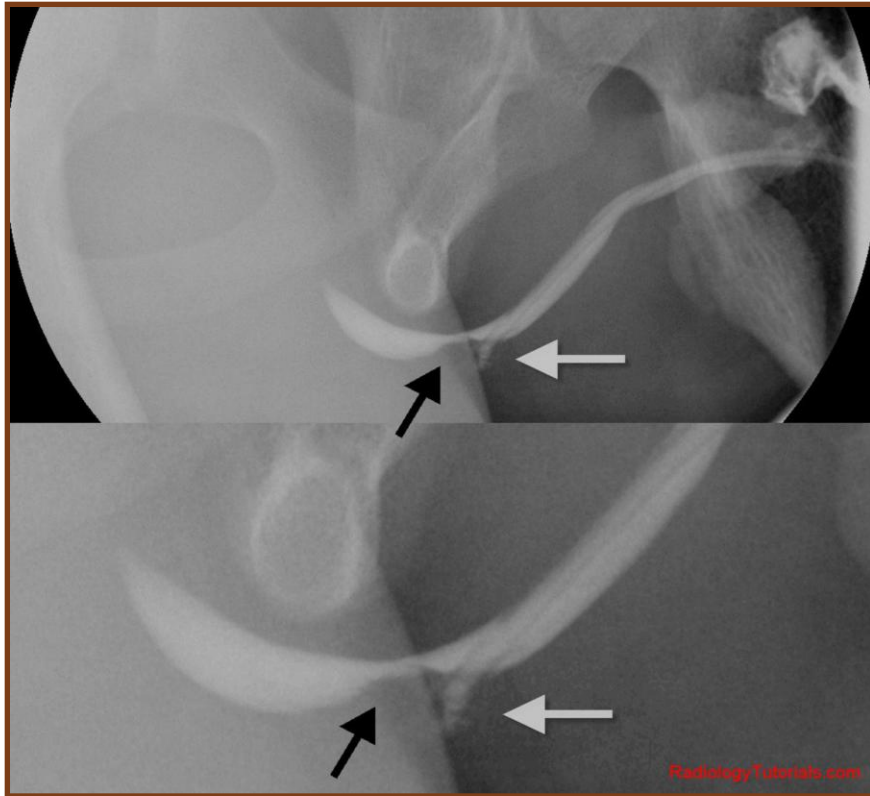
## ΘΕΡΑΠΕΙΑ

**Εξωπεριτοναϊκή διάτρηση:** Συνεχής παροχέτευση με ουροκαθετήρα

**Κάκωση κατά τη διάρκεια επέμβασης:** Χειρουργική αποκατάσταση

**Ενδοπεριτοναϊκή ρήξη:** χειρουργική διερεύνηση-συρραφή

# ΚΑΚΩΣΗ ΟΥΡΗΘΡΑΣ



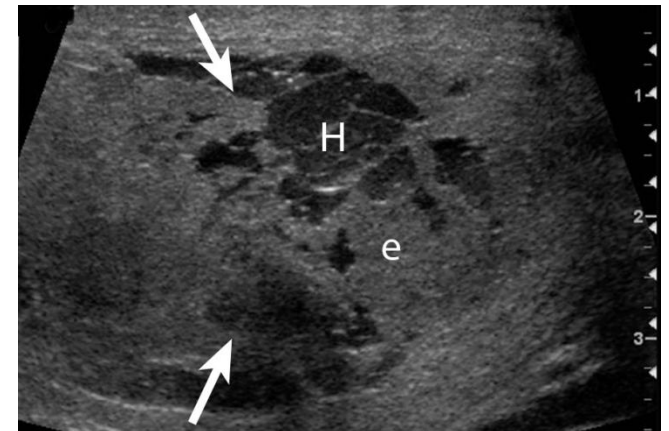
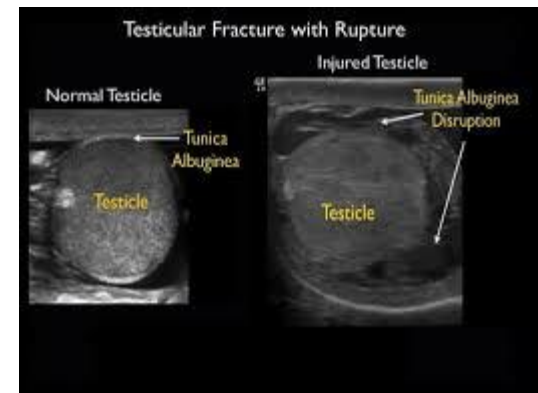
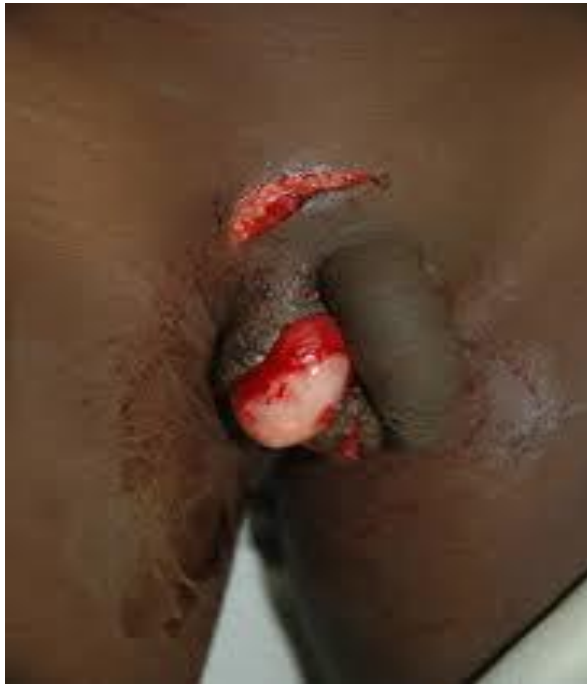Ανιούσα ουρηθρογραφία  
Απλή ακτινογραφία σε περίπτωση  
που υποψιαζόμαστε κάταγμα στην πύελο

## **ΘΕΡΑΠΕΙΑ**

Υπερηβική παροχέτευση των ούρων  
Ουρηθροπλαστική  
Επιπλοκή: στένωση της ουρήθρας

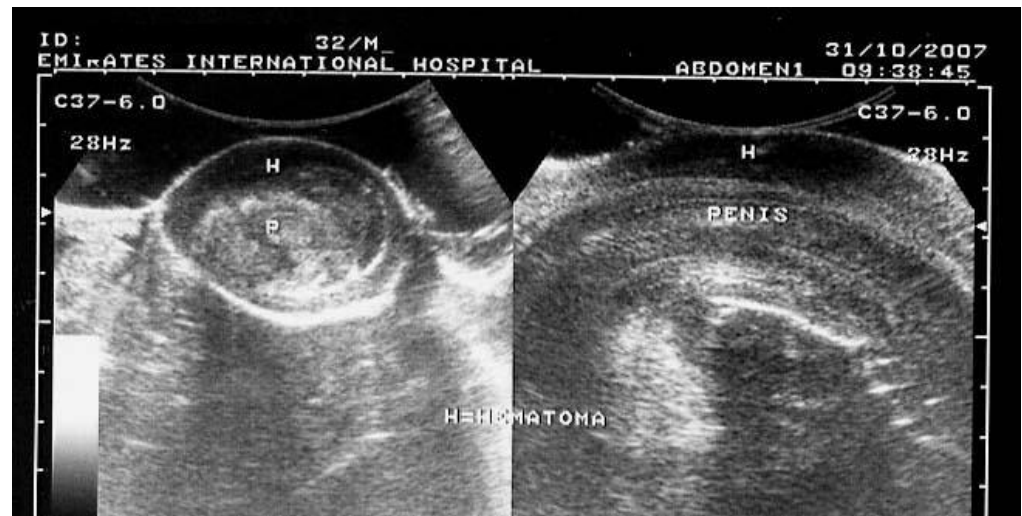
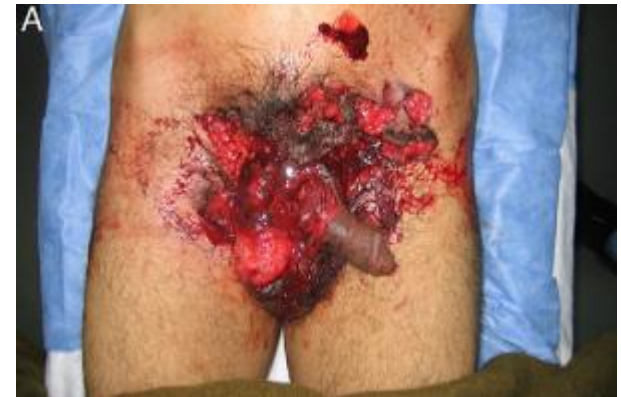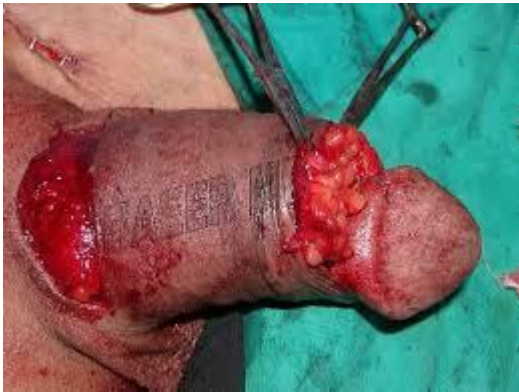# ΚΑΚΩΣΕΙΣ ΓΕΝΝΗΤΙΚΩΝ ΟΡΓΑΝΩΝ

## ΚΑΚΩΣΕΙΣ ΟΡΧΕΩΝ



# ΚΑΚΩΣΕΙΣ ΓΕΝΝΗΤΙΚΩΝ ΟΡΓΑΝΩΝ

## ΚΑΚΩΣΕΙΣ ΠΕΟΥΣ



# ΚΑΚΩΣΕΙΣ ΓΕΝΝΗΤΙΚΩΝ ΟΡΓΑΝΩΝ

ΚΑΚΩΣΗ ΕΞΩ ΓΕΝΝΗΤΙΚΩΝ ΟΡΓΑΝΩΝ ΘΗΛΕΩΣ

